

## МЕТОДЫ ЧРЕСКОЖНОЙ ЧРЕСПЕЧЕНОЧНОЙ И ЧРЕЗДРЕНАЖНОЙ КОРРЕКЦИИ ПОСТТРАВМАТИЧЕСКИХ СТРИКТУР ЖЕЛЧНЫХ ПРОТОКОВ

V. V. Anischenko, A. G. Nalbandyan, Yu. M. Kovgan

### PERCUTANEUD TRANSHEPATIC AND TRANSDRAINAGE METHODS OF CORRECTION POST-TRAUMATIC BILE DUCT STRICTURES

<sup>1</sup>НУЗ «ДКБ на ст. Новосибирск-Главный» ОАО «РЖД», г. Новосибирск  
<sup>2</sup>ГБОУ ВПО «Новосибирский государственный медицинский университет»  
Минздрава России, г. Новосибирск

В работе представлены результаты хирургического лечения доброкачественных посттравматических стриктур внепеченочных желчных протоков ятрогенного генеза у 43 больных. Каркасное стентирование выполняли чрескожно-чрезпеченочно под постоянным рентген-контролем или через ранее установленный сменный транспеченочный дренаж. Ввиду того что большинство пациентов были отнесены к категории тяжелых больных (с неоднократными ранее перенесенными операциями 76,7% пациентов, с высокими стриктурами – 53,3% (III–V тип по Bismuth), считали, что, использование традиционных методик будет сопряжено с большим процентом рецидивов стриктур. У пациентов с механической желтухой использовали двухэтапную тактику. На первом этапе устанавливали декомпрессионную гепатостому. После коррекции состояния имплантировали металлические стенты в зону билиодигестивных анастомозов, правый и (или) левый печеночный проток. Опыт семилетнего антеградного эндобилиарного стентирования свидетельствует о том, что метод является перспективным в лечении доброкачественных стриктур желчных протоков.

**Ключевые слова:** доброкачественные стриктуры, механическая желтуха, металлический стент, билиодигестивный анастомоз.

The work presents the results of surgical treatment of benign post-traumatic iatrogenic strictures of bile duct in 43 patients. Mesh stenting was performed percutaneously-transhepatic under constant X-ray control or through a previously established swap transhepatic drainage. Due to the fact that the majority of patients were classified as critically ill patients: the repeated previously undergone surgery 76.7% and high strictures of 53.3% (III–V type for Bismuth), considered that the use of traditional methods is associated with a large percentage of stricture recurrence. In patients with obstructive jaundice using a two-step tactics. In the first stage set decompression hepatostomy. After correction health status metal stents implanted in the area of biliodigestive anastomosis, right and (or) the left hepatic duct. Seven-year experience of antegrade endobiliary stenting indicates that the method is highly promising in the treatment of benign bile duct strictures.

**Key words:** benign strictures, jaundice, metal stent, biliodigestive anastomosis.

УДК 616.361-001-06-007.271-089.819.5

#### ВВЕДЕНИЕ

Лечение доброкачественных стриктур внепеченочных желчных протоков (ВЖП), несмотря на более чем столетнюю историю, является сложным и до конца не изученным разделом гепатобилиарной хирургии. На сегодняшний день общепринятой является двухэтапная тактика лечения: первый этап – декомпрессия желчных путей, второй этап – выполнение планового реконструктивного вмешательства. Методом выбора при хирургическом лечении стриктур ВЖП является наложение гепатикоюностомии на выключенной по Ру петле тонкой кишки. Речь

идет о тяжелой патологии – стриктурах билиодигестивных анастомозов (БДА), актуальной проблеме, которая решается теми же методами, после которых возникла стриктура: пациент приходит после наложенного БДА и ему вновь накладывают БДА, повышая уровень стриктуры. Рубцевание последних наступает в 8,4–28,3% случаев [1]. Летальность после повторных операций достигает 25% [2]. Почти 50% стриктур развиваются в течение первых пяти лет после хирургической операции, еще 50% наблюдаются в более поздних временных интервалах [4, 5]. Рецидивы, требующие дальнейшего лечения, наблюдаются в 20–25% случаев [4–7].

В последние годы наиболее перспективными методами лечения посттравматических стриктур признаны эндоскопический и чрескожно-чреспеченочный. Вместе с тем анатомические особенности расположения большого сосочка двенадцатиперстной кишки, резекция желудка в анамнезе и другие причины делают эндоскопический доступ невозможным в 25–30% случаев [3]. Антеградный доступ выполним в 100% ситуаций вне зависимости от уровня и протяженности билиарного блока, а также степени разобщения желчных протоков. В клинической практике ведется дискуссия по поводу использования внутренних стентов. Существует мнение, что нитиноловые стенты не должны устанавливаться при доброкачественных стриктурах [3]. Другие авторы считают, что металлические эндобилиарные стенты не должны использоваться при доброкачественных стриктурах, если предполагаемая продолжительность жизни составляет более 2 лет [8]. Некоторые исследователи рекомендуют применение внутренних стентов при обнаружении ишемизированных, рубцово-измененных и небольшого диаметра (менее 4 мм) желчных протоков. Браш, Сайпол и Кэмерон сообщили о высоких отдаленных результатах, когда желчно-тонкокишечный анастомоз выполнялся с внутренним стентом (80, 80 и 88% успешных результатов соответственно) [9]. Стенты, вероятно, не должны использоваться регулярно. Однако в случаях, когда о неблагоприятном исходе предполагают до выполнения операции или во время ее проведения, использование стентов может быть оправдано и целесообразно. Интересны и, безусловно, имеют большое будущее при лечении доброкачественных послеоперационных стриктур желчных протоков (ЖП) извлекаемые стенты, покрытые синтетической оболочкой (биodeградируемые), имеющие диаметр открытия до 10 мм. Их чреспеченочная временная имплантация позволяет восстановить диаметр ЖП, а затем удалить стент.

## МАТЕРИАЛ И МЕТОДЫ

Проведен анализ непосредственных результатов лечения 43 больных (29 (67,4%) женщин, 14 (32,6%) мужчин) с доброкачественными стриктурами ЖП, выполненный на базе НУЗ «Дорожная клиническая больница» ОАО РЖД г. Новосибирска в гастроэнтерологическом центре за период с 2006 по 2013 г. Основной причиной развития стриктуры явилось ятрогенное повреждение ВЖП – 42 случая (97,7%). Большинство повреждений – 36 (83,8%) – возникли после различных видов холецистэктомий. Повреждение ВЖП при традиционной холецистэктомии отмечено у 19 (44,2%) больных, лапароскопическая холецистэктомия (ЛХЭ) была в анамнезе у 14 (32,6%) больных, холецистэктомия из минилапаротомного

доступа – у 3 (6,9%) больных, гемигепатэктомия и панкреатодуоденальная резекция (ПДР) – у 3 пациентов (6,9%), в одном случае (2,3%) причиной повреждения была нехирургическая травма.

До поступления в клинику 35 (81,4%) пациентов со стриктурами ВЖП перенесли различные виды оперативных вмешательств от 1 до 5 и более раз. Однократно были оперированы 10 (23,3%) пациентов, дважды – 21 (48,8%), трижды – 7 (16,2%), более пяти раз – 5 (11,6%) участников исследования.

Наиболее частыми симптомами доброкачественных стриктур желчных протоков являлись желтуха – 38 (88,4%) случаев и холангит – 27 (62,8%) случаев, на третьем месте – боль в животе различной интенсивности (23 (53,5%)). Основными методами инструментальной диагностики считали методы прямого контрастирования желчных протоков: чрескожную чреспеченочную и чрездренажную холангиографию, которые суммарно использовали в 43 случаях, в клинически трудных ситуациях применяли сочетание нескольких видов исследований, в том числе компьютерную томографию. УЗИ выполняли в 100% случаев: оценивали состояние внутрипеченочных желчных протоков, выявляли изменение паренхимы и размеров печени, предполагали нарушение проходимости раннее наложенного БДА. Помимо этого, в двух случаях выполняли фистулографию через наружный желчный свищ. Холангиоскопию выполнили 8 раз с целью осмотра протока или протоков выше стриктуры при подозрении на наличие конкрементов и для морфологической верификации диагноза в сомнительных случаях. Эндосонография была выполнена 35 раз (81,4%) с целью определения диаметра внутрипеченочных ЖП, стриктуры, диагностики затеков и холангиогенных абсцессов.

В работе использовали классификацию Н. Vis-muth. Преобладали высокие типы стриктур (III–V) – 23 (53,5%), низкие составили 20 (46,5%).

Средняя протяженность стриктуры составила 10,6 мм (от 6,0 до 20,5 мм), большинство стриктур были протяженными – более 10 мм. Средний диаметр стриктуры составил 1,8 мм (от 1,0 до 3,9 мм). В 25 случаях (58,2%) отмечены сужения ВЖП менее 3 мм. Нитевидные сужения в сочетании с извитостью канала менее 1 мм отмечены у 6 (13,9%) больных. Сочетание выраженной стриктуры с диаметром менее 3 мм и протяженной стриктуры более 10 мм имело место у 21 больного (48,8%).

Использовали ультразвуковые эндоскопические системы фирм Hitachi и Olympus (Япония). Магнитно-резонансное томографическое исследование проводили на МР-томографе фирмы Vectra (General Electric, США). Исследования и манипуляции в ЖП осуществляли с помощью холедохоскопа фирмы Karl Storz (Германия)

с наружным диаметром 2,6 мм. Этап стентирования выполняли в рентгенохирургической операционной на установке Philips Integris V 5000 (Голландия). Применяли иглу Хиба, эндоскопические инструменты фирм Wilson–Cook (США): катетеры, проводники, корзинки Дормиа, механические бужи, баллонные дилататоры, а также нитиноловые стенты различных конструкций и производителей.

Стентирование осуществляли двумя путями: через сменный транспеченочный дренаж (СТПД) и гепатостому.

В случае повреждения ЖП диагностированного в раннем или позднем послеоперационном периоде накладывали гепатикоеюноанастомоз на U-образно отключенной петле с установкой сменного транспеченочного дренажа. После стабилизации состояния больному в условиях рентгенооперационной, под седацией, устанавливали жесткий проводник внутри сменного дренажа. СТПД удаляли и проводили внутривидеопротоковый видеоконтроль зоны анастомоза с помощью холедохоскопа. Затем по жесткому проводнику под давлением, с помощью системы доставки в зоне анастомоза устанавливали самораскрывающийся стент (рис. 1).

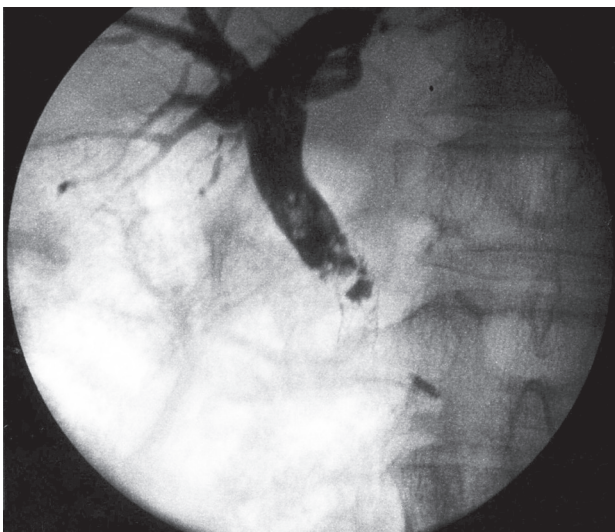


Рис. 1. Постановка самораскрывающегося стента

Далее проводили повторный холедохоскопический контроль установленного стента, степени его раскрытия. При удовлетворительном сбросе контраста через зону билиодигестивного анастомоза оставляли страховочную гепатикостому на 1–2 суток.

При поступлении в клинику пациентов со стриктурой после наложенного БДА также под седацией, в условиях рентгенохирургической операционной выполняли чрескожную чреспеченочную пункцию расширенных ЖП с установкой декомпрессионного гепатостомического дренажа (рис. 2).

Затем выполняли фистулографию, уточняли уровень стриктуры, определяли требуемую дли-

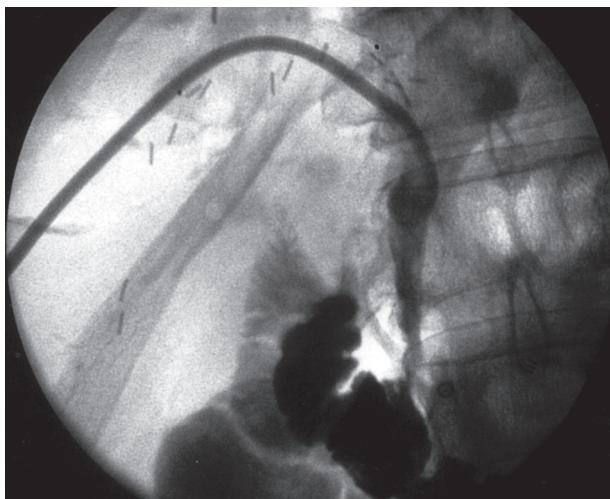


Рис. 2. Зондирование желчных протоков, верификация стриктуры

ну стента. При затруднении проведения стента через узкую или извитую стриктуру вначале выполняли механическую, а затем баллонную дилатацию зоны сужения до исчезновения рентгенологической талии баллона (рис. 3).

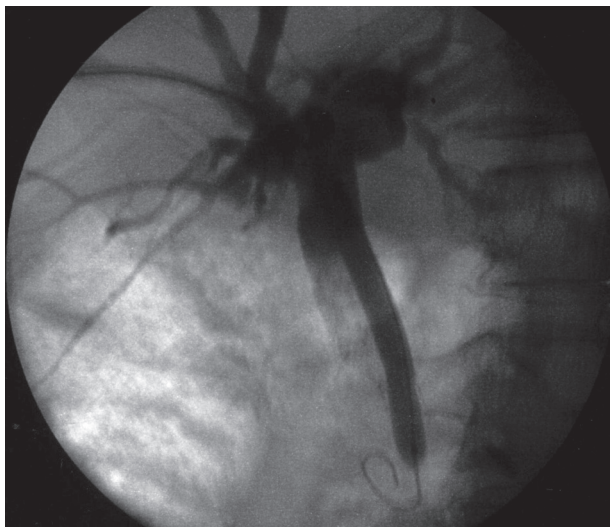


Рис. 3. Баллонная дилатация стриктуры, расправление стента

После этого устанавливали самораскрывающийся стент. При неполном расправлении стента через гепатостомический дренаж под давлением выполняли повторную дилатацию до полного расправления стента. После нормализации уровня билирубина больного выписывали на амбулаторное лечение без контрольных дренажей.

## РЕЗУЛЬТАТЫ И ОБСУЖДЕНИЕ

В проведенном исследовании эндобилиарное стентирование нитиноловыми стентами удалось осуществить у всех 43 пациентов, причем в 5 случаях было выполнено бидуктальное

стентирование. Клинический успех заключался в восстановлении пассажа желчи и купировании желтухи в 100 % случаев – у 43 и 35 больных соответственно, явлений холангита – у 25 (92,5 %). Адекватности восстановления желчеоттока и внутреннего дренирования способствовало применение стентов диаметром 8–10 мм у 40 (93 %) из 43 больных, подвергнутых стентированию. Виды эндопротезирования представлены в табл. 1.

Таблица 1  
Виды эндопротезирования

| Эндопротезирование                        | Абс. | %    |
|-------------------------------------------|------|------|
| Стандартное (один стент)                  | 36   | 83,7 |
| Бидуктальное                              | 5    | 11,6 |
| Стентирование правого печеночного протока | 2    | 4,7  |

Основными проблемами в работе были: трудности во время создания доступа через левую долю печени из-за особенностей расположения протоковой системы (под венами воротной системы), а также нитевидные извитые стриктуры, препятствующие проведению доставочного устройства к области стриктуры.

В раннем послеоперационном периоде на этапах стентирования осложнения отмечены в 13 случаях (30,2%).

На этапе наружного желчеотведения диагностированы семь легких и одно тяжелое осложнение:

- частичная дислокация текст дренажа – 5 (13,2%);
- гемобилия – 2 (4,6%);
- холангиогенный абсцесс печени – 1 (2,3%).

Осложнения антеградной декомпрессии ЖП имели место у 8 пациентов (20,1 %). К легким осложнениям, не повлиявшим на общее состояние больных, мы отнесли частичную дислокацию дренажа, для чего потребовалась его переустановка во всех 5 случаях, и гемобилию (2 случая), которая была купирована консервативно. К категории тяжелых осложнений относился холангиогенный абсцесс печени, который был дренирован под УЗИ-контролем. Летальных исходов не было.

На этапе эндобилиарного стентирования диагностированы следующие симптомы и осложнения:

- симптом транзиторной гипертермии – 6 (13,9%) случаев;
- гемобилия – 5 (11,6%) случаев.

Осложнения эндобилиарного стентирования имелись у 5 пациентов (11,6%). Транзиторную гипертермию мы не относили к осложнениям, так как она значимо не изменяла состояние больных и не требовала изменения или коррекции лечебной программы. Гемобилия (5 случаев) возникла после баллонной дилатации. Она была отнесена к категории легких осложнений, так как существенно

не влияла на состояние пациентов и была купирована консервативными мероприятиями. Тяжелых осложнений и летальных исходов не было. Важно отметить, что все 13 (30,2%) осложнений, возникшие на различных этапах антеградного стентирования, не носили фатального характера и были устранены переустановкой дренажей, вмешательством под УЗИ наведением и консервативными методами. Полученные результаты представлены в табл. 2.

Таблица 2  
Полученные результаты

| Результат           | Абс.  |                  | %                   |
|---------------------|-------|------------------|---------------------|
| Успех стентирования | 43    |                  | 100                 |
| Ранние осложнения   | 13    |                  | 30,2                |
| Средний койко-день  | Общий | До стентирования | После стентирования |
|                     | 14,6  | 10,6             | 3,9                 |
| Летальность         | 0     |                  |                     |

Таким образом, антеградные вмешательства являются методом выбора при доброкачественных поражениях внепеченочных желчных протоков. Установка металлических стентов вышла на первое место среди средств поддержания просвета ВЖП в условиях доброкачественной обструкции. Целью применения металлических стентов является поддержание просвета в открытом состоянии, поэтому должен быть достигнут оптимальный баланс между уровнем фиксации и миграции. Создание временно устанавливаемых и легко удаляемых стентов с целью создания каркаса и поддержания просвета вселяет надежду в решении проблемы доброкачественных стриктур ЖП. Благодаря своим очевидным преимуществам билиарные стенты стали мощным инструментом в малоинвазивной хирургии.

## ВЫВОДЫ

1. По нашим данным, чрескожное чреспеченочное дренирование желчных протоков с целью ликвидации механической желтухи и восстановления пассажа желчи возможно в 100 % случаев.

2. Данный метод позволяет подготовить больных с механической желтухой к последующему хирургическому вмешательству либо может быть окончательным методом лечения.

3. Частота осложнений после чрескожных чреспеченочных вмешательств по поводу механической желтухи доброкачественного генеза значительно ниже, чем при оперативных вмешательствах, выполненных на высоте желтухи.

4. Совершенствование аппаратуры, инструментария, разработка новых модификаций

билиарных стентов имеет перспективу дальнейшего совершенствования данного метода и сужения факторов, ограничивающих его применение.

#### ЛИТЕРАТУРА

1. Медицинские материалы и имплантаты с памятью формы: в 14 томах. Под ред. В. Э. Гюнтера. Имплантаты с памятью формы в панкреатобилиарной хирургии. Т. 12 / С. Г. Штофин [и др.] – Томск: МИЦ, 2013. – 126 с.
2. Артемьева Н. Н., Коханенко Н. Ю. Лечение ятрогенных повреждений желчных протоков при лапароскопической холецистэктомии. *Анналы хирургической гепатологии*. – 2006. – Т. 11, № 2. – С. 50.
3. Кулезнева Ю. В. и др. Антеградные методы декомпрессии желчных протоков: эволюция и спорные вопросы // *Анналы хирургической гепатологии*. – 2011. – Т. 16, № 3. – С. 36–41.
4. Shamiyeh A., Wayand W. Laparoscopic cholecystectomy: early and late complications and their treatment // *Langenbeck's Archives of Surgery*. 2004. – V. 389, № 3. – P. 164–171.
5. Nuzzo G., Giuliani F., Giovannini I. et al. Bile duct injury during laparoscopic cholecystectomy: results of an Italian National Survey on 56 591 cholecystectomies // *Archives of Surgery*. – 2005. – V. 140, № 10. – P. 986–992.
6. Archer S. B., Brown D. W., Smith C. D., Branum G. D., Hunter J. G. Bile duct injury during laparoscopic cholecystectomy: results of a national survey // *Annals of Surgery*. – 2001. – V. 234, № 4. – P. 549–559.
7. Sarli L., Costi R., Roncoroni L. Intraoperative cholangiography and bile duct injury // *Surgical Endoscopy and Other Interventional Techniques*. – 2006. – V. 20, № 1. – P. 176–177.
8. Siriwardana H. P. P., Siriwardana A. K. Systematic Appraisal of the role of Metallic Endobiliary Stents in the treatment of benign Bile Duct Stricture // *Ann. Surg.* – 2005, July, 242 (1). – P. 10–19.
9. Gocmen E., Keskek M., Tez M., Karamursel S., Koc M., Kilic M. External metallic circle in hepaticojejunostomy // *BMC Surgery*. – 2004. 4. – P. 14.

#### REFERENCES

1. Medical materials and shape memory implants: In 14 volumes, ed. V. E. Gunter. Implants shape memory pancreatobiliary surgery. Vol. 12 / S. G. Shtofin [et al.] – Tomsk: MIC Publ., 2013. – 126 p. (in Russian).
2. Artemyev N. N., Kokhanenko N. Y. Treatment of iatrogenic bile duct injury during laparoscopic cholecystectomy // *Annals of Surgical Hepatology*, 2006, vol. 11, no. 2, p. 50 (in Russian).
3. Kulezneva Y., et al. Antegrade methods of decompression of the bile ducts: Evolution and controversial issues // *Annals of Surgical Hepatology*. – 2011, vol. 16, no. 3, pp. 36–41 (in Russian).
4. Shamiyeh A., Wayand W. Laparoscopic cholecystectomy: early and late complications and their treatment // *Langenbeck's Archives of Surgery*, 2004, vol. 389, no. 3, pp. 164–171.
5. Nuzzo G., Giuliani F., Giovannini I. et al. Bile duct injury during laparoscopic cholecystectomy: results of an Italian National Survey on 56 591 cholecystectomies // *Archives of Surgery*, 2005, vol. 140, no. 10, pp. 986–992.
6. Archer S. B., Brown D. W., Smith C. D., Branum G. D., Hunter J. G. Bile duct injury during laparoscopic cholecystectomy: results of a national survey // *Annals of Surgery*, 2001, vol. 234, no. 4, pp. 549–559.
7. Sarli L., Costi R., and Roncoroni L. Intraoperative cholangiography and bile duct injury // *Surgical Endoscopy and Other Interventional Techniques*, 2006, vol. 20, no. 1, pp. 176–177.
8. Siriwardana H. P. P., Siriwardana A. K. Systematic Appraisal of the role of Metallic Endobiliary Stents in the treatment of benign Bile Duct Stricture // *Ann. Surg.* 2005, July, 242 (1), 10–19.
9. Gocmen E., Keskek M., Tez M., Karamursel S., Koc M., Kilic M. External metallic circle in hepaticojejunostomy // *BMC Surgery*. – 2004, 4:14.

*Поступила в редакцию 10.11.2014*

*Утверждена к печати 03.12.2015*

#### Авторы:

**Анищенко Владимир Владимирович** – д-р мед. наук, профессор кафедры хирургии ФПК и ППВ ГБОУ ВПО НГМУ Минздрава России, зав. гастроэнтерологическим центром НУЗ «ДКБ на ст. Новосибирск-Главный» ОАО «РЖД» (г. Новосибирск).

**Налбандян Альберт Георгиевич** – зав. отделением хирургии НУЗ «УБ на ст. Белово» ОАО «РЖД» (г. Белово).

**Ковган Юлий Михайлович** – врач-хирург 1-го хирургического отделения гастроэнтерологического центра НУЗ «ДКБ на ст. Новосибирск-Главный» ОАО «РЖД» (г. Новосибирск).

#### Контакты:

**Анищенко Владимир Владимирович**

тел.: 8 (383) 229-35-22

e-mail: AVV1110@yandex.ru