SSN 1814-1471

научно-практический журнал

Вопросы хирургии

реконструктивной и пластической

Том 19, № 1 (56)
март'2016

V Национальный конгресс

ПЛАСТИЧЕСКАЯ ХИРУРГИЯ, ЭСТЕТИЧЕСКАЯ МЕДИЦИНА И КОСМЕТОЛОГИЯ

«Radisson Royal Hotel, Moscow»

1–3 декабря 2016 года

Дорогие коллеги!

Прошедшие в 2011, 2012 и 2013 годах **Национальные конгрессы «Пластическая хирургия»** показали огромный интерес со стороны представителей всех хирургических специальностей. И это не случайно. Ни одна хирургическая специальность не может обойтись без реконструктивных операций, в основе которых лежат методы и методики пластической хирургии. Именно пластическая хирургия учит достойному и бережному отношению к тканям, возможностям их использования.

Еще в середине 1970-х гг. академик Б.В. Петровский говорил, что современная хирургия «должна быть реконструктивной, а не органоуносящей». И этому завету активно следует хирургия XXI века.

К сожалению, в массовом сознании пластическая хирургия прочно ассоциирована с эстетической хирургией, однако мало кто осознает, что последняя является лишь небольшим фрагментом пластической хирургии. Сфера деятельности пластической хирургии это, в первую очередь, лечение анатомических и функциональных дефектов поверхности тела, головы и конечностей, а также подлежащих тканей, возникающих в результате врожденных пороков развития, острых травм, их последствий, заболеваний и хирургических вмешательств, направленных на лечение той или иной патологии (ятрогенные дефекты). Указанные патологические состояния не только являются причинами стойкой утраты трудоспособности пациентами, но и резко снижают качество их жизни, что оказывает огромное влияние на социальный статус таких людей.

Показания к пластическим вмешательствам зачастую возникают в условиях, когда отсутствует возможность оказания помощи именно пластическим хирургом. Зачастую такие вмешательства вынуждены выполнять врачи узких хирургических специальностей. Однако, чтобы стать пластическим хирургом, надо пройти полноценное обучение пластической хирургии. В то же время, учитывая молодость специальности «Пластическая хирургия» в нашей стране, выполнять пластические операции строго в рамках своей специальности могут хирурги, прошедшие обучение пластической хирургии именно в рамках своей специальности.

В 2015 г. Оргкомитетом конгресса принято решение, в свете повышения качества оказания помощи пациентам расширить программу мероприятия конгресса в области эстетической медицины и косметологии.

Таким образом, **Национальный конгресс «Пластическая хирургия, эстетическая медицина и косметология»** – это площадка, которая обеспечивает обмен профессиональной информацией между специалистами разных специальностей, так или иначе связанных с пластической хирургией, эстетической медициной и косметологией.

Участниками конгресса в 2016 г. станут более 2000 пластических и челюстно-лицевых хирургов, оториноларингологов, офтальмохирургов, комбустиологов, травматологов-ортопедов, онкологов, гинекологов, урологов, неврологов, анестезиологов и дерматокосметологов.

На первой стороне обложки: памятник пластическому хирургу. В эпоху Возрождения итальянец Гаспаре Талькоцци (Gaspare Tagliacozzi) усовершенствовал технику ринопластики и пластики верхней губы. Он описал также пластику дефекта наружного уха, для которой выкраивал кожные лоскуты позади ушной раковины. Священники не позволили похоронить великого хирурга на католическом погосте и его труп предали земле за кладбищенской оградой, в неосвященной земле. Впоследствии жители Болоньи, гордившиеся своим земляком, поставили ему памятник в облике человека, держащего в руке нос. Памятник находится в Анатомическом театре Университета Болоньи. Это одна из 12 деревянных скульптур известнейшим медикам (проект архитектора А. Паолуччи 1637 года). Театр был простроен в 1638 году архитектором Антонио Леванте в районе Archiginnasio, где прежде размещался университет. В 1944 году во время бомбежки Анатомический музей превратился в груду развалин. Однако допустить потерю такого здания итальянцы не смогли. Его оригинальная красота была воссоздана после Второй мировой войны усилиями многих специалистов. В настоящее время здание анатомического музея сделано полностью из резного дерева.

научно-практический журнал

Вопросы реконструктивной и пластической хирургии

Том 19, № 1 (56)
март'2016

УЧРЕДИТЕЛЬ:
ЗАО «Сибирская микрохирургия»

ПРИ УЧАСТИИ:
АНО «НИИ микрохирургии»
ФГАОУ ВО «Национальный исследовательский Томский государственный университет»
ОГАУЗ «Медицинский центр им. Г.К. Жерлова»
ОГАУЗ «Томский областной онкологический диспансер»

Распространение знаний – это распространение благополучия.
Альфред Бернхард Нобель (1833–1896)

Журнал зарегистрирован в Министерстве по делам печати, телерадиовещания и средств массовой коммуникации РФ

Св-во ПИ № 77-9259 от 22.06.2001

Выходит 4 раза в год

Территория распространения: Российская Федерация, страны СНГ

Подписной индекс в агентстве «Роспечать» – 36751

РИНЦ (Договор № 09-12/08)

Журнал включен в Перечень ведущих рецензируемых научных журналов и изданий, выпускаемых в РФ, в которых должны быть опубликованы основные результаты диссертаций на соискание ученой степени доктора и кандидата наук (редакция от 17.06.2011 г., 01.12.2015 г.).

ГЛАВНЫЙ РЕДАКТОР:
В. Ф. Байтингер, профессор

ЗАМЕСТИТЕЛЬ ГЛАВНОГО РЕДАКТОРА:
К. В. Селянинов, канд. мед. наук

РЕДАКЦИОННАЯ КОЛЛЕГИЯ:
Р. Т. Адамян, профессор (Москва)
Ю. И. Бородин, академик РАН (Новосибирск)
Г. Ц. Дамбаев, член-корреспондент РАН (Томск)
С.А. Васильев, профессор (Челябинск)
А. П. Кошель, профессор (Томск)
С. В. Логвинов, профессор (Томск)
А.И. Неробеев, профессор (Москва)

РЕДАКЦИОННЫЙ СОВЕТ:
К. Г. Абалмасов, профессор (Москва)
А. А. Воробьёв, профессор (Волгоград)
И. О. Голубев, профессор (Москва)
С. С. Дыдыкин, профессор (Москва)
А. Ю. Кочиш, профессор (Санкт-Петербург)
Л. А. Кудяков, канд. мед.наук (Томск)
Н. В. Островский, профессор (Саратов)
А. Г. Пухов, профессор (Челябинск)
К. П. Пшениснов, профессор (Москва)
А. Н. Солдатов, профессор (Томск)
Н. Ф. Фомин, профессор (Санкт-Петербург)
И. В. Шведовченко, профессор (Санкт-Петербург)

Massimo Ceruso (Италия)
Isao Koshima (Япония)
Wayne A. Morrison (Австралия)
Dragos Pieptu (Румыния)
Г. М. Верега (Молдова)
А. А. Каюмходжаев (Узбекистан)

ГРУППА РАЗРАБОТКИ И ВЫПУСКА:
Редактор А. В. Базавлук
Корректор Д. А. Пилипенко
Верстка О. А. Турчинович
Формат 60 × 84/8. Печать офсетная.
Печ. л. 12,5. Заказ 603. Тираж 1000 экз.
Подписано в печать 22.03.2016
Оригинал-макет издательства
«Печатная мануфактура»
634055, г. Томск, а/я 3967
Тел/факс: (382-2) 49-31-19
e-mail: pechat@tomsk.ru

АДРЕС РЕДАКЦИИ:
634041, г. Томск, ул. Белинского, 31/2-5.
Тел.: 8 (382-2) 64-53-78, 53-26-30,
тел./факс: 8 (382-2) 64-57-53, 56-44-78;
сайт: http://journals.tsu.ru/plastic_surgery
e-mail: microhirurgia@yandex.ru

Ежеквартальный научно-практический медицинский журнал

«ВОПРОСЫ РЕКОНСТРУКТИВНОЙ И ПЛАСТИЧЕСКОЙ ХИРУРГИИ»



Журнал «Вопросы реконструктивной и пластической хирургии» – это единственный в России научно-практический рецензируемый журнал, издаваемый специалистами в области реконструктивной пластической хирургии, экспериментальной хирургии и клинической анатомии. Журнал пропагандирует современную хирургическую идеологию – восстановительной хирургии во всех известных сегодня хирургических направлениях.

С 2010 года журнал является официальным печатным органом Межрегионального Общества кистевых хирургов – Кистевой группы. Журнал включен в Перечень ведущих рецензируемых научных журналов и изданий, выпускаемых в РФ, в которых должны быть опубликованы основные результаты диссертаций на соискание ученой степени доктора и кандидата наук (редакция от 17.06.2011 г., 01.12.2015 г.).

Журнал основан в 2001 году, зарегистрирован в Министерстве по делам печати, телерадиовещания и средств массовой коммуникации РФ. Свидетельство ПИ № 77-9259 от 22.06.2001 г.

ISSN 1814-1471.
Выходит 4 раза в год. Тираж – 1000 экземпляров.
Территория распространения: Российская Федерация, страны СНГ.
Подписной индекс в каталоге агентства «Роспечать»: 36751.

Web-сайт и электронная версия:
www.microsurgeryinstitute.com
e-mail: **microhirurgia@yandex.ru**

Журнал входит в базу данных РИНЦ РУНЭБ
(http://www.elibrary.ru).

Главный редактор: заслуженный врач РФ, президент АНО «НИИ микрохирургии», доктор медицинских наук, профессор В. Ф. Байтингер.

ОСНОВНЫЕ РУБРИКИ ЖУРНАЛА:

- Слово редактора
- Пластическая хирургия
- Клиническая анатомия
- Экспериментальная хирургия
- Новые технологии
- В помощь практическому врачу
- Менеджмент в медицине
- История медицины
- Информация
- Юбилеи

Объем статьи: оригинальные статьи, обзоры, лекции – 10–12 страниц; историко-медицинские статьи – 5–6 страниц; краткие сообщения, заметки из практики – 3–4 страницы машинописного текста.

Авторы (аспиранты, докторанты) публикуют свои материалы бесплатно, авторский гонорар не выплачивается.

Редакционная коллегия приглашает к сотрудничеству всех,
кто заинтересован в развитии хирургии и медицинской науки в целом!

научно-практический журнал
Вопросы реконструктивной и пластической хирургии
Том 19, № 1 (56)
март'2016

СОДЕРЖАНИЕ

Слово редактора 4

ПЛАСТИЧЕСКАЯ ХИРУРГИЯ

Байтингер В.Ф., Соловцова И.А., Кочиш А.Ю. Флебология с позиций теории перфорасомов (Часть I) 5

Слесаренко С.В., Бадюл П.А., Слесаренко К.С. Предоперационная локация перфорантных артерий при помощи инфракрасной термографии 13

Богданов С.Б. Современные способы выполнения свободной кожной пластики полнослойными аутотрансплантатами 20

Манихас Г.М., Лойт А.А., Звонарёв Е.Г., Гуслев А.Б. Особенности лимфогенного метастазирования рака молочной железы 26

Мурадов М.И., Байтингер В.Ф., Камолов Ф.Ф., Сайк П.Ю., Курочкина О.С. Оценка отдаленных результатов эндопротезирования суставов пальцев кисти 33

КЛИНИЧЕСКАЯ АНАТОМИЯ

Каган И.И., Третьяков А.А. Принципы и возможности применения микрохирургических технологий в восстановительной хирургии желудочно-кишечного тракта 41

Леонова О.Н., Волков А.В., Агеева Т.А., Кайдорин А.Г., Атаманов К.В., Зайнутдинов Ю.Г. Морфофункциональная характеристика подкожных вен предплечья как прогностический фактор ранней дисфункции артериовенозной фистулы для гемодиализа 47

Челнокова Н.О., Островский Н.В., Голядкина А.А. Морфологические основы конечно-элементного моделирования гемодинамики венечных артерий 54

ЭКСПЕРИМЕНТАЛЬНАЯ ХИРУРГИЯ

Кирпатовский В.И. Возможности клеточной терапии в восстановлении нарушенной функции органов мочеполовой системы 60

НОВЫЕ ТЕХНОЛОГИИ

Черных А.В., Малеев Ю.В., Шевцов А.Н., Пульвер А.Ю., Лейбович Б.Е. Применение внеклеточных криопротекторов для получения органных матриксов 68

В ПОМОЩЬ ПРАКТИЧЕСКОМУ ВРАЧУ

Ходжабагян З.С., Пшениснов К.П., Абраамян Д.О., Винник С.В. Хирургическая тактика при травмах дистальных фаланг пальцев кисти (обзор литературы) 74

ПАМЯТЬ

In memory of prof. Robert Acland, M.D. 93

ИНФОРМАЦИЯ ДЛЯ АВТОРОВ 95

CONTENT

From the editor 4

PLASTIC SURGERY

Baitinger V.F., Solovtsova I.A., Kochish A.Yu. Phlebology according to the theory of perforasomes (Part I) 5

Sliesarenko S.V., Badyul P.O., Sliesarenko K.S. Preoperative location of perforator arteries by using infrared thermography 13

Bogdanov S.B. Modern methods of performing free skingraft by full thickness autografts 20

Manikhas G.M., Loyt A.A., Zvonarev Ye.G., Guslev A.B. Features of nodal metastasis in breast cancer 26

Muradov M.I., Baitinger V.F., Kamolov F.F., Sayk P.Yu., Kurochkina O.S. Assessment of the remote results of endoprosthesis replacement of joints of fingers of the hand 33

CLINICAL ANATOMY

Kagan I.I., Tretyakov A.A. Principles and possibilities of microsurgery technologies use in reconstructive surgical of the gastrointestinal tract 41

Leonova O.N., Volkov A.V., Ageeva T.A., Kaydorin A.G., Atamanov K.V., Zainutdinov Yu.G. Morphofunctional characteristic of the superficial veins of the forearm as a prognostic factor of early dysfunction arteriovenous fistula for hemodialysis 47

Chelnokova N.O., Ostrovsky N.V., Golyadkina A.A. Morphological basis of finite-element modeling of coronary arteries hemodynamics 54

EXPERIMENTAL SURGERY

Kirpatovsky V.I. Potential of cell therapy in functional restoring of damage organs of urogenital system 60

NEW TECHNOLOGIES

Chernykh A.V., Maleev Yu.V., Shevtsov A.N., Pulver A.Yu., Leybovich B.Ye. Application of extracellular cryoprotectants for obtaining organ matrix 68

AID TO THE PHYSCIAN

Khodzhabaghyan Z.S., Pshenisnov K.P., Abraamyan D.O., Vinnik S.V. Surgical management of distal phalangeal injuries of fingers (review) 74

MEMORY

In memory of prof. Robert Acland, M.D. 93

INFORMATION FOR CONTRIBUTORS 95

ДОРОГИЕ ЧИТАТЕЛИ!

Прежде хочу поблагодарить всех вас за активное интернет-голосование с положительной оценкой нашего с вами журнала – «Вопросы реконструктивной и пластической хирургии». Учитывая, что голосование было весьма активным, я могу информировать вас, что ВАК РФ вновь принял решение о включении журнала в Перечень ведущих рецензируемых журналов и изданий, выпускаемых в РФ, в которых должны быть опубликованы основные результаты диссертаций на соискание ученой степени доктора и кандидата наук (редакция от 01.12.2015 г.).

В течение 14 лет ежеквартально выходит наш журнал. За эти годы он, в некоторой степени, стал еще и «летописью славных дел» замечательных российских ученых и практических врачей, получивших, медицинское образование, в основном, в советский период. К сожалению, среди наших авторов стабильно мало молодых российских ученых. Уже много лет, по понятной причине, занятие научной работой для них – непрестижное дело. В настоящее время отечественная медицинская наука опирается пока еще на советское научное наследие. Между тем, ее лидеры, прославлявшие нашу страну, уходят из жизни один за другим. Так, 27 июня 2014 г. ушел из жизни выдающийся хирург-трансплантолог, клинический анатом, член-корреспондент РАМН, заслуженный деятель науки РФ, профессор РУДН Игорь Дмитриевич Кирпатовский. С его именем связаны значительные достижения в области микрохирургии, сосудистой и трансплантационной хирургии, андрологии. Многие его всемирно признанные хирургические технологии в области хирургической андрологии, разработанные им в советский период, не получили дальнейшего развития в Российской Федерации. Причина тому – статья 2 Закона РФ «О трансплантации органов и(или) тканей человека» в редакции Федеральных законов от 20.06.2000 № 91-ФЗ, от 16.10.2006 № 160-ФЗ, от 09.02.2007 № 15-ФЗ. Однако, как никогда, сегодня стала востребованной идея профессора И.Д. Кирпатовского о мультидисциплинарном подходе в разработке новых оперативных (хирургических) технологий. Эта идея была впервые сформулирована им на научной конференции, посвященной его 75-летнему юбилею и 50-летию научно-практической деятельности. Конференция проходила в Москве 27–28 июня 2002 г. и получила название «Новые оперативные технологии (анатомические, экспериментальные и клинические аспекты).

После этого конференция под этим же названием, но уже с международным статусом, трижды проводилась в Томске (2004, 2007, 2010). 29–30 сентября 2015 г. впервые на базе Национального исследовательского Томского государственного университета прошла очень представительная V Международная научная конференция «Новые оперативные технологии». Впервые за «одним столом» собрались для обсуждения новых диагностических и оперативных (хирургических) технологий врачи, физики, химики, специалисты IT-технологий, робототехники и др. Никогда еще в истории отечественной науки не было такого научного форума, носившего яркий, востребованный временем, мультидисциплинарный характер! Все участники конференции заявили о важности проведения медицинского научного форума «Новые оперативные технологии» именно в таком формате, раз в 2 года с обязательным развертыванием в дни форума выставки «Новые оперативные технологии» и Молодежного студенческого мультидисциплинарного форума в этом же направлении. Руководство Томского университета поддержало эту идею и согласилось предусмотреть в своем бюджете необходимые расходы на следующую, VI Международную конференцию в сентябре 2017 г.

Думаю, что не все так плохо на российском медицинском научном поприще, или я не прав?

С уважением,
главный редактор, заслуженный врач РФ,
профессор В. Ф. Байтингер

В.Ф. Байтингер[1], И.А. Соловцова[2], А.Ю. Кочиш[3]

ФЛЕБОЛОГИЯ С ПОЗИЦИЙ ТЕОРИИ ПЕРФОРАСОМОВ (Часть I)

V.F. Baitinger, I.A. Solovtsova, A.Yu. Kochish

PHLEBOLOGY ACCORDING TO THE THEORY OF PERFORASOMES (Part I)

[1] *АНО «НИИ микрохирургии», г. Томск*
[2] *ОГБУЗ «Томская областная клиническая больница», г. Томск*
[3] *РНИИТО им. Р.Р. Вредена, г. Санкт-Петербург*

Работа посвящена изучению особенностей сосудистого снабжения кожи медиальной поверхности бедра с акцентом на зоны проекции портняжной мышцы и большой подкожной вены ноги. Выбор именно этих зон был обусловлен расположением наиболее крупной подкожной вены нижней конечности, ее многочисленными связями с глубокими венами бедра и тесными анатомическими взаимоотношениями перфораторных ветвей бедренной артерии и перфорантных вен (Додда) с портняжной мышцей. Показано, что перфораторные артерии обычно имеют две сопутствующие вены, тогда как перфорантные вены всегда сопровождаются артериальными сосудами диаметром от 0,5 до 2,0 мм, а иногда и нервным стволиком, отходящим от подкожного нерва (*n. saphenus*). Сосудистые «ножки» перфорасомов на медиальной поверхности бедра, проходящие к коже, в проекции портняжной мышцы и большой подкожной вены ноги, могут повреждаться при флебэктомии и перевязке перфорантных вен. В этих случаях возможна ишемия кожи в зоне послеоперационных швов с нарушением нормального процесса заживления кожных ран, а также продолжительный болевой синдром.

Ключевые слова: *перфораторные артерии, перфорасомы, перфорантные вены, большая подкожная вена ноги, подкожный нерв.*

The article describes to characteristics of vascular medial thigh skin surface supply, with a focus on the area of the projection of the sartorius and great saphenous vein. The choice of these areas was due to the location of the largest of the lower extremity saphenous vein and its numerous connections with the deep veins of the thigh and the close anatomical relationship perforating branches of the femoral artery and perforating veins (Dodd) with sartorius. It was shown that the perforator artery typically have two related vein, while the perforating veins are always accompanied by arterial vessels with diameters from 0.5 to 2.0 mm, and sometimes also the nerve trunks extending from saphenous nerve (*n. Saphenus*). Vascular "pedicles" perforasomes on the medial femoral surfaces extending to the skin, in the projection of the sartorius and great saphenous vein can be damaged by phlebectomy and ligation of perforating veins. In these cases it is possibility of skin ischemia in zone of postoperative sutures with disruption of the normal healing process of skin wounds, as well as long lasting pain.

Key words: *artery perforator, perforasomes, perforating veins, great saphenous vein, saphenous nerve.*

УДК 617.578-001-089.15
doi 10.17223/1814147/56/1

ВВЕДЕНИЕ

Одной из причин нарушения флебогемодинамики при варикозной болезни нижних конечностей наряду со «стволовым», или вертикальным, рефлюксом является несостоятельность перфорантных вен, проявляющаяся «перфорантным», или горизонтальным, рефлюксом. Последнему придают большое значение в развитии трофических расстройств и рецидивов после хирургического лечения варикозной болезни нижних конечностей.

Известно, что венозный отток из тканей нижней конечности на 90% обеспечивается глубокими венами и лишь на 10% – поверхностными. При этом венозные сосуды, связывающие крупные поверхностные (подкожные) вены с основными стволами глубоких вен, названные перфорантными венами [10], играют важную роль в направлении крови из поверхностной венозной сети в глубокие вены [5]. Большинство прямых перфорантных вен нижних конечностей (от 3 до 10) имеют клапаны (от 1 до 4), обеспечивающие однонаправленный ток венозной крови к глубоким венам. При этом венозные клапаны перфорантных вен, наиболее значимые с точки зрения развития горизонтального рефлюкса и, соответственно, хронической венозной недостаточности, располагаются чаще всего субфасциально, но могут иметь также и надфасциальную локализацию.

Наибольшее количество перфорантных вен описано на голени (перфоранты Коккетта), где они связывают заднюю дугообразную вену (приток большой подкожной вены ноги) с задними большеберцовыми венами и обычно расположены на расстоянии 7; 12–13,5 и 18–18,5 см выше верхушки медиальной лодыжки, а дистальнее от нее находится еще прямой подлодыжечный перфорант [6]. В ходе анатомических исследований были описаны два вида перфорантных вен: прямые, связывающие крупные поверхностные вены с основными стволами глубоких вен, и непрямые, соединяющие поверхностную венозную сеть с мышечными притоками основных стволов глубоких вен. В сумме на одной нижней конечности количество прямых и непрямых перфорантных вен может варьировать от 20 до 112 [17].

В 2009 г. M. Saint-Cyr и соавт. сформулировали так называемую «перфорасомную» теорию, касающуюся особенностей кровоснабжения комплекса тканей, включающего кожу, подкожную жировую клетчатку, глубокую (собственную) фасцию, перфораторными артериями, отходящими от магистральных артерий голени: передней большеберцовой, малоберцовой, задней большеберцовой, медиальной и латеральной икроножных артерий, а в дальнейшем формирующих сеть анастомозов вдоль продольной оси нижней конечности. Они писали: «Each perforator has its own vascular territory, McGregor and Morgan defined an axial flap as “a single pedicled flap called a perforasome, which carries a multidirectional flow pattern that which has an anatomically recognized arteriovenous system running is highly variable and complex”» [15].

С учетом приведенных выше данных о перфорантных венах, хорошо известных хирургам-флебологам, и перфораторных артериях, интересующих, прежде всего, пластических хирургов, представляется необходимой систематизация этих сведений для решения проблем прикладного характера. Например, в литературе по хронической венозной недостаточности нижних конечностей имеется информация взаимоисключающего характера. Первое положение говорит о том, что перевязка несостоятельных перфорантных вен из небольших разрезов или их эндовенозная абляция являются эффективным методом лечения хронических венозных трофических язв голени [9, 12]. Второй тезис рассматривает перфорантный венозный рефлюкс не в качестве причины, а как следствие варикозной болезни, которое носит лишь компенсаторный характер [11, 13, 14].

Хирурги-флебологи считают, что перфорантные вены, расположенные на медиальной поверхности бедра и голени (Додда, Бойда, Коккетта), не имеют сопровождающих их артериальных сосудов. Однако специальные топографо-анатомические исследования, проведенные в нашей стране с целью обоснования возможностей формирования на нижней конечности осевых кожных лоскутов, показали наличие артериальных сосудов диаметром от 0,5 до 2,0 мм рядом с перфорантными венами на бедре и голени [1, 3]. Кроме того, специалисты в области ультразвуковых исследований (УЗИ) находят артерии, сопровождающие перфорантные вены нижней конечности, в 73% случаев [8]. Однако некоторые авторы считают непостоянными вены, сопровождающие перфораторные артерии соответствующих перфорасомов кожи нижних конечностей [7]. Таким образом, анатомы, специалисты ультразвуковой диагностики, хирурги-флебологи и пластические хирурги придерживаются во многом различных взглядов по вопросам морфологии и топографии кожных артерий и вен нижней конечности. При этом совместного обсуждения ими перфорасомной теории кровоснабжения кожи нижних конечностей, по сути, не происходит, что может отрицательно сказываться на результатах лечения профильных пациентов.

Цель исследования – комплексное прикладное изучение топографии артериальных и венозных сосудов кожи и их связей с магистральными артериями и венами, локализующимися преимущественно по медиальной поверхности нижней конечности и, в частности, на бедре.

Задачи исследования:

1) изучить на анатомических препаратах особенности топографии артериальных и венозных сосудов кожи, локализующихся в проекции портняжной мышцы и большой подкожной вены ноги;

2) провести прижизненное исследование перфорантных вен бедра (Додда) и сопровождающих их артерий посредством прицельного ультразвукового исследования.

МАТЕРИАЛ И МЕТОДЫ

Изучение топографии кожных перфораторных артерий по медиальной поверхности бедра в проекции портняжной мышцы и большой подкожной вены ноги было проведено на 42 нефиксированных препаратах 26 трупов взрослых людей на кафедре оперативной хирургии с топографической анатомией Военно-медицинской академии им. С.М. Кирова (Санкт-Петербург). После инъекции артериального русла натуральным черным латексом «Revultex» через бедренную артерию непосредственно ниже уровня паховой связки выполняли прецизионное препарирование артериальных сосудов с после-

дующими необходимыми измерениями и фотографированием.

Изучение ультразвуковой анатомии перфорантных вен бедра было выполнено у 8 пациентов без патологии магистральных вен, а также у 8 больных с различной степенью хронической венозной недостаточности нижних конечностей. Для этого использовали аппарат SSA-660A «Toshiba» (XARIO, Япония), в стандартном В-режиме (визуализация вен и артерий в черно-белом режиме) с применением режима ЦДК (цветового картирования артериального и венозного кровотока) и доплеровского режима (изучение количественных характеристик – сосудистое сопротивление, скорость кровотока). Основным отличием от стандартного метода исследования перфорантных вен и сопровождающих их артериальных сосудов служило использование технологии ЦДК-энергии, которая позволила кодировать низкоскоростные потоки с высоким качеством, отсутствием aliasing-эффекта и меньшей зависимостью от угла направленности кровотока.

Все УЗИ выполняли в горизонтальном и вертикальном положении пациентов. В ходе этих исследований проводили топическую диагностику перфорантных вен с оценкой их клапанной состоятельности, а также с идентификацией сопровождающих их артерий. При цветовом картировании изучали также направление движения крови, а при исследовании спектральной доплерографии – сосудистое сопротивление и скорость кровотока. Качественную и количественную информацию о состоянии вен и артерий получали в спектральном допплеровском режиме.

РЕЗУЛЬТАТЫ

Проведенное прикладное анатомическое исследование показало, что топография сосудов кожи и их источников существенно различаются в верхней, средней и нижней третях медиальной поверхности бедра. В частности, в верхней трети изучаемой области (в пределах бедренного треугольника) всегда встречались хорошо описанные в специальной литературе поверхностная надчревная, поверхностная огибающая подвздошную кость и наружная половая артерии, питающие соответственно кожу передней брюшной стенки и промежности. Кроме того, в рассматриваемой области от бедренной или (редко) глубокой артерии бедра отходили от 1 до 3 перфораторных кожных артерий. На представленных фотографиях анатомического препарата присутствуют две такие артериальные ветви (рис. 1, позиции 2). Их диаметр в местах отхождения варьировал от 1,4 до 2,1 мм, а собственно кожные веточки достигали от 0,5 до 0,9 мм в диаметре. Эти артерии образовывали продольные анастомозы в подкожной жировой клетчатке вдоль большой подкожной вены ноги по линии, проходящей от середины паховой связки к медиальному надмыщелку бедренной кости.

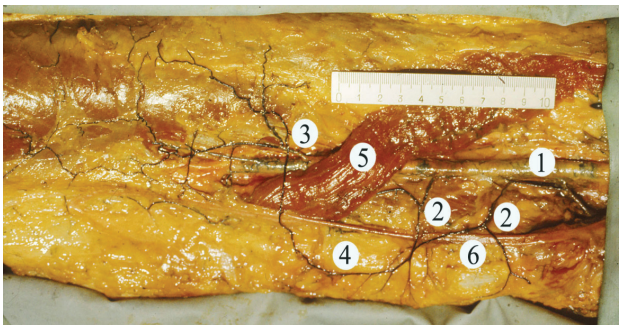

а

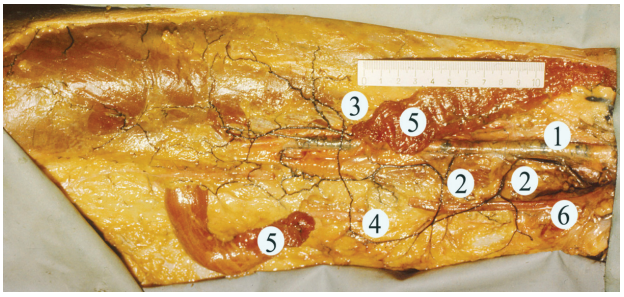

б

Рис. 1. Кожные артерии и их источники на медиальной поверхности препарата правого бедра после инъекции артерий черным латексом: *а* – кожные артерии выделены после отделения кожно-жирового лоскута от собственной фасции бедра; *б* – пересечена портняжная мышца, выделены анастомозы между соседними кожными артериями; 1 – бедренная артерия; 2 – перфораторная кожная ветвь бедренной артерии в пределах бедренного треугольника; 3 – крупная перфораторная ветвь бедренной артерии в средней трети бедра; 4 – артериальный анастомоз в подкожной жировой клетчатке; 5 – портняжная мышца; 6 – большая подкожная вена ноги

В средней трети изучаемой области бедренная артерия отдавала от 2 до 4 перфораторных кожных ветвей. Наиболее крупной и анатомически постоянной среди них являлась мышечно-кожная ветвь, проходившая под портняжной мышцей вперед и разветвлявшаяся в подкожной клетчатке между нею и прямой мышцей бедра (рис. 1, позиция 3). Диаметр собственно кожных ветвей этой перфораторной артерии варьировал от 0,7 до 1,4 мм. Она образовывала на поверхности собственной фасции бедра и в подкожной жировой клетчатке множественные анастомозы диаметром 0,4–0,8 мм, ориентированные вдоль

линии, соединяющей середину паховой связки с медиальным краем надколенника.

В нижней трети бедра по медиальной его поверхности кожные перфораторные артерии встречались в количестве от 2 до 3 и являлись ветвями нисходящей коленной артерии, начинавшейся от бедренной артерии, либо веточкой медиальной верхней коленной артерии, отходившей от начального отдела подколенной артерии. Эти артерии располагались как спереди, так и сзади от брюшка портняжной мышцы, а диаметр их собственно кожных ветвей варьировал от 0,5 до 0,8 мм.

Таким образом, в изучаемой зоне на медиальной поверхности бедра, вдоль брюшка портняжной мышцы и по ходу большой подкожной вены ноги на разных препаратах встретилось от 6 до 9 перфораторных кожных артерий, каждая из которых сопровождалась одной или двумя сопутствующими венами, диаметр которых обычно был вполне сопоставим с таковым у соответствующих артериальных сосудов. Однако в некоторых случаях перфораторные артерии сопровождались более крупными венозными ветвями, диаметр которых достигал 2,5–3 мм. Такие сравнительно крупные венозные сосуды, сопровождавшие перфораторные кожные артерии, обычно являлись анастомозами между большой подкожной веной ноги и одной из глубоких вен бедра (чаще всего – бедренной веной). Их количество колебалось на изученных препаратах от 3 до 4, а наиболее частыми локализациями являлись нижняя треть бедра сзади от брюшка портняжной мышцы и область нижнего угла бедренного треугольника.

В ходе прижизненных УЗИ было показано, что перфорантные вены медиальной поверхности бедра визуализируются чаще всего на границе средней и нижней его третей. Они проходят через гунтеров канал и связывают ствол большой подкожной вены ноги с бедренной веной. Обычно перфорантные вены в области гунтерова канала представлены верхней, средней и нижней. При этом верхняя (непостоянная) перфорантная вена проникает через этот канал в верхней его части, средняя (постоянная) проходит позади портняжной мышцы, а нижняя (непостоянная) прободает глубокую фасцию бедра выше медиального мыщелка бедренной кости и соединяется с коленным венозным сплетением.

Кроме того, по данным УЗИ на бедре имеются еще три перфорантные вены, заслуживающие внимания. Две из них связаны с переднелатеральной ветвью большой подкожной вены ноги и локализуются вдоль вертикальной линии, проведенной вверх от латерального края надколенника к верхней передней подвздошной ости. Эти сосуды соединяют указанный выше приток большой подкожной вены ноги с глубокими венами – нисходящими ветвями латеральной вены, огибающей бедренную кость. Еще одна достаточно крупная перфорантная вена обычно локализуется в точке, где задне-медиальная ветвь большой подкожной вены ноги пересекает сухожилия полусухожильной и полуперепончатой мышц.

Следует особо отметить, что диаметр перфорантных вен крайне вариабелен. По нашим данным, он составляет от 0,1 до 4 мм, а при патологических процессах за счет эктазии вен может достигать 5–6 мм. С точки зрения практической хирургии, на наш взгляд, наиболее приемлема классификация французской школы флебологов, согласно которой перфорантные вены нижней конечности по величине их диаметров подразделяются на малые (1–1,5 мм), средние (2–2,5 мм) и объемные (3–3,5 мм). Кроме того, известен термин «мегавена», применяющийся для венозных сосудов диаметром 4–5 мм.

Число перфорантных вен бедра в группе здоровых лиц в нашем исследовании составило: в верхней половине бедра – от 2 до 5, в нижней половине – от 3 до 6. У пациентов с варикозной болезнью и I или II степенью хронической венозной недостаточности число перфорантных вен увеличивалось и составляло в верхней половине бедра – от 3 до 8, в нижней половине этого сегмента – от 4 до 10. Наибольшее количество сопровождающих такие вены артерий располагалось, по данным наших УЗИ, на границе средней и нижней третей бедра на расстоянии 3–19 мм от перфорантных вен. На расстоянии 3–4 см проксимальнее от входа в гунтеров канал, а также непосредственно в этом канале сопутствующие венам кожные артерии образовывали достаточно густую анастомотическую сеть (рис. 2).

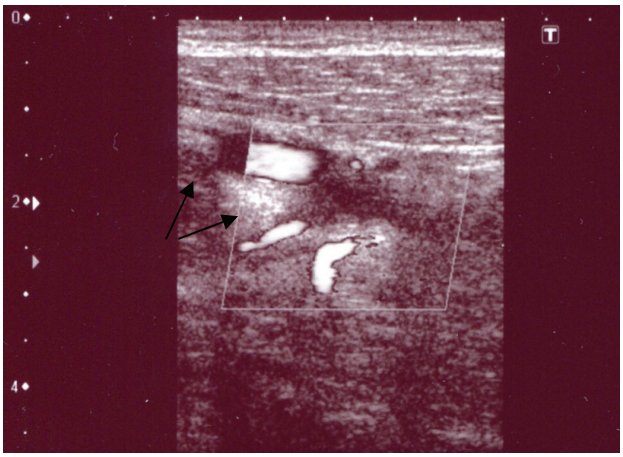

Рис. 2. Перфорантная вена бедра в сопровождении перфораторной ветви бедренной артерии (продольное сечение на уровне средней трети гунтерова канала)

Результаты проведенного исследования подтверждают, что обсуждаемые сосудисто-нервные комплексы (пучки) обычно представлены перфорантной веной (Додда), берущей свое начало от большой подкожной вены ноги и имеющей надфасциальный сегмент с одним или двумя клапанами; интрафасциальный сегмент, непосредственно перфорирующий глубокую фасцию бедра, который в абсолютном большинстве случаев расположен вместе с конечными ветвями сопровождающих перфораторных артерии и нерва; а также субфасциальный сегмент вены с 1–3 клапанами, сопровождающийся сопутствующей артерией сопоставимого диаметра в соотношениях 2 : 1 или 3 : 1. Такие перфорантные вены обычно впадают в бедренную вену, а сопутствующие им перфораторные артерии начинаются от бедренной артерии (рис. 3).

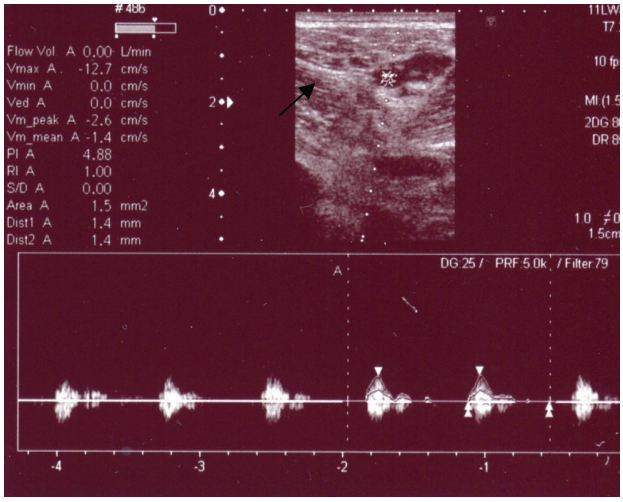

Рис. 3. Перфорантная вена Додда и сопровождающая перфораторная артерия диаметром 1,4 мм; РИ 1,0; скоростью кровотока 12,7 см/с (поперечное сечение в средней трети бедра)

Перфораторные артерии, сопровождавшие перфорантые вены, располагались на расстоянии 3–19 мм от вен, диаметр которых варьировал от 0,6 до 2,1 мм, а максимальная усредненная по времени скорость кровотока составляла 3–14 см/с при индексе сопротивления (РИ), равном 0,89–1,0.

При изучении кровеносных сосудов медиальной поверхности бедра у клинически здоровых лиц, а также у пациентов с различной степенью хронической венозной недостаточности были выявлены некоторые особенности, заслуживающие, на наш взгляд, особого внимания. Так, во всех исследуемых группах общим является факт обнаружения сопровождающей артерии у перфорантных вен в соотношении 1–2 вены к 1 артерии, при соотношениях их диаметров 1 : 2 или 1 : 3. Кроме того, в большинстве случаев рядом с перфорантной веной и сопутствующей перфораторной артерией обычно находился проходящий вместе с ними нерв. Вероятно, это могли быть веточки подкожного нерва (*n. saphenus*), проникавшие через глубокую фасцию бедра вместе с упомянутыми кровеносными сосудами. При этом уже на внутрифасциальном уровне сопровождающая вену перфораторная артерия «распадалась» на мелкие конечные ветви, формируя надфасциальное артериальное сплетение. Поэтому в надфасциальной части перфорантные вены не сопровождались артериями, сопоставимыми с ними по диаметру, скоростным и линейным показателям кровотока (рис. 4), т.е. эти артериальные сосуды не проходили в подкожную клетчатку и не участвовали в кровоснабжении кожи.

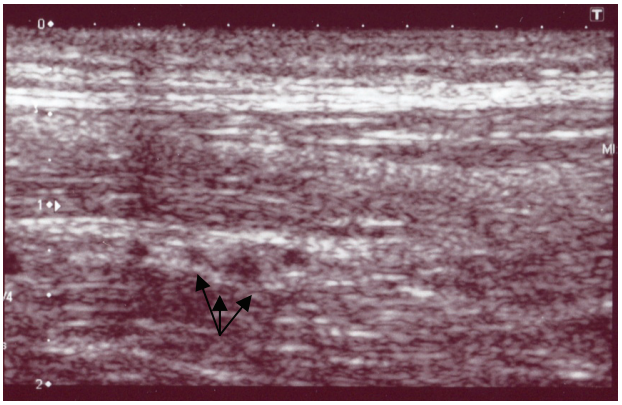

Рис. 4. Подфасциальный сегмент перфорантной вены, сопровождающая перфораторная артерия и нервный стволик (граница средней и нижней третей бедра, продольное сечение)

При патологии, предполагающей необходимость перевязки перфорантных вен бедра (для предотвращения распространения тромбофлебита с подкожной вены на глубокие вены), сопровождающие их артерии находятся в очень близком соседстве с несостоятельной веной. Это чревато их захватом при лигировании вен. Такую синтопию мы постоянно наблюдаем в миниране при «вывихивании» в нее перфорантной вены (рис. 5).

Таким образом, по нашим представлениям, на медиальной поверхности бедра человека сосуществуют две системы перфорантных сосудов: 1) венозные перфоранты с сопровождающими их перфораторными артериями (не кровоснабжают кожу) и нервными стволиками; 2) перфораторные артерии, кровоснабжающие кожу: кожно-фасциальные (*fasciocutaneous*), кожно-мышечные (*musculocutaneous*) или перегородочно-кожные (*septocutaneous*), которые обычно сопровождаются одной или двумя мелкими сопутствующими венами. При этом перфорантные вены имеют клапаны, которые обеспечивают отток венозной крови из поверхностных

(подкожных) вен в глубокие вены, входящие в состав магистральных сосудисто-нервных пучков бедра. Артерии, сопровождающие такие перфорантные вены, не кровоснабжают кожу, происходят чаще всего из бедренной артерии, формируют субфасциальную артериальную сеть, а сопутствующие этим сосудам нервные стволики являются дериватами подкожного нерва (*n. saphenus*), иннервирующего кожу медиальной поверхности бедра.

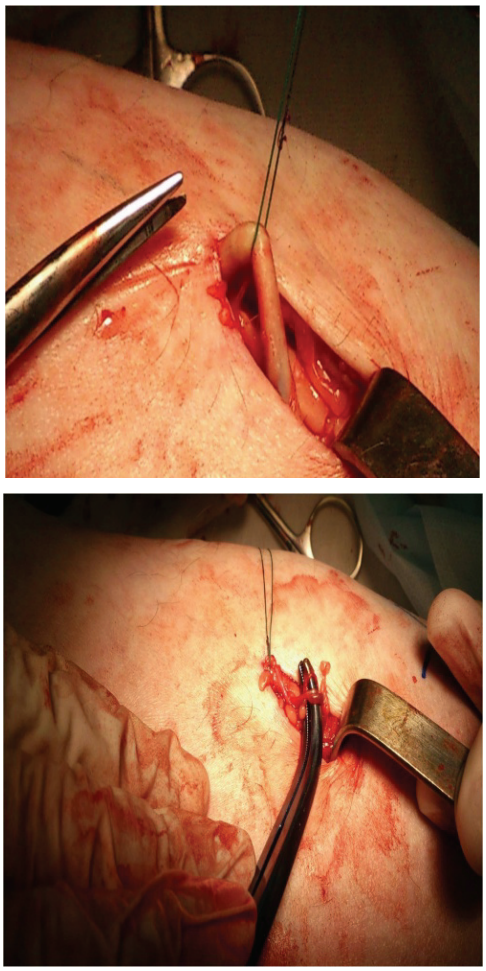

Рис. 5.

Кожные перфораторные артерии являются артериальными сосудами, проникающими в подкожную жировую клетчатку через глубокую (собственную) фасцию бедра. Каждая такая артерия после прохождения через собственную фасцию области формирует на ее наружной поверхности надфасциальную артериальную сеть. Эта сеть обеспечивает артериальное кровоснабжение определенной территории кожи и подкожной жировой клетчатки – перфорасомы. При этом вены, сопутствующие таким артериям, обычно не имеют клапанов, не превышают по диаметру соответствующие артериальные сосуды и обеспечивают отток венозной крови от субдермального венозного сплетения в глубокие вены бедра, располагающиеся под собственной фасцией этого сегмента.

ОБСУЖДЕНИЕ

Следует отметить, что в современной клинической анатомии, наряду с перфорантными венами, хорошо известными врачам-флебологам и специалистам ультразвуковой диагностики, широко распространено понятие «кожный артериальный перфоратор» [4]. Четкое представление о кожной сосудистой территории каждой отдельной перфораторной артерии, называемой «перфорасомой» и включающей кожу, подкожную жировую клетчатку и собственную фасцию области, имеет большое практическое значение для пластических хирургов, решающих задачи замещения глубоких кожных дефектов.

На теле человека описано более 370 кожных артериальных перфораторов с диаметром более 0,5 мм [16]. На основе этих артерий и сопутствующих им вен на передне-медиальной поверхности бедра были описаны возможности формирования целого ряда сложных кожных лоскутов с осевым типом кровоснабжения: медиального, передне-медиального, медиального надколенного и сафенного. Венозный отток от этих лоскутов происходит в поверхностные вены бедра из системы большой подкожной вены ноги, а также в глубокие вены бедра (преимущественно – в бедренную вену). Однако с учетом данных, приведенных в настоящей статье, возможность успешного приживления перечисленных островковых лоскутов, пересаженных на бедро в несвободном варианте для замещения различных тканевых дефектов, вызывает обоснованные сомнения в тех клинических случаях, когда у пациентов имеется варикозная болезнь или явления посттромбофлебитического синдрома на оперируемой нижней конечности.

С другой стороны, перевязка большой подкожной вены ноги для предотвращения восходящей формы тромбофлебита, а также перевязка несостоятельных перфорантных вен на бедре для профилактики распространения тромбофлебита из поверхностных вен бедра на глубокие вены согласно хорошо известным хирургическим пособиям имеют доказанную эффективность. Однако нередко такие операции сопровождается плохим заживлением кожных ран и длительными болезненными ощущениями в области послеоперационных рубцов, особенно у пациентов, страдающих сахарным диабетом. С учетом полученных нами топографо-анатомических и сонографических данных в отношении артериальных сосудов и нервов, сопровождающих перфорантные вены бедра, становится понятной необходимость селективной (под опти-

ческим увеличением) эпи- или субфасциальной перевязки несостоятельных перфорантных вен с сохранением интактными сопутствующих артерий и нервных стволиков.

ВЫВОДЫ

1. Кровоснабжение кожи медиальной поверхности бедра в области портняжной мышцы и проекции большой подкожной вены ноги осуществляется перфораторными ветвями, отходящими в основном от бедренной артерии, выходящими к коже в количестве от 6 до 9 на уровне верхней, средней и нижней третей этого сегмента и соединенных продольными анастомозами, ориентированными преимущественно вдоль большой подкожной вены ноги (формируют надфасциальную сосудистую сеть)

2. Перфорантные вены бедра, соединяющие поверхностные и глубокие вены этого сегмента (чаще всего – большую подкожную вену ноги с бедренной веной), всегда сопровождаются артериальными сосудами диаметром от 0,5 до 2 мм (формируют субфасциальную сосудистую сеть), а в ряде случаев – также и нервными стволиками, отходящими от подкожного нерва (*n. saphenus*).

3. Выявленные особенности топографии перфораторных кожных артерий и перфорантных вен на медиальной поверхности бедра целесообразно учитывать при выполнении оперативных вмешательств как хирургам-флебологам, так и пластическим хирургам.

ЛИТЕРАТУРА

1. Кичемасов С.Х., Кочиш А.Ю., Дейнега В.И., Котельников Ю.Н., Остапченко А.А. Бедро как донорская область при пластике осевыми кожными лоскутами // Проблемы микрохирургии: тез. V Междунар. симп. по пласт. и реконстр. микрохирургии. – М., 1994. – С. 54–55.
2. Кичемасов С.Х., Кочиш А.Ю., Остапченко А.А. Анатомо-клинические обоснования микрохирургической аутотрансплантации осевых сложных кожных лоскутов бедра // Хирургическая анатомия, техника и патофизиология: сб. трудов науч. конф. – СПб.: ВМедА им. С.М. Кирова, 1995.– С. 19–20.
3. Кочиш А.Ю. Анатомо-клинические обоснования пластики осевыми сложными лоскутами на нижней конечности: автореф. дис. … д-ра мед. наук. – СПб., 1998. – 44 с.
4. Родоманова Л.А., Кочиш А.Ю. Реконструктивные микрохирургические операции при травмах конечностей. – СПб.: РНИИТО, 2012. – 116 с.
5. Almen T., Nylander G. Serial phlebography of the normal lower leg during muscular contraction and relaxation // Acta Radiol. – 1962. – V. &&. – P. 264–272.
6. Cockett F.B., Jones D.E. The ankle blow-out syndrome: a new approach to the varicose ulcer problem // Lancet. – 1953. – V. 1. – P. 17–23.
7. Ghali S., Bowman N., Khan U. The distal medial perforators of the lower leg and their accompanying veins // Brit. J. Plast. Surg. – 2005. – V. 58. – P. 1086–1089.
8. Kroeger K., Massalha K., Rudofsky G. Color Doppler sonography of arteries associated with perforating veins // Int. Angiol. – 2000. – V. 19. – P. 228–230.
9. Lawrence P.F., Alktaifi A., Rigberg D. et al. Endovenous ablation of incompetent perforating veins is effective treatment for recalcitrant venous ulcer // J. Vasc. Surg. – 2011. – V. 54. – P. 737–742.
10. Linton R.R. The communicating veins of the lower leg and the operative technique for their ligation // Ann. Surg. – 1938. – V. 107. – P. 582–593.
11. Perrin N.A. Les Perforantesjambieres // J. Mal. Vasc. – 1999. – V. 24. – P. 19–24.
12. Queral L.A., Criado F.J. Miniincisional ligation of incompetent perforating veins of the legs // J. Vasc. Surg. – 1997. – V. 25. – P. 437–441.
13. Ruckley C.V., Makhdoomi K.R. The venous perforator // Brit. J. Surg. – 1996. – v. 83. – P. 1492–1493.
14. Rutherford E.E., Kianifard B., Cook S.J. et al. Incompetent perforating veins are associated with recurrent varicose veins // Eur. J. Vasc. Endovasc. Surg. – 2001. – V. 21. – P. 458–460.
15. Saint-Cyr M., Wong C., Schaverien M. et al. Perforasome theory: vascular anatomy and clinical implications // Plast. Reconstr. Surg. – 2009. – V. 124. – P. 1529–1544.
16. Taylor G.I., Palmer J.H. “Angiosome theory” // Brit. J. Plast. Surg. – 1992. – V. 45. – P. 327–328.
17. Van Limborgh J. L’anatomie du systeme veineux de l’extremite in ferieureenrelatio avec la pathologievariqueuse // Folia Angiologica – 1961. – V. 8. – P. 240.

REFERENCES

1. Kichemasov S.Kh., Kochish A.Yu., Deinega V.I., Kotel'nikov Yu.N., Ostapchenko A.A. Bedro kak donorskaya oblast' pri plastike osevymi kozhnymi loskutami [Hip as the donor area in an axial skin flaps plastic]. *Problemy mikrohirurgii. Tez. V Mezhdunarodnogo simpoziuma po plasticheskoy i rekonstruktivnoy mikrokhirurgii* [Problems of Microsurgery. Abstracts of V International Symposium of Plastic and Reconstructive Microsurgery]. Moscow, 1994. Pp. 54–55 (in Russian).

2. Kichemasov S.Kh., Kochish A.Yu., Ostapchenko A.A. Anatomo-klinicheskie obosnovaniya mikrohirurgicheskoy autotransplantatsii osevyh slozhnyh kozhnyh loskutov bedra [Anatomical and clinical study of microsurgical autotransplantation of axial complex skin flaps]. *Hirurgicheskaya anatomiya, tehnika i patofiziologiya. Sb. trudov nauch. konf.* [Surgical anatomy, technique and Pathophysiology: Proceedings of scientific conference]. St. Petersburg, S.M. Kirov Military-medical Academy Publ., 1995. Pp. 19–20 (in Russian).
3. Kochish A.Yu. *Anatomo-klinicheskie obosnovaniya plastiki osevymi slozhnymi loskutami na nizhney konechnosti.* Avtoref. dis. dokt. med. nauk [Anatomical and clinical study of plastic axial complex flaps on the lower limbs: Author. Dis. Dr. med. sci]. St. Petersburg, 1998. 44 p. (in Russian).
4. Rodomanova L.A., Kochish A.Yu. *Rekonstruktivnye mikrohirurgicheskie operacii pri travmah konechnostey* [Reconstructive microsurgery in extremities injuries]. St. Petersburg, RSRITO Publ., 2012. 116 p. (in Russian).
5. Almen T., Nylander G. Serial phlebography of the normal lower leg during muscular contraction and relaxation. *Acta Radiol.*, 1962, v. &&, pp. 264–272.
6. Cockett F.B., Jones D.E. The ankle blow-out syndrome: a new approach to the varicose ulcer problem. *Lancet*, 1953, v. 1, pp. 17–23.
7. Ghali S., Bowman N., Khan U. The distal medial perforators of the lower leg and their accompanying veins. *Brit. J. Plast. Surg.*, 2005, v. 58, pp. 1086–1089.
8. Kroeger K., Massalha K., Rudofsky G. Color Doppler sonography of arteries associated with perforating veins. *Int. Angiol.*, 2000, v. 19, pp. 228–230.
9. Lawrence P.F., Alktaifi A., Rigberg D. et al. Endovenous ablation of incompetent perforating veins is effective treatment for recalcitrant venous ulcer. *J. Vasc. Surg.*, 2011, v. 54, pp. 737–742.
10. Linton R.R. The communicating veins of the lower leg and the operative technique for their ligation. *Ann. Surg.*, 1938, v. 107, pp. 582–593.
11. Perrin N.A. Les Perforantesjambieres. *J. Mal. Vasc.*, 1999, v. 24, pp. 19–24.
12. Queral L.A., Criado F.J. Miniincisional ligation of incompetent perforating veins of the legs. *J. Vasc. Surg.*, 1997, v. 25, pp. 437–441.
13. Ruckley C.V., Makhdoomi K.R. The venous perforator. *Brit. J. Surg.*, 1996, v. 83, pp. 1492–1493.
14. Rutherford E.E., Kianifard B., Cook S.J. et al. Incompetent perforating veins are associated with recurrent varicose veins. *Eur. J. Vasc. Endovasc. Surg.*, 2001, v. 21, pp. 458–460.
15. Saint-Cyr M., Wong C., Schaverien M. et al. Perforasome theory: vascular anatomy and clinical implications. *Plast. Reconstr. Surg.*, 2009, v. 124, pp. 1529–1544.
16. Taylor G.I., Palmer J.H. "Angiosome theory". *Brit. J. Plast. Surg.*, 1992, v. 45, pp. 327–328.
17. Van Limborgh J. L'anatomie du systeme veineux de l'extremite in ferieureenrelatio avec la pathologie variqueuse. *Folia Angiologica*, 1961, v. 8, pp. 240.

Поступила в редакцию 25.01.2016
Утверждена к печати 02.02.2016

Авторы:
Байтингер Владимир Фёдорович – д-р мед. наук., профессор, президент АНО «НИИ микрохирургии» (г. Томск).
Соловцова Ирина Анатольевна, ОГБУЗ «Томская областная клиническая больница» (г. Томск).
Кочиш Александр Юрьевич, РНИИТО им. Р.Р. Вредена (г. Санкт-Петербург).

Контакты:
Соловцова Ирина Анатольевна
тел.: 8-913-829-42-24

С.В. Слесаренко[1], П.А. Бадюл[1], К.С. Слесаренко[2]

ПРЕДОПЕРАЦИОННАЯ ЛОКАЦИЯ ПЕРФОРАНТНЫХ АРТЕРИЙ ПРИ ПОМОЩИ ИНФРАКРАСНОЙ ТЕРМОГРАФИИ

S.V. Sliesarenko, P.O. Badyul, K.S. Sliesarenko

PREOPERATIVE LOCATION OF PERFORATOR ARTERIES BY USING INFRARED THERMOGRAPHY

[1] *Днепропетровский центр термической травмы и пластической хирургии, г. Днепропетровск, Украина*
[2] *Днепропетровская государственная медицинская академия, г. Днепропетровск, Украина*

В статье описан метод и представлен опыт применения инфракрасной термографии для локации перфорантных артерий перед выполнением реконструктивно-пластических операций у 12 пациентов. В группе сравнения, которая включала 22 пациента, для такой же диагностической цели была использована КТ ангиография. Установлено, что диагностика перфорантов при помощи инфракрасной термографии позволяет с достаточной точностью лоцировать точки выхода перфорантов в покровные ткани и может стать удачной альтернативой или дополнением для уже применяющихся методов.

Ключевые слова: *перфорантный лоскут, пропеллер-лоскут, питающая ножка, термография, КТ-ангиография.*

This article describes a method and describes the experience of the application of infrared thermography for locating perforator arteries before performing reconstructive plastic surgery in 12 patients. In the comparison group, which included 22 patients, for a diagnostic purpose CT angiography was used. The authors argue that the diagnosis of perforators by using infrared thermography allows with sufficient accuracy define of perforators exit points in the cover tissues and can be a good alternative or complement to the already applied methods.

Key words: *perforator flap, propeller flap, flap pedicle, thermography, CT angiography.*

УДК 616.13-073.65-089.163
doi 10.17223/1814147/56/2

ВВЕДЕНИЕ

Применение локальных и свободных перфорантных лоскутов в современной пластической и реконструктивной хирургии становится все более популярным. Эти лоскуты позволяют эффективно решать большинство проблем восстановления утраченных тканей при травмах, обширных резекциях в онкологии или других случаях, связанных с утратой значимых объемов кожи и мягких тканей [5, 6]. Пластика локальными перфорантными лоскутами позволяет не только реваскуляризировать зону повреждения, но и получить стойкий к механическим воздействиям кожный покров, близкий по своим характеристикам утраченному [1, 2, 7]. Вместе с тем, выполнение пластики с применением перфорантных лоскутов обязывает специалиста максимально точно лоцировать точку выхода доминирующего перфоранта в покровные ткани для предоперационного планирования дизайна лоскута с аксилярным питающим сосудом. Для выполнения задачи локации выхода перфоранта сегодня применяются ручной аудиодоплер, цветной ультразвуковой доплер, компьютерная томография (КТ) с ангиографией и магнитно-резонансная диагностика [3, 4, 13]. В научных публикациях принято считать, что КТ с ангиографией является золотым стандартом в диагностике перфорантных сосудов [4, 8, 11, 12]. В относительно недавних научных публикациях можно встретить и сообщения о применении термографии для подобной диагностики [8, 13].

В настоящем исследовании описан метод и дана оценка эффективности инфракрасной термографии для диагностики и локации перфорантных сосудов в различных регионах тела человека.

Цель исследования: оценка эффективности инфракрасной термографии для диагностики и локации перфорантных сосудов в различных регионах тела человека.

МАТЕРИАЛ И МЕТОДЫ

За период с 2013 по 2015 г. проведен ретроспективный анализ результатов лечения 34 пациентов, которые были разделены на две группы. В первой группе, включающей 12 пациентов, перед выполнением реконструктивных вмешательств с применением транспозиции перфорантных лоскутов на сосудистой ножке было

проведено термографическое исследование предполагаемой зоны формирования лоскута (табл. 1). Во второй группе (22 пациента) для той же цели была проведена КТ ангиография донорской области с использованием контраста «Ультравист» (табл. 2). В обеих группах с диагностической целью допонительно были использованы аудиодоплер «Минидоп» с датчиком 8 МГц и цветной ультразвуковой доплер. В представленные группы не включались пациенты с коморбидной патологией. Средний возраст пациентов составил 31,6 и 41,3 года для первой и второй групп соответственно. Предоперационно определялись точки выхода перфорантных сосудов в кожу и далее интраоперационно оценивалось совпадение полученных данных с расположением перфорантного сосуда на этапе препарирования лоскута.

Таблица 1

Параметры пациентов первой группы, у которых основным диагностическим исследованием перфорантов была выбрана инфракрасная термография

Пациент	Возраст, лет	Зона формирования лоскута	Лоскут	Цветной доплер	Аудио доплер	Размер лоскута, см	Осложнения (краевой некроз)
1	45	Бедро	ALT	–	+	22 × 10	1 × 1,5 см
2	22	Голень	Propeller	–	+	11 × 4,5	–
3	49	Бедро	ALT	–	+	17 × 8	–
4	22	Голень	Sural	–	+	11 × 4,5	–
5	50	Бедро	ALT	+	+	20 × 9	–
6	22	Спина	Free style	–	+	10 × 5	0,5 × 1 см
7	29	Бедро	Free style	+	+	18 × 5	–
8	29	Предплечье	Backer	+	+	18 × 4	–
9	43	Голень	Propeller	+	+	10 × 3	–
10	28	Бедро	Free style	+	+	18 × 3	–
11	30	Спина	TDA	+	+	25 × 10	–
12	11	Спина	TDA	+	+	20 × 8	–

Таблица 2

Параметры пациентов второй группы, у которых основным диагностическим исследованием перфорантов была выбрана КТ ангиография

Пациент	Возраст, лет	Зона формирования лоскута	Лоскут	Цветной доплер	Аудио доплер	Размер лоскута, см	Осложнения (краевой некроз)
1	27	Голень	Sural	+	+	7 × 3	–
2	43	Голень	Propeller	–	+	15 × 6	–
3	56	Голень	Sural	+	+	6 × 4	–
4	30	Голень	Propeller	+	+	14 × 6	–
5	52	Предплечье	Backer	+	+	12 × 4	3 × 1 см
6	33	Бедро	PFAPs-3	+	+	17 × 4	–
7	22	Предплечье	Backer	–	+	13 × 4	–
8	25	Предплечье	Backer	+	+	4 × 3	–
9	25	Кисть	Dorsal Metacarpal Flap	+	+	6 × 3	–
10	35	Голень	Propeller	+	+	16 × 8	6 × 4 см
11	65	Голень	Sural	+	+	5 × 3	–
12	38	Голень	Sural	+	+	14 × 7	–
13	63	Голень	Sural	+	+	11 × 6	–
14	72	Голень	propeller	+	+	7 × 4	–
15	55	Голень	Sural	+	+	12 × 4	–
16	30	Брюшная стенка	Groin Flap	–	+	12 × 8	–
17	49	Спина	LAP	+	+	17 × 8	–
18	38	Голень	propeller	–	+	15,5 × 7	–
19	46	Грудная клетка	IMAP	–	+	13,5 × 7	–
20	46	Голень	Sural	–	+	11 × 8см	–
21	38	Голень	Sural	–	+	17 × 7см	–
22	21	Голень	Sural	–	+	10 × 5см	1,5 × 1 см

Методика термографии при планировании перфорантного лоскута заключалась в следующем: исследование зоны формирования лоскута проводили в комнате с температурой от 20 до 25 °С, где после достижения кожей стабильной температуры делали базовый снимок с помощью инфракрасной камеры (Dali TE-W2). Затем поверхность кожи охлаждали путем контакта с контейнером, наполненым холодной (20…22 °С) водой. Через 5 мин контейнер удаляли и производили серию снимков инфракрасной камерой в течение последующих 15 мин, до фазы нагревания кожи до значений исходной температуры. В процессе нагревания кожи на термограмме проявлялись «теплые» точки выхода перфорантов, как наиболее быстро нагревающиеся участки за счет поступления теплой крови в участок охлажденной кожи. В результате на термограммах было получено изображение, где четко визуализировались места выхода перфорантных сосудов. Теплые и холодные зоны между перфорантами позволяли нам определить зону безопасного включения участков кожи в состав лоскута. Итогом описанного термографического исследования являлась прецизионная разметка дизайна лоскута по расположению и площади, что наглядно продемонстрировано в клиническом примере.

Клинический пример

Мужчина, 29 лет, пострадавший в результате индустриальной травмы, получил контактные ожоги расплавленным пластиком. Переведен в специализированный центр на 18-е сут после ожога. При поступлении: в области коленного сустава слева по передне-латеральной поверхности имеет место гранулирующая рана площадью до 220 см^2 с некрозом черного цвета в центре (рис. 1). При ревизии раны и после удаления девитализированных тканей сформировался глубокий раневой дефект размером 4 × 4 см, со вскрытием капсулы сустава и обнажением глубоких анатомических структур (рис. 2). С целью восстановления покровных тканей и их каркасной функции, устранения тканевого дефекта и реваскуляризации первично поврежденных структур коленного сустава запланирована пластика перфорантным пропеллер-лоскутом. Для определения места локации перфорантных сосудов и дизайна предполагаемого лоскута была проведена инфракрасная термография интересуемого донорского участка кожи по описанной выше методике (рис. 3). Определены и маркированы «теплые» точки, которые совпадают с точками выхода перфорантных сосудов в покровные ткани, по данным доплер-исследования.

Рис. 1. Обширная рана в области коленного сустава слева при поступлении в клинику

Рис. 2. Рана после удаления девитализированных тканей. В центре визуализируется глубокий раневой дефект со вскрытием капсулы сустава и обнажением глубоких анатомических структур

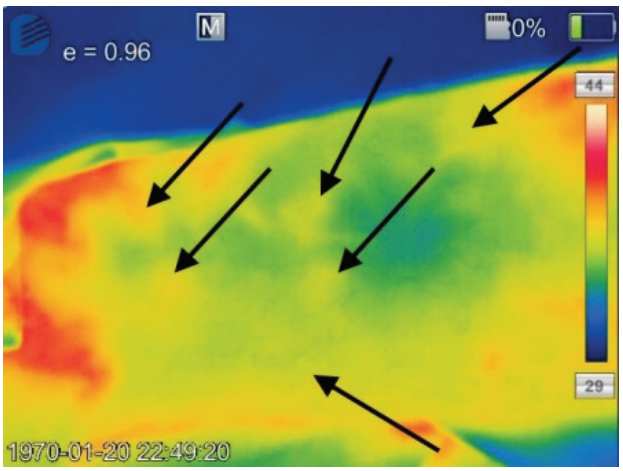

Рис. 3. Термограмма передне-латеральной поверхности в области коленного сустава. Определяется гипертермия в области раневого дефекта. Латеральнее раны на неповрежденной коже. Стрелками показаны «теплые» точки, которые совпадают с точками выхода перфорантных сосудов

Проведенный диагностический комплекс позволил на этапе подготовки точно локализовать места выхода перфорантных сосудов в кожу, а также определить характер сосудистой связи между соседними перфорасомами в предполагаемой зоне формирования лоскута. В результате был прецизиозно лоцирован доминантный перфорант и территория кожи, которая будет получать достаточное артериальное питание от этого перфоранта при включении в состав лоскута. Под контролем инфракрасной камеры произведена планировка лоскута (рис. 4), последняя совпала с планировкой, проведенной по данным исследования аудиодоплером (см. рис. 1).

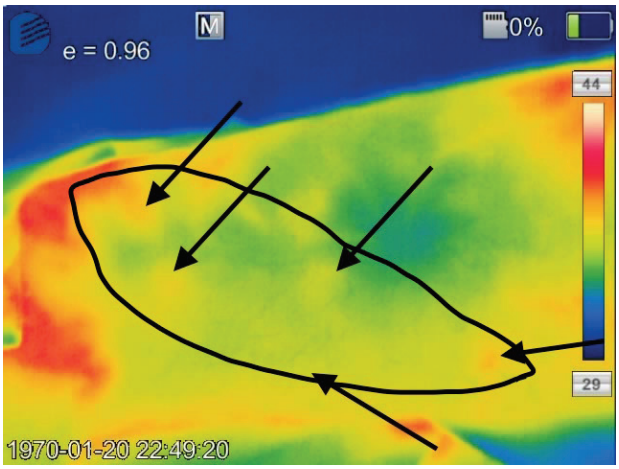

Рис. 4. Термограмма передне-латеральной поверхности в области коленного сустава. Черной линией отмечена зона безопасного формирования лоскута. Лоцированы точки выхода доминирующих перфорантов, которые могут быть использованы как аксиллярные питающие сосуды, и достаточно «теплые» участки между этими перфорантами, что характеризует удовлетворительный характер сосудистой связи между соседними перфорасомами в предполагаемой зоне формирования пропеллер-лоскута

На латеральной поверхности бедра выкроен и поднят тонкий островковый кожно-жировой лоскут размером 18 × 5 см. Интраоперационно точка выхода доминирующего перфоранта точно совпала с предоперационной разметкой на коже. Перфорантный лоскут перемещен на рану маневром ротации на 105° по типу «пропеллер» вокруг питающей аксилярной артерии, адаптирован к краям раны и подшит без натяжения. Грануляционные поверхности проксимально и дистально от перемещенного и фиксированного лоскута закрыты аутодермотрансплантатами толщиной 0,3 мм, взятыми на латеральной поверхности голени (рис. 5). Донорское место на бедре после забора лоскута зашито первично без существенного натяжения. Послеоперационный период протекал без осложнений, микроциркуляторных нарушений в лоскуте не наблюдалось. На 21-е сут после операции, удаления швов и повязок пациент был выписан и продолжил реабилитацию по восстановлению опорной функции конечности (рис. 6).

Рис. 5. Интраоперационное фото. Островковый кожно-жировой перфорантный пропеллер-лоскут размером 18 × 5 см ротирован и фиксирован к раневому дефекту. Грануляционные поверхности проксимально и дистально от перемещенного и фиксированного лоскута закрыты аутодермотрансплантатами

Рис. 6. Вид раны на 21-е сут после операции. Удалены швы, раны зажили первичным натяжением, микроциркуляторных нарушений в лоскуте не наблюдалось. Аутокожные трансплантаты прижили полностью

РЕЗУЛЬТАТЫ

Во всех случаях раневые дефекты были ликвидированы, пациенты выписаны с выздоровлением. Применение инфракрасной термографии для предоперационной диагностики позволило

точно лоцировать точку выхода доминирующего перфоранта в покровные ткани. Данное исследование являлось достаточным для определения дизайна лоскута и по своей диагностической ценности не отличалось от КТ ангиографии. Так, было отмечено, что в первой и второй группах данные о локализации точки выхода доминирующего перфоранта в покровные ткани во всех случаях подтвердились дополнительными методами. Интраоперационно, на этапах препаровки лоскутов, хирургами констатировано полное совпадение анатомического расположения перфорантов к результатам, полученным на этапе планирования методами термографии и КТ ангиографии. Случаев критических осложнений с полной утратой тканей не отмечалось, как и признаков микроциркуляторных нарушений в перемещенных лоскутах. Некритические осложнения в виде краевых некрозов тканей в первой группе составили 16,6% (2 случая) при средней площади лоскутов 103,5 см^2, во второй группе – 13,6% (3 случая) при средней площади 70,4 см^2.

Таким образом, проведение инфракрасной термографии в зоне предполагаемого формирования лоскута позволило быстро и точно идентифицировать перфоранты и возможный дизайн планируемого лоскута, с той же эффективностью, как и при КТ ангиографии, избегая при этом инвазивной методики и лучевой нагрузки на пациента.

ОБСУЖДЕНИЕ

Применение локальных перфорантных лоскутов позволяет стратегически упростить пластическое закрытие обширных раневых дефектов, уменьшить количество хирургических этапов и травматизацию зоны формирования лоскута [1, 5, 7]. Одной из главных причин осложнений при таких операциях остается проблема гарантированного кровоснабжения лоскута после его дессекции и подъема [4, 11, 13]. Решение проблемы диагностики и точной локации точек выхода перфорантных артерий позволяет избежать нежелательных интраоперационных «сюрпризов», обеспечивает быструю и надежную препаровку питающей сосудистой ножки и, соответственно, положительный конечный результат хирургического лечения.

Для поиска точки выхода перфоранта в кожу сегодня применяются ручной аудиодоплер, цветной ультразвуковой доплер, КТ ангиография и магнитно-резонансная диагностика [3, 4, 13]. Каждый из этих методов позволяет решать диагностическую задачу, однако все они имеют свои недостатки. Так, исследование ручным аудиодоплером занимает много времени, не исключает возможности пропуска части искомых артерий или идентификации ложнопозитивных сигналов [13, 14]. Для проведения диагностики ультразвуковым доплером, выполнения КТ ангиографии или магнитно-резонансной диагностики необходим специалист-радиолог, что делает эти методы менее доступными и более затратными [10], а два последних метода предполагают инвазивные процедуры, внутривенное введение контраста [3, 4, 10]. Кроме того, КТ ангиография дает нагрузку на пациента ионизирующим излучением, а применение магнитно-резонансной диагностики ограничено в случаях, когда пациент имеет какие-либо металлоконструкции.

Термография, или тепловидение, обнаруживает инфракрасное излучение от объекта исследования, фиксируя изменения локальной температуры, и потому является простым и неинвазивным методом, не требующим каких-либо лучевых нагрузок на пациента [13].

В клинике этот метод позволяет определять зоны повышенной температуры, в том числе связанные с локальным кровотоком. Именно перфорантные артерии визуализируются на термограмме как «теплые» точки [9].

Метод термографии имеет давнюю историю применения в технической сфере и медицине.

Первые попытки использовать тепловизор для диагностики кровоснабжения были предприняты более 40 лет назад, но ввиду громоздкости процедуры и недостаточной разрешающей способности метода в то время он не нашел широкого применения. Ренессанс термографии сегодня стал возможен благодаря техническому прогрессу. Современные инфракрасные камеры заметно уменьшились в габаритах, стали удобнее в управлении и, что самое главное, критически возросла чувствительность матрицы. Именно этот аспект, позволяющий регистрировать малейшие перепады температуры поверхности на ограниченной площади, позволяет точно лоцировать не только «теплые» точки выхода отдельных сосудов небольшого диаметра, но и отслеживать микроваскулярные связи между отдельными перфорантами [13].

Полученные в настоящем исследовании результаты позволяют сделать заключение о некоторых преимуществах инфракрасной термографии, которые подтверждают и работы коллег [8, 9, 13].

ЗАКЛЮЧЕНИЕ

Диагностика перфорантных сосудов при помощи инфракрасной термографии позволяет с достаточной точностью лоцировать точки

выхода их в покровные ткани и может стать хорошей альтернативой или дополнением для уже применяющихся методов. При этом, в отличие от КТ ангиографии, описанная техника диагностики значительно проще в реализации, не несет радиационной нагрузки на пациента, не требует внутривенного введения контраста и не является инвазивной.

ЛИТЕРАТУРА

1. Галич С.П., Резников А.В., Огородников Я.П. и др. Использование сложносоставных лоскутов при закрытии дефектов тканей дистальных отделов голени и пяточной области // Здоров'я України. – 2011. – № 2 (5). – С. 38–40.
2. Галич С.П., Резников А.В., Фурманов А.Ю., Дабижа А.Ю. Использование тыльного лоскута стопы для закрытия дефектов тканей конечностей // Здоров'я України. – 2013.– № 1 (11).– С. 20–21.
3. Слесаренко С.В., Бадюл П.А. Препланинг при реконструктивных операциях с использованием перфорантных лоскутов // Вопросы реконструкт. и пласт. хирургии. – 2013 – № 3 (46). – С. 29–36.
4. Badiul P.O., Sliesarenko S.V. Multidetector-row Computed Tomographic Angiography in the Planning of the Local Perforator Flaps // Plastic and Reconstructive Surgery – Global Open. – 2015. – V. 3. – Iss. 9. – P. e516.
5. Blondeel P.N., Morris S.F., Hallock G.G., Neligan P.C. Perforator flaps: anatomy, technique and clinical applications. – QMP, Inc., 2006. – 1098 p.
6. Blondeel P., Van Landuyt K., Monstrey S. et al. The "Gent" consensus on perforator flap terminology: preliminary definitions // Plast. Reconstr. Surg, – 2003. – V. 112. – P. 1378–1383.
7. Chan J.K., Harry L., Williams G., Nanchahal J. Soft-tissue reconstruction of open Fractures of the lower limb: muscle versus fasciocutaneous flaps // Plast. Reconstr. Surg. – 2012. – V. 130, № 2. – P. 284–295.
8. De Weerd L., Weum S., Mercer J.B. The value of dynamic infrared thermography (DIRT) in perforator selection and planning of free DIEP flaps // Ann. Plast. Surg. – 2009. – V. 63. – P. 274–279.
9. Hardwicke J., Osmani O., Skillman J. Detection of Perforators Using Smartphone Thermal Imaging // Plastic and Reconstructive Surgery. – 2016. – V. 137, № 1. – P. 39–41.
10. Mathes D.W., Neligan P.C. Preoperative imaging techniques for perforator selection in abdomen-based microsurgical breast reconstruction // Clin. Plast. Surg. – 2010. – V. 37. – P. 581–591.
11. Phillips T.J., Stella D.L., Rozen W.M., et al. Abdominal wall CT angiography: a detailed account of a newly established preoperative imaging technique // Radiology. – 2008. – V. 249. – P. 32–44.
12. Rozen W.M., Ashton M.W., Grinsell D. et al. Establishing the case for CT angiography in the preoperative imaging of abdominal wall perforators // Microsurgery. – 2008. – V. 28. – P. 306–313.
13. Sheena Y., Jennison T., Hardwicke J, Garth O. Titley Detection of Perforators Using Thermal Imaging // Plast. Reconstr. Surg. – 2013. – V. 132, № 6. – P. 1603–1610.
14. Yu P., Youssef A. Efficacy of the handheld Doppler in preoperative identiafication of the cutaneous perforators in the anterolateral thigh flap // Plast. Reconstr. Surg. – 2006. – V. 118. – P. 928–933.

REFERENCES

1. Galich S.P., Reznikov A.V., Ogorodnikov Ya.P. et al. Ispol'zovanie slozhnosostavnyh loskutov pri zakrytii defektov tkaney distal'nyh otdelov goleni i pyatochnoy oblasti [Using a hard composite flaps when closing the distal tissue defects tibia and heel]. *Zdorov'ya Ukraïni – Health of Ukraine*, 2011, no. 2 (5), pp. 38–40.
2. Galich S.P., Reznikov A.V., Furmanov A.Yu., Dabizha A.Yu. Ispol'zovanie tyl'nogo loskuta stopy dlya zakrytiya defektov tkaney konechnostey [Using the rear flap of the foot to close the limb tissue defects]. *Zdorov'ya Ukraïni – Health of Ukraine*, 2013, no. 1 (11), pp. 20–21.
3. Slesarenko S.V., Badyul P.A. Preplaning pri rekonstruktivnyh operaciyah s ispol'zovaniem perforantnyh loskutov [Preplaning at reconstructive operations using perforating flaps]. *Voprosy rekonstruktivnoy i plasticheskoy hirurgii – Questions of Reconstructive and Plastic Surgery*, 2013, no. 3 (46), pp. 29–36 (in Russian).
4. Badiul P.O., Sliesarenko S.V. Multidetector-row Computed Tomographic Angiography in the Planning of the Local Perforator Flaps. *Plastic and Reconstructive Surgery – Global Open*, 2015, vol. 3, iss. 9, pp. e516.
5. Blondeel P.N., Morris S.F., Hallock G.G., Neligan P.C. *Perforator flaps: anatomy, technique and clinical applications*. QMP, Inc., 2006. 1098 p.
6. Blondeel P., Van Landuyt K., Monstrey S. et al. The "Gent" consensus on perforator flap terminology: preliminary definitions. *Plast. Reconstr. Surg.*, 2003, vol. 112, pp. 1378–1383.
7. Chan J.K., Harry L., Williams G., Nanchahal J. Soft-tissue reconstruction of open Fractures of the lower limb: muscle versus fasciocutaneous flaps. *Plast. Reconstr. Surg.*, 2012, vol. 130, no. 2, pp. 284–295.
8. De Weerd L., Weum S., Mercer J.B. The value of dynamic infrared thermography (DIRT) in perforator selection and planning of free DIEP flaps. *Ann. Plast. Surg.*, 2009, vol. 63, pp. 274–279.
9. Hardwicke J., Osmani O., Skillman J. Detection of Perforators Using Smartphone Thermal Imaging. *Plastic and Reconstructive Surgery*, 2016, vol. 137, no. 1, pp. 39–41.

10. Mathes D.W., Neligan P.C. Preoperative imaging techniques for perforator selection in abdomen-based microsurgical breast reconstruction. *Clin. Plast. Surg.*, 2010, vol. 37, pp. 581–591.
11. Phillips T.J., Stella D.L., Rozen W.M. et al. Abdominal wall CT angiography: a detailed account of a newly established preoperative imaging technique. *Radiology.*, 2008, vol. 249, pp. 32–44.
12. Rozen W.M., Ashton M.W., Grinsell D. et al. Establishing the case for CT angiography in the preoperative imaging of abdominal wall perforators. *Microsurgery,* 2008, vol. 28, pp. 306–313.
13. Sheena Y., Jennison T., Hardwicke J, Garth O. Titley Detection of Perforators Using Thermal Imaging. *Plast. Reconstr. Surg.*, 2013, vol. 132, no. 6, pp. 1603–1610.
14. Yu P., Youssef A. Efficacy of the handheld Doppler in preoperative identiafication of the cutaneous perforators in the anterolateral thigh flap. *Plast. Reconstr. Surg.*, 2006, vol. 118, pp. 928–933.

Поступила в редакцию 26.02.2016
Утверждена к печати 02.02.2016

Авторы:
Слесаренко Сергей Владимирович – д-р мед. наук, профессор, руководитель Днепропетровского центра термической травмы и пластической хирургии (г. Днепропетровск, Украина).
Бадюл Павел Алексеевич – канд. мед. наук, врач-комбустиолог, пластический хирург Днепропетровского центра термической травмы и пластической хирургии (г. Днепропетровск, Украина).
Слесаренко Кирилл Сергеевич – врач-комбустиолог, ассистент кафедры общей хирургии Днепропетровской государственной медицинской академии (г. Днепропетровск, Украина).

Контакты:
Слесаренко Сергей Владимирович
e-mail: slesarenko@yahoo.com

С.Б. Богданов

СОВРЕМЕННЫЕ СПОСОБЫ ВЫПОЛНЕНИЯ СВОБОДНОЙ КОЖНОЙ ПЛАСТИКИ ПОЛНОСЛОЙНЫМИ АУТОТРАНСПЛАНТАТАМИ

S.B. Bogdanov

MODERN METHODS OF PERFORMING FREE SKINGRAFT BY FULL THICKNESS AUTOGRAFTS

ГБУЗ «Научно-исследовательский институт – Краевая клиническая больница № 1 им. проф. С.В. Очаповского» Министерства здравоохранения Краснодарского края, г. Краснодар

Свободная пересадка кожи – самая распространенная и часто используемая операция для закрытия ран различной этиологии. Однако на сегодняшний день пластика на гранулирующие раны полнослойным трансплантатом остается одной из нерешенных проблем в комбустиологии.

Цель исследования: разработать новые способы свободной кожной пластики полнослойными аутотрансплантатами в комбустиологии.

Материал и методы. В работе рассмотрены технические аспекты выполнения полнослойной свободной пластики по В.М. Красовитову при травматических отслойках. Представлен метод взятия полнослойных аутотрансплантатов по Б.В. Парину. Приведены результаты пластики полнослойным кожным аутотрансплантатом на гранулирующие раны при глубоких ожогах лица у 37 больных, у 5 из которых выполнялась пластика при тотальном ожоге.

Результаты. Созданные технические приемы подготовки дна и краев гранулирующей раны, а также методы забора цельного полнослойного аутотрансплантата создали условия для приживления цельного толстого трансплантата на гранулирующую рану при тотальном глубоком ожоге лица. Разработан новый метод лечения (Премия «Призвание 2014»).

Вывод. Использование пластики цельным полнослойным кожным свободным аутотрансплантатом при тотальном ожоге лица позволяет достигнуть максимального косметического результата.

Ключевые слова: *рана, кожа, полнослойный аутотрансплантат, лечение, пластика, ожог.*

Free skin grafting operation is the most common and often used to close wounds of various etiologies. Today, however, plastic on granulating wounds full thickness skingraft remains one of the unsolved problems in combustiology.

The purpose of research – to develop new ways to free skingraft by full thickness autografts in combustiology.

Material and methods. The article discusses the technical aspects of the implementation of free skingraft full thickness transplant by Krasovitov traumatic detachments. Also provides a method for taking full thickness skingraft by Parin. Results of skigraft by full thickness transplant on granulating wounds with deep burns at the face in 37 patients, 5 of which are executed in total plastics burn.

Results. By techniques of preparation and bottom edges of the wound granulation, solid sampling methods full thickness autograft created conditions for the healing of a thick solid graft on the wound granulation in total deep burns of the face. A new method of treatment (Vocation Award 2014).

Conclusions. Using skingraft by full thickness transplant in total burns of the face can achieve maximum cosmetic result.

Key words: *wound, skin, full thickness transplant, treatment, skingraft, burn.*

УДК 616-089.844:616.5-089-74
doi 10.17223/1814147/56/3

ВВЕДЕНИЕ

С конца XIX в. начали разрабатываться методы свободной пересадки кожи. Первую в мире пересадку кожи размером 3 × 4 мм на гранулирующую рану провел 24 ноября 1869 г. Жак Реверден. Через год в России были выполнены аналогичные операции С. Шкляревским, А.С. Яценко и М.В. Скворцовым. Эти авторы сразу определили основные причины, ограничивающие свободную пересадку полнослойного кожного аутотрансплантата. Так, Александр Степанович Яценко писал: «Соединительная ткань, содержащая в своих тканях жир, взятая вместе с кожей и пересаженная на гранулирующую поверхность, препятствует приживлению к этой поверхности».

Приживление полнослойного кожного трансплантата на гранулирующую рану незначительно: «Свободная кожная пластика на раневые дефекты производится тонкими (расщепленными) и толстыми (полнослойными) аутотрансплантатами. Тонкие трансплантаты имеют преимущества: быстро заживает донорский участок; легко взять больших размеров; почти всегда приживаются. Недостатками пластики тонкими трансплантатами являются: косметически неполноцененны – сморщиваются; в некоторых местах не может обеспечить защиту подлежащих тканей.

Толстые трансплантаты имеют следующие преимущества: косметический эффект превосходит получаемый тонким трансплантатом; по виду весьма близок к нормальной коже; склонность к контрактуре минимальная; пересаженная на всю толщу кожа служит достаточной защитой для подлежащих тканей. Основным недостатком пластики толстым трансплантатом является тот факт, что шансы его приживления на гранулирующую поверхность незначительны» [2].

Полнослойные аутотрансплантаты нашли широкое практическое применение при закрытии чистой раны, известны пластики по В.М. Красовитову и Б.В. Парину [5, 6].

На сегодняшний день имеются отличия в терминах «лоскут» и «трансплантат» [3]. Для единства терминов комбустиологами России в 2015 г. принята классификация видов кожной аутопластики [9], где определено, что полностью отсеченный участок кожи – это трансплантат; имеющий питающую постоянную ножку – лоскут.

При лечении ожоговых больных основным видом оперативного лечения является расщепленная свободная кожная аутопластика. При выполнении аутопластики у таких больных одной из главных задач является достижение не только положительного функционального результата, но и косметического, удовлетворяющего пациента [11, 12]. Особенно актуальна эта задача для лечения больных с глубокими ожогами лица [4, 7, 8]. Рубцы на лице и кисти воспринимаются не только как физический дефект, но могут стать причиной и для тяжелой психологической травмы [1, 10].

Цель исследования: разработать новые способы свободной кожной пластики полнослойными аутотрансплантатами в комбустиологии.

МАТЕРИАЛ И МЕТОДЫ

Ежегодно в НИИ-ККБ №1 (г. Краснодар) выполняется до 10 пластик по В.М. Красовитову. Из них 70% – жителям Краснодарского края, поступившим первично в больницы края после травмы, с последующим переводом в краевой стационар. Как правило, чаще (в 87% наблюдений) данной травме (травматическая отслойка кожи) подвержены женщины, с поражением на нижних конечностях вследствие рыхлой подкожной клетчатки (рис. 1). В ходе операции отсекали кожно-жировой лоскут и удаляли жировую ткань как на лоскуте (рис. 2), так и на ране (рис. 3). При тяжелом состоянии пострадавшего (17%) трансплантат можно законсервировать в физиологическом растворе, с последующей пластикой через 1–3 дня при стабилизации общего состояния пострадавшего.

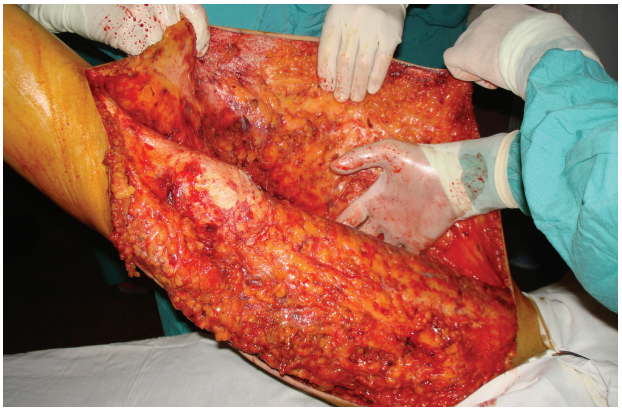

Рис. 1. Первые часы после травматической отслойки кожи. Ревизия раны

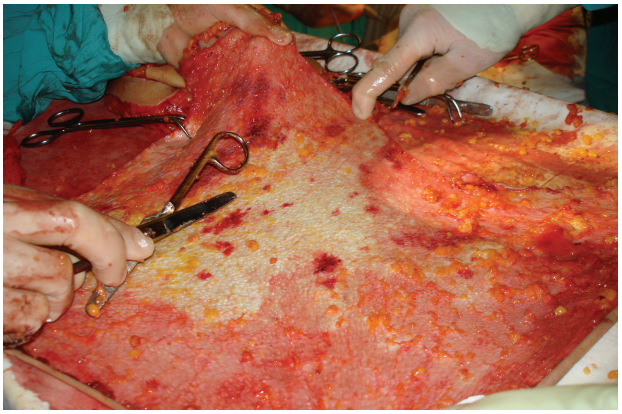

Рис. 2. Иссечение подкожно-жировой клетчатки с отсеченного лоскута

Рис. 3. Удаление жировой ткани с дна раны

В ожоговом отделении НИИ-ККБ № 1 ежегодно производится до 20 заборов полнослойного аутотрансплантата по методике Б.В. Парина [7]. Пластика производится при устранении рубцовых деформаций. Воспринимающее ложе должно быть небольших размеров. Донорский участок ушивается узловыми швами.

Ежегодно в Краснодарском краевом ожоговом центре госпитализируется 1200–1300 больных с термической травмой. До 57% из них составляют дети. Выполняется 2000 операций. Глубокие ожоги на лице составляют ежегодно от 20 до 25 наблюдений. За последние 10 лет прооперированно 132 пострадавших с ожоговой травмой на лице. Площадь глубокого поражения на лице была от 0,1 до 5%. Пластика полнослойным кожным аутотрансплантатом была выполнена в 37 наблюдениях (17 – у детей). При размере раны не более 10 см в любом направлении забор аутотрансплантата производили электродерматомом с шириной головки 10 см, толщиной 1,2–1,5 мм до нижних слоев дермы и мозаичных участков подкожно-жировой клетчатки. Затем производили закрытие донорского участка расщепленным кожным аутотрансплантатом с перфорацией толщиной 0,15–0,2 мм.

В 5 наблюдениях (в том числе 2 – у детей) при тотальном глубоком ожоге лица (рис. 4) производили пластику цельным полнослойным аутотрансплантатом, предложенным нами методом. После очищения раны он некрозов при глубоком ожоге, как правило, через 17–22 дня после травмы, при формировании грануляционной ткани в операционной выполняли стандартную подготовку и обработку операционного поля (рис. 5). Производили иссечение грануляционной ткани дерматомом и скальпелем глубиной до 2 мм, до нижних слоев грануляционной ткани, с условием не обнажения подкожно-жировой клетчатки (рис. 6).

Рис. 4. Третий день после глубокого ожога пламенем

Рис. 5. Формирование грануляционной ткани через 3 нед после ожога

Рис. 6. Иссечены грануляции до фиброзного слоя

Затем скальпелем окаймляющим разрезом, перпендикулярным к поверхности кожи, отступив от раны на 0,5–2 см к здоровой коже, рассекали кожу, отграничивая тем самым зону возможного краевого рубцового роста из участков краевой эпителизации, иссекали ткани в углах раны, формируя тем самым параллельную границу прилегания аутотрансплантата к здоровой коже. Параллельная граница позволяет произвести пластику по законам пластической хирургии: дерма к дерме, эпидермис к эпидермису. Производили замер кожного дефекта и на здоровом участке кожи разметку предполагаемого донорского участка соответствующего размера. Скальпелем на здоровом участке кожи производили окаймляющий разрез необходимого размера. Кожный аутотрансплантат брали на держалки и иссекали скальпелем до подкожной клетчатки с условием сохранения мозаичных участков нижних слоев дермы (рис. 7). Изнутри со стороны дермы аутотрансплантат обрабатывали дерматомом с иссечением толщины 0,1 мм дермы (рис. 8). Толщина полнослойного цельного кожного аутотрансплантата составляла 1–2 мм

в зависимости от толщины дермы на разных донорских участках тела. Электродерматомом производили забор свободных расщепленных кожных аутотрансплантатов толщиной 0,2–0,3 мм на свободных участках кожи, перфорировали с коэффицентом 1 : 2 и укладывали на донорский участок полнослойного аутотрансплантата сразу при условии сохранения участков дермы, или через 3–5 дней при формировании грануляционной ткани. Затем выполняли пластику цельным свободным полнослойным кожным аутотрансплантатом тотального ожога кожи лица (рис. 9), с формированием прорезей для носа, рта, глаз (рис. 10). Накладывали давящую повязку на лицо. У всех больных проводилась продленная искусственная вентиляция легких через трахеостомическую трубку. Трахеостомию проводили в первые дни после травмы в связи с клиникой ожога верхних дыхательных путей. В 2014 г. за разработку данного способа вручена премия «Призвание 2014», в номинации «За создание нового метода лечения».

Рис. 7. Взятие полнослойного аутотрансплантата с левого бедра

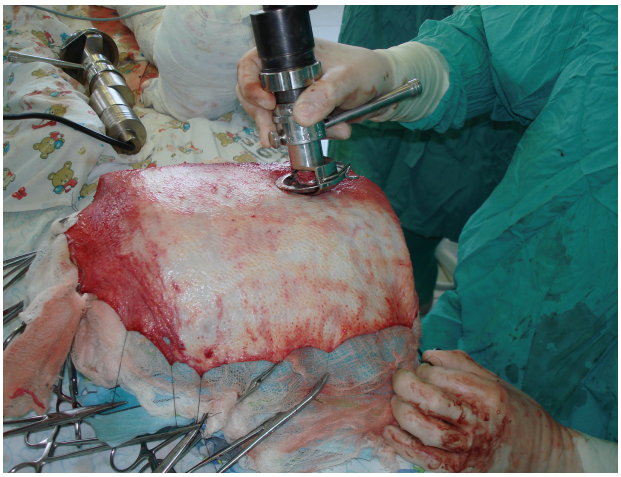

Рис. 8. Обработка полнослойного свободного аутотрансплантата изнутри на 0,1 мм с выравниванием дермы

Рис. 9. Пластика полнослойным аутотрансплантатом лица

Рис. 10. Результат пластики на операционном столе

РЕЗУЛЬТАТЫ

Ежегодное выполнение до 20 аутопластик по В.М. Красовитову и Б.В. Парину в нашем лечебном учреждении позволяет достигнуть положительных результатов приживления. После пластики по Красовитову (рис. 11) отмечается удаление подкожной клетчатки. Приживление трансплантата наблюдается на 5–7-й день после операции.

Рис. 11. Непосредственный результат пластики по Красовитову

В районах Краснодарского края пластика по Парину не производится вследствие плановых показаний для данной методики и госпитализации пациентов на специализированные и высокотехнологичные койки.

При пластике на лице первую перевязку проводили на 3–4-й день после операции. У двоих пострадавших наблюдали образование гематом под трансплантатами до 1 см в диаметре, которые пунктировали. Приживление кожных трансплантатов отмечается, как правило, к 7–9-му дню. Через 6 мес аутотрансплантат адаптирован, берется в складку, зона перехода здоровой кожи отличается незначительно по цвету, на трансплантате видны «веснушки» (рис. 13). В послеоперационном периоде в течение трех лет наблюдения рубцовая ткань не формируется, достигнут максимальный эстетический результат лечения (рис. 14).

Рис. 13. Результат операции через 6 мес

Рис. 14. Результат операции через 3 года

ОБСУЖДЕНИЕ

При травматической отслойке кожи в первые сутки создается мнимое впечатление, что данный участок кожи хорошо кровоснабжается, однако кровоснабжение в нем нарушено, и, если не произвести оперативное лечение по Красовитову, то через 1–2 дня возникает некроз кожи с развитием гнойных осложнений. Данные осложнения связаны с необработкой лоскута и невыполнением пластики по Красовитову, что приводит к гибели лоскута. При переводе данных пациентов в краевой стационар правило «золотого часа» потеряно, больным проводится некрэктомия, подготовка к отсроченной свободной пластике через 2–3 нед с дополнительным донорским участком, с борьбой с гнойными осложнениями.

Предложенный способ пластики глубоких тотальных ожогов лица полнослойным свободным аутотрансплантатом позволяет усовершенствовать аутопластику глубоких тотальных ожогов; создать условия приживления полнослойного кожного аутотрансплантата на гранулирующую рану; достигнуть в послеоперационном периоде нерубцовой зоны между аутотрансплантатами и перехода между аутопластикой и здоровой кожей; улучшить косметические результаты в послеоперационном периоде вследствие использования цельного полнослойного свободного кожного аутотрансплантата.

ЗАКЛЮЧЕНИЕ

Пластика по В.М. Красовитову позволяет в первые дни после механической травмы закрыть раневой дефект, уменьшить риск развития гнойных осложнений и использовать травмированный кожный лоскут без дополнительных донорских участков.

Разработанный способ пластики цельным полнослойным кожным аутотрансплантатом при тотальном глубоком ожоге лица позволяет создать условия приживления аутотрансплантата на гранулирующую рану вследствие иссечения верхних слоев грануляционной ткани.

ЛИТЕРАТУРА

1. Баиндурашвили А.Г. Раннее хирургическое лечение глубоких ожогов лица и шеи у детей: пособие для врачей. – СПб.: Науч.-исслед. дет. ортопедич. ин-т им. Г.И. Турнера, 2000. – 23 с.
2. Джанелидзе Ю.Ю. Свободная пересадка кожи. – М.: Медгиз, 1952. – 70 с.
3. Золтон Я. Пересадка кожи. Будапешт, 1984. – 304 с.
4. Короткова Н.Л. Реконструктивно-восстановительное лечение больных с последствиями ожогов лица: дис. … д-ра мед. наук. – Н. Новгород, 2015. – 352 с.
5. Красовитов В.М. Первичная пластика отторгнутыми лоскутами кожи. – Краснодар: Краснодарское краевое книж. изд-во, 1947. – 87 с.
6. Парин Б.В. Кожная пластика при травматических повреждениях. – М.: Медгиз, 1943. – 44 с.
7. Сарыгин П.В. Хирургическое лечение последствий ожогов шеи и лица: автореф. дис. … д-ра мед. наук. –

М., 2005. – 48 с.
8. Ткачев А.М. Хирургическое лечение послеожоговых рубцовых деформаций и дефектов носа: автореф. дис. … канд. мед. наук. – М., 2012. – 28 с.
9. Хирургическое лечение пострадавших от ожогов: метод. рекомендации / А.А. Алексеев, А.Э. Бобровников, С.Б. Богданов и др. – М., 2015. – 12 с.
10. Corry N.H., Klick B., Fauerbach J.A. Posttraumatic stress disorder and pain Impact functioning and disability after major burn injury // J. Burn Care Res. – 2010. – Vol. 31, № 1. – P. 13–25.
11. Dyster-Aas J. Psychiatric history and adaptation in burn injured patients // Digital Comprehensive Summaries of Uppsala Dissertations from the Faculty of Medicine 199, Acta Universitatis Upsaliensis. – Uppsala, Sweden, 2006. – P. 60–62.
12. Serghiou M.A., McCauley C.L. A survey of current rehabilitation trends for burn injuries to the head and neck // J. Burn. Care Rehabil. – 2004. Vol. 25, № 6. – P. 514–518.

REFERENCES

1. Baindurashvili A.G. *Ranneye khirurgicheskoye lecheniye glubokikh ozhogov litsa i shei u detey: posobiye dlya vrachey* [Early surgical treatment of the face and neck deep burns in children: guide for physicians]. St. Petersburg, N.-i. det. ortopedich. in-t im. G.I. Turnera Publ., 2000. 23 p. (in Russian).
2. Dzhanelidze Yu.Yu. *Svobodnaya peresadka kozhi* [Free skin transplantation]. Moscow, Medgiz Publ., 1952. 70 p. (in Russian).
3. Zolton Ya. *Peresadka kozhi* [Skin transplantation]. Budapesht, 1984. 304 p.
4. Korotkova N.L. *Rekonstruktivno-vosstanovitel'noye lecheniye bol'nykh s posledstviyami ozhogov litsa*. Avtoref. dis. dokt. med. nauk [Reconstructive-restorative treatment of patients with sequelae of facial burns. Author. dis. Dr. med. Sci.]. Nizhny Novgorod, 2015. 352 p. (in Russian).
5. Krasovitov V.M. *Pervichnaya plastika ottorgnutymi loskutami kozhi* [Primary plastic by cut out flaps of skin]. Krasnodar, Krasnodarskoye krayevoye knigoizdatel'stvo Publ., 1947. 87 p. (in Russian).
6. Parin B.V. *Kozhnaya plastika pri travmaticheskikh povrezhdeniyakh* [Skin grafting in traumatic injuries]. Moscow, Medgiz Publ., 1943. – 44 p. (in Russian).
7. Sarygin P.V. *Khirurgicheskoye lecheniye posledstviy ozhogov shei i litsa.* Avtoref. dis. dokt. med. nauk [Surgical treatment of burns on the neck and face consequences. Author. dis. Dr med. Sci.]. Moscow, 2005. 48 p. (in Russian).
8. Tkachev A.M. *Khirurgicheskoye lecheniye posleozhogovykh rubtsovykh deformatsiy i defektov nosa.* Avtoref. dis. kand. med. nauk [Surgical treatment of post-burn scar deformations and defects of the nose. Author. dis. cand. med. Sci.]. Moscow, 2012. 28 p. (in Russian).
9. Alekseyev A.A., Bobrovnikov A.E., Bogdanov S.B. et al. *Khirurgicheskoye lecheniye postradavshikh ot ozhogov: metodicheskie rekomendatsii* [Surgical treatment of people suffering from burns]. Moscow, 2015. 12 p. (in Russian).
13. Corry N.H., Klick B., Fauerbach J.A. Posttraumatic stress disorder and pain Impact functioning and disability after major burn injury. *J. Burn Care Res.*, 2010, vol. 31, no. 1, pp. 13–25.
14. Dyster-Aas J. Psychiatric history and adaptation in burn injured patients. *Digital Comprehensive Summaries of Uppsala Dissertations from the Faculty of Medicine 199, Acta Universitatis Upsaliensis*. Uppsala, Sweden, 2006. P. 60–62.
15. Serghiou M.A., McCauley C.L. A survey of current rehabilitation trends for burn injuries to the head and neck. *J. Burn. Care Rehabil.*, 2004, vol. 25, no. 6, pp. 514–518.

Поступила в редакцию10.10.2015
Утверждена к печати 02.02.2016

Авторы:
Богданов Сергей Борисович – канд. мед. наук, ассистент кафедры ортопедии, травматологии и военно-полевой хирургии ГБОУ ВПО «Кубанский государственный медицинский университет», зав. ожоговым отделением ГБУЗ « НИИ-ККБ № 1 им. проф. С.В. Очаповского» (г. Краснодар).

Контакты:
Богданов Сергей Борисович
тел.: 8-918-650-28-57
e-mail: bogdanovsb@mail.ru

Г.М. Манихас[1], А.А. Лойт[2], Е.Г. Звонарёв[3], А.Б. Гуслев[2]

ОСОБЕННОСТИ ЛИМФОГЕННОГО МЕТАСТАЗИРОВАНИЯ РАКА МОЛОЧНОЙ ЖЕЛЕЗЫ

G.M. Manikhas, A.A. Loyt, Ye.G. Zvonarev, A.B. Guslev

FEATURES OF NODAL METASTASIS IN BREAST CANCER

[1] *Санкт-Петербургское БУЗ «Городской клинический онкологический диспансер», г. Санкт-Петербург*
[2] *ГБОУ ВПО «Санкт-Петербургский государственный университет», г. Санкт-Петербург*
[3] *ГБУЗ ЛО «Всеволожская КМБ», г. Всеволожск, Ленинградская обл.*

При раке молочной железы (РМЖ) лимфогенное метастазирование осуществляется по подмышечно-подлопаточному и подмышечно-подключичному коллектору. Подмышечно-подлопаточный коллектор формируется из подмышечных и подлопаточных групп лимфатических узлов молочной железы, подмышечно-подключичный коллектор – из подмышечных и подключичных групп лимфатических узлов, включая загрудинные лимфоузлы. Для соблюдения онкологического радикализма при планировании лечения РМЖ необходимо учитывать индивидуальные особенности лимфогенного метастазирования.

Ключевые слова: *рак молочной железы, лимфогенное метастазирование.*

Breast cancer metastasis is carried out by axillary-subscapular collector and axillary-subclavian collector. Axillary-subscapular collector is formed by axillary's and sub scapular lymph node groups of the breast. Axillary-subclavian collector is formed by the subclavian and axillary's lymph node groups of the breast, including retrosternal lymph nodes. To comply with oncological radicalism when planning breast cancer treatment must take into account the individual characteristics of nodal metastasis.

Key words: *breast cancer, nodal metastasis.*

УДК 618.19-006.6-006.44-033.2
doi 10.17223/1814147/56/4

ВВЕДЕНИЕ

Рак молочной железы (РМЖ) занимает первое место среди всех злокачественных новообразований, встречающихся у женщин. Ежегодно в мире регистрируется более 1,3 млн вновь выявленных случаев заболеваний данной патологией. В 2009 г. в Санкт-Петербурге каждая восьмая женщина умерла от РМЖ [7].

Среди всех факторов, влияющих на прогноз РМЖ, главным является степень распространенности злокачественного процесса, т.е. в первую очередь характер и особенности метастатического поражения регионарных лимфатических узлов.

При отсутствии поражения регионарных лимфоузлов метастазами 5-летняя выживаемость составляет около 90%. При наличии поражения лимфоузлов показатель неблагоприятного прогноза увеличивается в 5 раз [10, 11].

В более чем 25% случаев при РМЖ метастазами поражаются загрудинные лимфатические узлы, но несмотря на высокую частоту метастазирования по парастернальному коллектору данный факт в лечении больных РМЖ учитывается крайне редко [4, 5].

По данным Л.Ю. Дымарского (1980), поражение загрудинных и подмышечных лимфоузлов при расположении опухоли во внутренних квадрантах молочной железы имеет место в 50% случаев [2].

В 1985 г. А.П. Баженова, Л.Д. Островцев и Г.Н. Хаханашвили отметили в своем труде, что поражение парастернального коллектора в зависимости от локализации опухоли в молочной железе и степени распространенности злокачественного процесса встречается в 25–55% случаев [1].

В исследовании В.П. Летягина (2002) поражение парастернального лимфоколлектора при РМЖ встретилось у 50 (26,3%) из 190 пациенток. В половине случаев опухоль располагалась в центральных и внутренних отделах [6].

В 2003 г. М.И. Нечушкин и соавт. сообщили о результатах проведенных парастернальных биопсий и лимфодиссекций при РМЖ, где из 1088 пациенток метастазы в загрудинных лимфоузлах были обнаружены у 210 больных, из которых у 6 пациенток поражение загрудинных лимфоузлов было изолированным. Для остальных 204 пациенток наличие поражения парастернального коллектора значительно ухудшило прогноз

заболевания и полностью изменило планируемую терапию [8].

В 2008 г. в Дальневосточном государственном медицинском университете А.А. Сотников и соавт. установили, что сторожевым лимфоузлом сосково-ареолярного комплекса молочной железы является парастернальный лимфоузел, расположенный в пятом межреберье [9].

Таким образом, множество исследований на протяжении всей истории изучения лимфогенного метастазирования РМЖ указывают на прямую связь анатомических частей молочной железы с определенными группами регионарных лимфоузлов, но не имеют топографо-анатомического обоснования и не отражают общих закономерностей.

Соблюдение онкологического радикализма в лечении РМЖ невозможно без учета метастатического поражения загрудинных лимфоузлов при планировании терапии.

В настоящее время в хирургическом лечении РМЖ можно выделить два подхода: первый – радикальная мастэктомия с удалением всех регионарных лимфоузлов, второй подход – органосохраняющая операция с предварительным определением метастаза в сторожевом лимфатическом узле. При использовании первого подхода у многих больных выявляются функциональные послеоперационные нарушения верхней конечности – мастэктомический синдром, при том, что метастазами поражены не все группы регионарных лимфоузлов. При втором подходе отсутствие метастаза в сторожевом лимфатическом узле может ввести в заблуждение, так как возможно поражение узлов другого лимфатического коллектора [3].

Разнообразие картин метастатического поражения лимфатического русла молочной железы, непостоянство сигнальных лимфоузлов, пространственная удаленность групп регионарных лимфоузлов, с позиции онкологического радикализма ставят современные подходы лечения РМЖ в противоречие с топографо-анатомическими особенностями регионарного лимфооттока молочной железы.

Именно эти факты подтолкнули нас к выполнению данного исследования, направленного на выявление особенностей лимфогенного метастазирования РМЖ путем уточнения анатомических особенностей кровеносной и лимфодренажной систем с их дальнейшей визуализацией, обуславливающих разнообразие поражений регионарного лимфатического русла.

Цель исследования: улучшение результатов лечения РМЖ на основе уточнения особенностей лимфогенного метастазирования.

Задачи исследования:

1) изучить особенности хирургической анатомии молочной железы, ее кровеносных сосудов, групп регионарных лимфатических узлов;

2) построить трехмерную компьютерную модель молочной железы, групп лимфатических узлов, с отображением локализации злокачественного новообразования и лимфогенных метастазов;

3) определить особенности лимфогенного метастазирования при РМЖ.

МАТЕРИАЛ И МЕТОДЫ

В исследовании приняли участие 145 женщин с морфологически доказанным РМЖ, с пораженными регионарными лимфатическими узлами без отдаленных метастазов.

Все участницы исследования были комплексно обследованы. Маммографию выполняли на маммографе Mammo DIAGNOST UC фирмы Philips (Швеция). Для диагностики рентген-негативных новообразований и определения состояния регионарных лимфатических узлов выполняли ультразвуковое исследование (УЗИ) на ультразвуковом сканере полной цифровой архитектуры EUB 6500 фирмы Hitachi (Япония). Трепан-биопсию опухоли выполняли биопсийным пистолетом Bard Magnum TN (США) на рентгенологической системе Mammotest/Mammovision. Микроскопическое исследование операционного материала проводили на микроскопе Axioskop 40 Carl Zeiss (Германия). Иммуногистохимическое исследование опухоли выполняли двухэтапным методом окрашивания EnVision с использованием готовых первичных антител LabVision (Дания).

Лечение больных включало операцию, химиотерапию, радиотерапию, гормонотерапию. В большинстве случаев была выполнена радикальная мастэктомия по Маддену. Операция заключается в удалении молочной железы с жировой клетчаткой подмышечной, подключичной и подлопаточной областей единым блоком. При выборе режима химиотерапии опирались на текущие протоколы лечения, рекомендованные Европейским обществом медицинской онкологии (ESMO) (2009).

Ключевое значение в настоящей работе имело изучение особенностей поражения регионарных лимфатических узлов. В ходе гистологического исследования операционного материала метастазы были обнаружены в 935 из 1765 выделенных лимфатических узлов. Из всех групп лимфоузлов, в подавляющем большинстве случаев (более 90%) в метастатический процесс были вовлечены подмышечные лимфоузлы. Изолированное поражение подмышечной группы лимфоузлов имело место в 20,7% случаев, подлопаточной группы – в 3,5%, подключичной группы – в 2,8%, сочетанное поражение подмышечной

и подключичной групп – 33,1% случаев, поражение подмышечной и подлопаточной групп – в 11%, сочетанное поражение подлопаточной, подмышечной и подключичной групп лимфоузлов – в 28,9% случаев.

РЕЗУЛЬТАТЫ И ОБСУЖДЕНИЕ

В ходе исследования было получено шесть различных вариантов метастатического поражения регионарных лимфатических узлов.

При анализе полученных данных обратил на себя внимание тот факт, что в ходе всего исследования ни одного раза не встречалось одновременного поражения подлопаточных и подключичных лимфоузлов без поражения подмышечной группы. Данное обстоятельство указывает на то, что лимфогенное метастазирование при РМЖ осуществляется по двум анатомически разным лимфатическим коллекторам.

Для уточнения топографо-анатомических особенностей лимфооттока молочной железы, обуславливающих характерную картину лимфогенного метастазирования, на трехмерной компьютерной модели выполняли пространственную визуализацию регионарного лимфатического русла изучаемой области во всех вариантах топографо-анатомического строения. Компьютерную модель создали в естественных анатомических соотношениях с помощью программы гибридного трехмерного компьютерного моделирования PowerSHAPE (Великобритания).

Основными источниками кровоснабжения молочной железы являются ветви внутренней грудной и наружной грудной артерий. Также источником кровоснабжения молочной железы является верхняя (наивысшая) грудная артерия (рис. 1).

Топографически среди регионарных лимфатических узлов молочной железы выделяют восемь групп (рис. 2):

1) наружная группа лимфоузлов, располагающаяся кпереди от подмышечной вены, вдоль клювовидно-плечевой мышцы;

2) внутренняя группа, располагающаяся вдоль наружной грудной артерии под передним краем большой грудной мышцы (узлы Зоргиоуза и Бартельса);

3) передняя группа лимфатических узлов, расположенная между грудными мышцами (узлы Роттера);

4) задняя группа лимфатических узлов, расположенная по ходу подлопаточной артерии у края подлопаточной мышцы (подлопаточные лимфоузлы);

5) центральная группа лимфатических узлов, окружающая подмышечную вену у вершины подмышечной впадины;

6) апикальная группа лимфатических узлов, находящаяся около верхней грудной артерии (подключичные лимфоузлы);

7) позадигрудные лимфатические узлы, находящиеся в парастернальной зоне на уровне 2–3-го межреберья;

8) загрудинные лимфоузлы, располагающиеся вдоль внутренней грудной артерии.

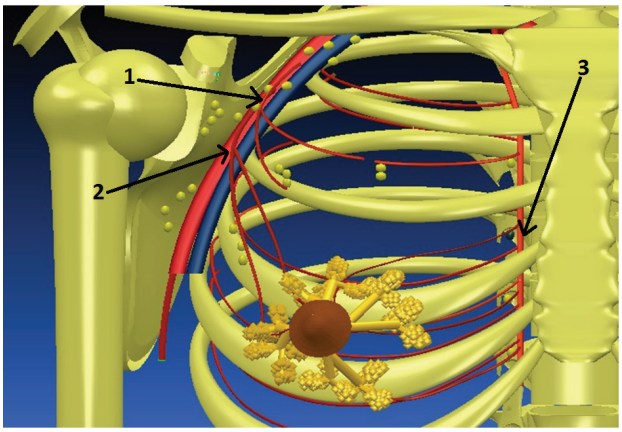

Рис. 1. Трехмерная компьютерная модель грудной клетки с молочной железой, артериальным руслом и группами регионарных лимфатических узлов: 1 – верхняя грудная артерия; 2 – наружная грудная артерия; 3 – внутренняя грудная артерия

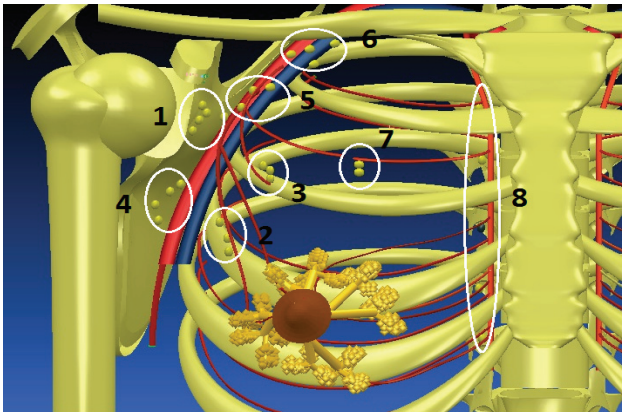

Рис. 2. Трехмерная компьютерная модель грудной клетки с молочной железой, артериальным руслом и регионарными лимфатическими узлами: 1 – наружная группа; 2 – внутренняя группа; 3 – передняя группа; 4 – задняя группа; 5 – центральная группа; 6 – апикальная группа; 7 – позадигрудные лимфоузлы; 8 – загрудинные лимфоузлы

Из артерий, кровоснабжающих молочную железу, варианты расположения имеют наружная грудная и верхняя (наивысшая) грудная артерии. Наружная грудная артерия в зависимости от уровня отхождения от подмышечной или подключичной артерии может быть ветвью грудоакромиальной или подлопаточной артерий, изменяя ангиоархитектонику подмышечной области и топографию лимфатических узлов. Верхняя

(наивысшая) грудная артерия отходит от подмышечной выше наружной грудной артерии или вместе с ней. В 15% случаев верхняя (наивысшая) грудная артерия отсутствует. Топография верхней грудной артерии также влияет на расположение подмышечных лимфоузлов, так как апикальные лимфатические узлы локализуются у ее основания (рис. 3–6).

Среди перечисленных групп регионарных лимфатических узлов молочной железы наиболее часто свое положение меняют передняя, центральная и наружная группы. Передняя группа лимфоузлов в 25% случаев отсутствует. Центральная и наружная группы могут располагаться вместе у вершины подмышечной впадины. Один из вариантов подмышечного пути лимфооттока молочной железы анатомически сформирован из двух отдельных лимфатических стволов, собирающих лимфу от ее верхней и нижней части.

В результате проведенного объемно-структурного анализа вариантов топографо-анатомического строения артериального и лимфатического русла молочной железы было установлено, что в формировании двух коллекторов лимфооттока от молочной железы участвуют несколько анатомически самостоятельных групп подмышечных лимфоузлов. Изменение топографии этих лимфоузлов в подмышечной ямке полностью меняет ангиоархитектонику путей регионарного лимфооттока.

На полученной модели провели картирование пораженных лимфатических узлов с отображением наиболее частых локализаций опухоли молочной железы и возможного дальнейшего метастазирования.

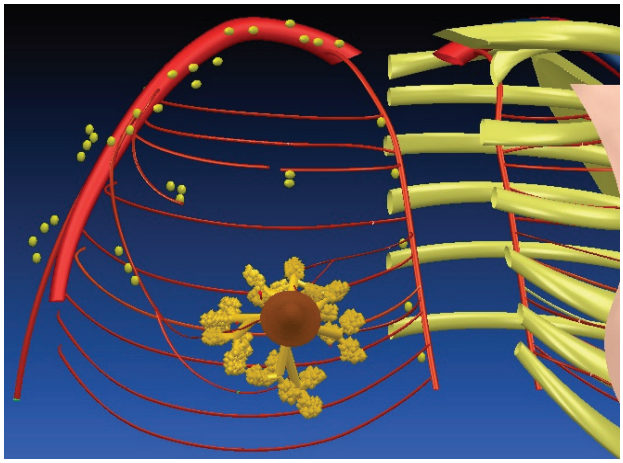

Рис. 3. Трехмерная компьютерная модель молочной железы с артериальным руслом и регионарными лимфатическими узлами. Наружная грудная артерия кровоснабжает нижнюю часть молочной железы

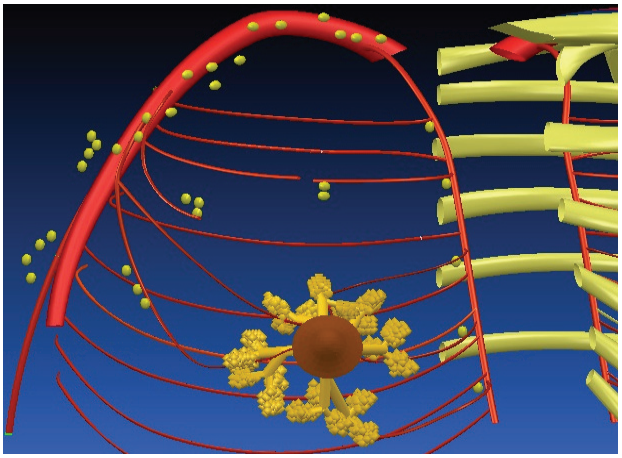

Рис. 5. Трехмерная компьютерная модель молочной железы с артериальным руслом и регионарными лимфатическими узлами. Наружная грудная артерия кровоснабжает верхнюю и нижнюю части молочной железы

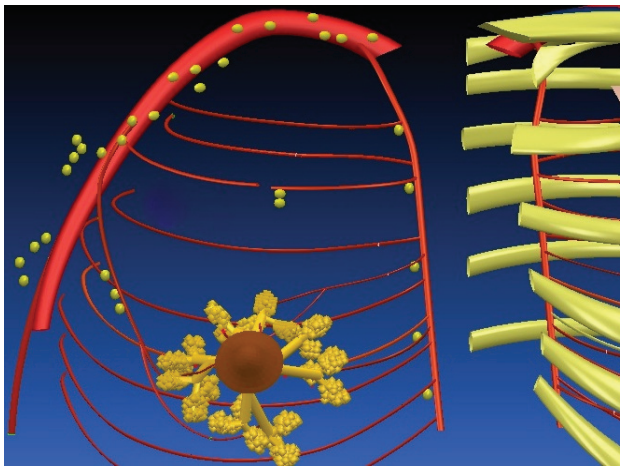

Рис. 4. Трехмерная компьютерная модель молочной железы с артериальным руслом и регионарными лимфатическими узлами. Наружная грудная артерия кровоснабжает нижнюю часть молочной железы. Верхняя грудная артерия и передняя группа лимфоузлов отсутствуют

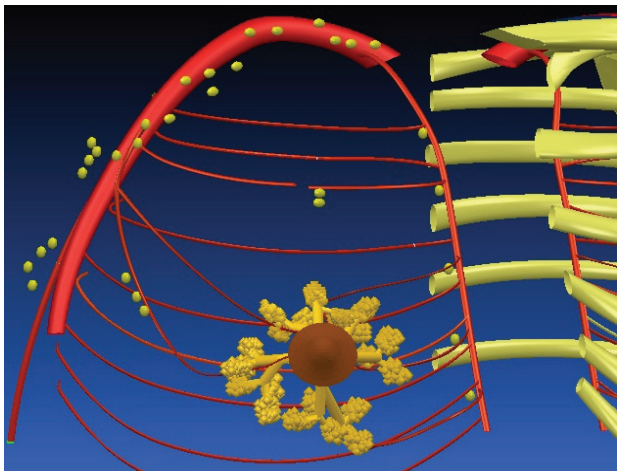

Рис. 6. Трехмерная компьютерная модель молочной железы с артериальным руслом и регионарными лимфатическими узлами. Наружная грудная артерия кровоснабжает верхнюю и нижнюю части молочной железы. Верхняя грудная артерия и передняя группа лимфоузлов отсутствуют

В результате сравнительной оценки трехмерных картин лимфогенного метастазирования с вариантами лимфатического русла получили четыре варианта архитектоники регионарного метастатического поражения.

На рис. 7 изображен вариант, при котором передняя группа лимфоузлов отсутствует, и опухоль располагается в верхней части молочной железы. При этом варианте сторожевыми – ближайшими к опухоли – лимфатическими узлами являются позадигрудные и загрудинные лимфоузлы, соответственно в этом случае лимфогенное метастазирование будет проходить по подмышечно-подключичному коллектору или изолированно в загрудинные лимфоузлы.

На рис. 8 изображен тот же анатомический вариант лимфооттока, но опухоль расположена в нижней части молочной железы. В этом случае будет иметь место изолированное поражение лимфоузлов подмышечно-подлопаточного коллектора, так как ближайшими к опухоли будут внутренние или задние лимфоузлы.

На рис. 9 изображен вариант, при котором передняя группа лимфоузлов присутствует, и опухоль расположена в нижней части молочной железы. При этом варианте ближайшими к опухоли являются внутренняя и передняя группы лимфоузлов, поэтому лимфогенное метастазирование будет проходить также по подмышечно-подлопаточному коллектору.

На рис. 10 изображен тот же анатомический вариант с расположением опухоли в верхней

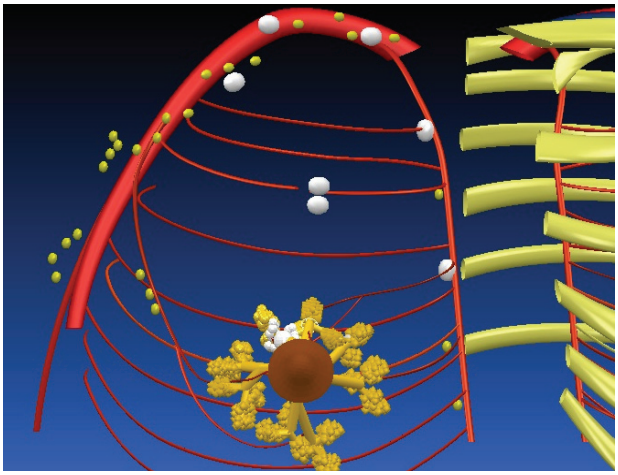

Рис. 7. Трехмерная компьютерная модель молочной железы с расположением опухоли в верхней части центральной области и изолированным поражением лимфоузлов подмышечно-подключичного коллектора

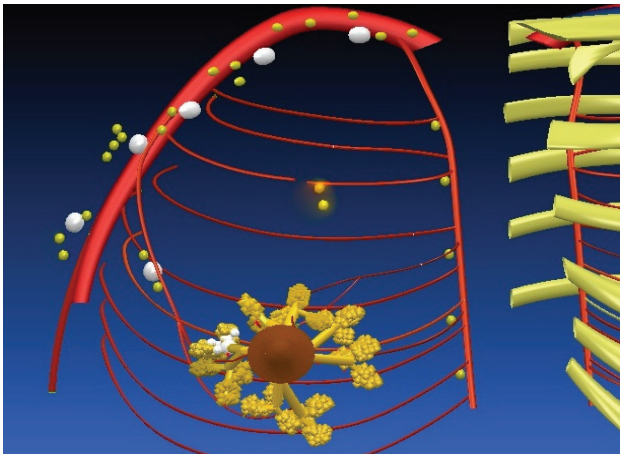

Рис. 8. Трехмерная компьютерная модель молочной железы с расположением опухоли на границе наружных квадрантов и изолированным поражением лимфоузлов подмышечно-подлопаточного коллектора

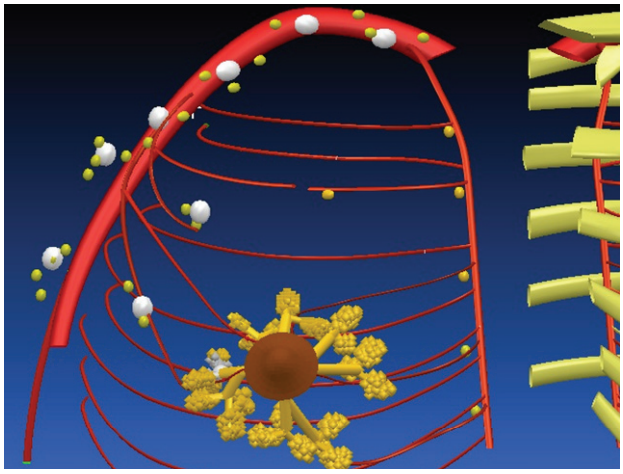

Рис. 9. Трехмерная компьютерная модель молочной железы с расположением опухоли в нижнем наружном квадранте и поражением лимфоузлов подмышечно-подлопаточного коллектора

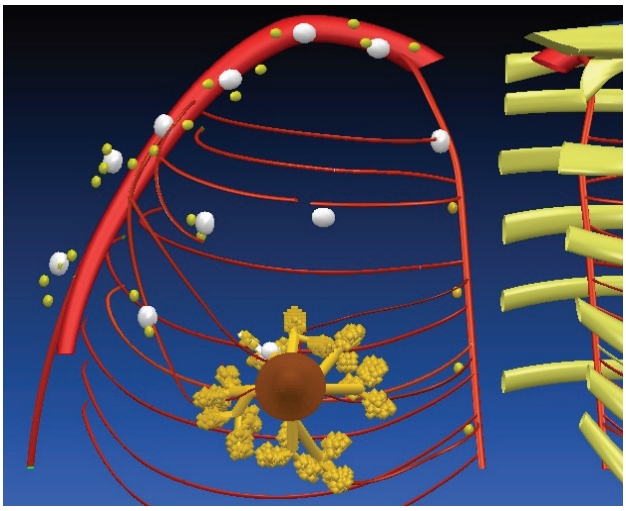

Рис. 10. Трехмерная компьютерная модель молочной железы с расположением опухоли в верхнем наружном квадранте и поражением всех групп регионарных лимфоузлов

части молочной железы. В этом случае возможно поражение всех групп регионарных лимфатических узлов.

ВЫВОДЫ

1. Метастазирование в подмышечные лимфатические узлы при РМЖ в подавляющем большинстве случаев является первичным.
2. Лимфогенное метастазирование при РМЖ происходит по двум коллекторам: подмышечно-подключичному и подмышечно-подлопаточному.
3. Подмышечно-подлопаточный коллектор формируется из подмышечных и подлопаточных групп лимфатических узлов молочной железы, подмышечно-подключичный коллектор – из подмышечных и подключичных групп, включая загрудинные лимфоузлы.
4. При расположении опухоли в центральной части или внутренних квадрантах молочной железы лимфогенное метастазирование осуществляется по подмышечно-подключичному коллектору и загрудинным лимфоузлам.
5. Объемно-структурный анализ особенностей течения злокачественного процесса с визуализацией лимфогенного метастазирования РМЖ показал наличие анатомического варианта с высокой вероятностью изолированного поражения загрудинных лимфоузлов при локализации опухоли в центральной части молочной железы и ее внутренних квадрантах.

ЗАКЛЮЧЕНИЕ

Особенности лимфогенного метастазирования РМЖ обусловлены вариантом расположения лимфатических узлов подмышеченой группы, так как остальные группы регионарных лимфоузлов молочной железы вариантов расположения не имеют. Этими вариантами исчерпываются пространственные возможности лимфогенного метастазирования РМЖ.

Пространственный анализ картин метастатического поражения регионарных лимфоузлов молочной железы при различных локализациях опухоли, отображенных на трехмерной модели, указывает на то, что при возникновении опухоли в нижних частях молочной железы лимфогенное метастазирование преимущественно осуществляется по подмышечно-подлопаточному коллектору, при возникновении опухоли в верхних частях – по подмышечно-подключичному коллектору с вовлечением загрудинных лимфатических узлов.

Частота метастатического поражения подмышечно-подключичного коллектора свидетельствует о необходимости диагностики группы загрудинных лимфоузлов вдоль внутренней грудной артерии и своевременном удалении их при поражении. Для соблюдения онкологического радикализма при планировании лечения РМЖ необходимо учитывать индивидуальные особенности лимфогенного метастазирования, что невозможно без визуализации путей лимфооттока.

ЛИТЕРАТУРА

1. Баженова А.П., Островцев Л.Д., Хаханашвили Г.Н. Рак молочной железы. – М.: Медицина, 1985. – 268 с.
2. Дымарский Л.Ю. Рак молочной железы. – М.: Медицина, 1980. – 200 с.
3. Ермаков А.В., Пак Д.Д. Влияние результатов биопсии сторожевых лимфатических узлов на выбор объема операции у больных раком молочной железы // Тез. докл. VII съезда онкологов России. – М., 2009. – Т. 1. – С. 225–226.
4. Исмагилов А.Х., Сигал Е.И., Хамидуллин Р.Г. и др. Видеоторакоскопическая парастернальная лимфаденэктомия в диагностике и лечении рака молочной железы // Рос. онкол. журн. – 2001. – № 3. – С. 28–33.
5. Канаев С.В., Семиглазов В.Ф., Новиков С.Н. Индивидуализированный подход к лучевой терапии рака молочной железы // Тез. докл. VIII Всерос. съезда онкологов. – СПб.: Ладога, 2013. – Т. 59. – С. 287–288.
6. Летягин В.П. К вопросу о дополнениях к классификации по TNM рака молочной железы // Тез. докл. VI Рос. онкол. конф. – М., 2002. – С. 6–9.
7. Мерабишвили В.М. Онкологическая служба Санкт-Петербурга (оперативная отчетность за 2010 год, углубленная разработка базы данных регистра по международным стандартам) // под ред. Ю.А. Щербука, А.М. Беляева. – СПб.: Изд.-полиграф. компания «КОСТА», 2011. – 336 с.
8. Нечушкин М.И., Триголосов А.В., Петровский А.В. и др. Морфологическое исследование лимфоузлов парастернальной зоны в алгоритме диагностики распространенности и лечении рака молочной железы // Тез. докл. VII Рос. онкол. конф. – М., 2003. – С. 90–94.
9. Сотников А.А., Минаева О.Л., Тицкая А.А. Пути лимфатического оттока от сосково-ареолярного комплекса молочной железы // Вопр. реконструкт. и пласт. хирургии. – 2008. – № 3. – С. 20–23.
10. Low J.A., Berman A.W., Steinberg S.M. Long-Term Follow-Up for Locally Advanced and Inflammatory Breast Cancer Patients Treated With Multimodality Therapy // J. Clin. Oncol. –2004. – Vol. 15. – P. 4067–4074.
11. Olivotto J., Chua B., Allan S. Long-Term Survival of Patients With Supraclavicular Metastases at Diagnosis of Breast Cancer // J. Clin. Oncol. 2003. – Vol. 21. – P. 851–854.

REFERENCES

1. Bazhenov A.P., Ostrovtsev L.D., Khakhanashvili G.N. *Rak molochnoy zhelezy* [Breast cancer]. Moscow, Medicine Publ., 1985. 268 p. (in Russian).
2. Dymarsky L.Yu. *Rak molochnoy zhelezy* [Breast cancer]. Moscow, Medicine Publ., 1980. 200 p. (in Russian).
3. Yermakov A.V., Pak D.D. Vliyanie rezul'tatov biopsii storozhevyh limfaticheskih uzlov na vybor ob"ema operacii u bol'nyh rakom molochnoy zhelezy [The influence of the results of sentinel lymph nodes biopsy in the selection of extent of surgery in patients with breast cancer]. *Tez. dokl. VII s"ezda onkologov Rossii* [Abstracts of reports of VII Russian Oncology Congress]. Moscow, 2009. Vol. 1, pp. 225–226 (in Russian).
4. Ismagilov A.H., Segal Ye.I., Khamidullin R.G. et al. Videotorakoskopicheskaya parasternal'naya limfadenektomiya v diagnostike i lechenii raka molochnoy zhelezy [VATS parasternal lymphadenectomy in the diagnosis and treatment of breast cancer]. *Rossiyskiy onkologicheskiy zhurnal – Russian Journal of Oncology*, 2001, no. 3, pp. 28–33 (in Russian).
5. Kanayev S.V., Semiglazov V.F., Novikov S.N. Individualizirovannyi podhod k luchevoy terapii raka molochnoy zhelezy [Individualized approach to X-ray therapy for breast cancer]. *Tez. dokl. VIII s"ezda onkologov Rossii* [Abstracts of reports of VIII Russian Oncology Congress]. St. Petersburg, Ladoga Publ., 2013. Vol. 59, pp. 287–288 (in Russian).
6. Letyagin V.P. K voprosu o dopolneniyah k klassifikacii po TNM raka molochnoy zhelezy [On the question of additions to the TNM classification for breast cancer]. *Tez. dokl. VII Ros. onkol. konf.* [Abstracts of reports of VI Russian oncology conference]. Moscow, 2002. Pp. 6–9 (in Russian).
7. Merabishvili V.M. *Onkologicheskaya sluzhba Sankt-Peterburga (operativnaya otchetnost' za 2010 god, uglublennaya razrabotka bazy dannyh registra po mezhdunarodnym standartam)* [Oncology Service of St. Petersburg (operating statements for 2010, in-depth development of the database register by international standards). Ed. by Yu.A. Shcherbuk, A.M. Belyaev]. St. Petersburg, COSTA Publ., 2011. 336 p. (in Russian).
8. Nechushkin M.I., Trigolosov A.V., Petrovsky A.V. et al. Morfologicheskoe issledovanie limfouzlov parasternal'noy zony v algoritme diagnostiki rasprostranennosti i lechenii raka molochnoy zhelezy [Morphological study of lymph nodes of the parasternal zone in the diagnostic algorithm of the prevalence and treatment of breast cancer]. *Tez. dokl. VII Ros. onkol. konf.* [Abstracts of reports of VII Russian oncology conference]. Moscow, 2003, pp. 90–94 (in Russian).
9. Sotnikov A.A., Minaeva O.L., Titskaya A.A. Puti limfaticheskogo ottoka ot soskovo-areolyarnogo kompleksa molochnoy zhelezy [Ways of lymphatic drainage from the nipple-areola complex of breast]. *Voprosy rekonstruktivnoy i plasticheskoy hirurgii – Questions of Reconstructive and Plastic Surgery*, 2008, no. 3, pp. 20–23 (in Russian).
10. Low J.A., Berman A.W., Steinberg S.M. Long-Term Follow-Up for Locally Advanced and Inflammatory Breast Cancer Patients Treated With Multimodality Therapy. *J. Clin. Oncol.*, 2004, vol. 15, pp. 4067–4074.
11. Olivotto J., Chua B., Allan S. Long-Term Survival of Patients With Supraclavicular Metastases at Diagnosis of Breast Cancer. *J. Clin. Oncol.*, 2003, vol. 21, pp. 851–854.

Поступила в редакцию10.10.2015
Утверждена к печати 02.02.2016

Авторы:

Манихас Георгий Моисеевич – д-р мед. наук, профессор, главный врач СПб БУЗ «Городской клинический онкологический диспансер» (г. Санкт-Петербург).

Лойт Александр Александрович – д-р мед. наук, профессор кафедры оперативной хирургии и топографической анатомии СПбГУ (г. Санкт-Петербург).

Звонарёв Евгений Геннадьевич – районный онколог ГБУЗ ЛО «Всеволожская КМБ» (г. Всеволожск, Ленинградская обл.).

Гуслев Александр Борисович – канд. мед. наук, доцент кафедры факультетской хирургии СПбГУ (г. Санкт-Петербург).

Контакты:

Лойт Александр Александрович
тел.: 8-906-259-2913
e-mail: A.Loyt@mail.ru

М.И. Мурадов[1], В.Ф. Байтингер[2], Ф.Ф. Камолов[2], П.Ю. Сайк[1], О.С. Курочкина[2]

ОЦЕНКА ОТДАЛЕННЫХ РЕЗУЛЬТАТОВ ЭНДОПРОТЕЗИРОВАНИЯ СУСТАВОВ ПАЛЬЦЕВ КИСТИ

M.I. Muradov, V.F. Baitinger, F.F. Kamolov, P.Yu. Sayk, O.S. Kurochkina

ASSESSMENT OF THE REMOTE RESULTS OF ENDOPROSTHESIS REPLACEMENT OF JOINTS OF FINGERS OF THE HAND

[1] *Национальный научный центр хирургии им. А.Н. Сызганова, г. Алматы, Казахстан*
[2] *АНО «НИИ микрохирургии», г. Томск, Россия*

Учитывая чрезвычайную дифференциацию и сложность анатомического и функционального состояния кисти, лечение, особенно при дегенеративных костно-суставных патологиях, в котором главной целью является восстановление функций, а также отсутствие боли и сохранение стабильности движений в суставах пальцев кисти, представляется весьма сложным, продолжительным и трудоемким процессом. Последствия внутрисуставных переломов трубчатых костей кисти приводят к развитию посттравматического артроза, стойкого болевого синдрома, сгибательной контрактуры, нарушению функции кисти, что ограничивает способность больных к самообслуживанию и труду.

Цель исследования: оценить отдаленные результаты эндопротезирования мелких суставов кисти (пястно-фаланговых и межфаланговых) при хирургическом лечении пациентов с последствиями тяжелых травм кисти.

Материал и методы. В период с 2010 по 2015 г. в клинике микрохирургии ННЦХ им. А.Н. Сызганова (г. Алматы, Казахстан) и в клинике Института микрохирургии (Томск) было выполнено 81 эндопротезирование межфаланговых и пястнофаланговых суставов кисти 76 пациентам (мужчин – 47 (61%), женщин – 29 (39%)). Средний возраст пациентов составил (39 ± 5) лет.

Результаты. Оценку ранних (6 мес после операции) и отдаленных результатов (через 1 год) проводили по опроснику DASH (19,7 балла). Средний объем движений в проксимальном межфаланговом суставе кисти до операции составил 16°, через 6 мес – 59° и через год – 73°.

Ключевые слова: *кисть, травмы кисти, эндопротезирование суставов кисти.*

Specific weight of intra articulate injuries of fingers among all injuries of a brush makes about 32%, and the quantity of mistakes at their treatment reaches 30–80%. Consequences of injuries of joints of fingers of a brush lead to development of post-traumatic arthrosis, a resistant pain syndrome, flexors contracture, malfunction of a brush that, in turn, limits ability of patients to self-service and work.

Research objective. To estimate the remote results of surgical treatment of patients with consequences of severe injuries of the hand after endoprosthesis replacement of small joints of a brush ceramic endoprostheses.

Material and methods. From 2010 to 2015 in Clinic of Microsurgery of A.N. Syzganov National Scientific Surgical Center (Kazakhstan) and in Clinic of Institute of Microsurgery (Tomsk) it was executed 81 endoprosthesis replacements PIP and the MCP of joints of the hand to 76 patients. Men were 47 (61%), women – 29 (39%), average age of patients of (39 ± 5) years.

All patients were with consequences of severe injuries of a brush, with which in a planned order the second stage endoprosthesis replacement of joints of a brush is carried out by ceramic endoprostheses of MOJE Kermik-implantate firm (Germany).

Results. The assessment early (till 6 months) and the remote results in a year was carried out on DASH questionnaire (19.7%). The average volume of movements in the injured brush joint before operation made 16°, in 6 months – 59° and in a year – 73°.

Key words: *brush, injuries disease of a brush, endoprosthesis replacement of joints of a brush.*

УДК 617.577-089.819.843-06-036.8
doi 10.17223/1814147/56/5

ВВЕДЕНИЕ

Удельный вес внутрисуставных повреждений пальцев среди всех травм кисти составляет около 32%, а количество ошибок при их лечении достигает 30–80% [6, 7, 9]. Последствия травм суставов пальцев кисти приводят к развитию посттравматического артроза, стойкого болевого синдрома, сгибательной контрактуры, нарушению функции кисти, что, в свою очередь, ограничивает способность больных к самообслуживанию и труду [2, 4, 16]. Изменение кинематики

сустава, потеря мобильности, перенос сил на соседние суставы, псевдоартроз, чрезмерная резекция суставных поверхностей кости приводит к инвалидизации пациентов. В 12,5–13,0% случаев функциональные нарушения верхней конечности являются основанием для определения группы инвалидности, причем значительная их часть связана с патологией пальцев кисти [1, 3, 4, 6]. Внешний вид кисти, несомненно, сказывается на психосоматическом состоянии пациентов. Особенно это касается женщин достаточно молодого возраста [10, 17, 18].

Главной задачей лечения деформирующего остеоартроза суставов фаланг кисти и последствий травматических повреждений пальцев кисти является максимально возможное восстановление активных движений в поврежденном сегменте кисти в пределах функционально выгодного диапазона [1, 2, 8, 12]. За последние годы были предложены различные стратегии лечения для достижения этих целей, включая эндопротезирование суставов, для которого разрабатывались различные типы имплантов, отличающиеся по форме, биомеханике и составу материала [14].

Силиконовые монопротезы, впервые предложенные A.B. Swanson в 1966 г., и их дальнейшие усовершенствования (Мовшовича–Гришина, J.S. Calnan и N.D. Reis и др.) нашли свое применение, преимущественно при протезировании пястно-фаланговых суставов [12, 13, 16, 17]. В 2004 г. АНО «НИИ микрохирургии» (г. Томск) запатентовал свою модель эндопротезов (№ 2226997 «Эндопротез сустава пальца кисти»). Примечательно, что отдаленные результаты эндопротезирования мелких суставов кисти всеми вышеперечисленными протезами оказались неудовлетворительными.

Анализ литературы, где описывалось использование имплантов Swanson, показал, что количество переломов имплантов доходит до 82% [9, 18]. Кроме того, были описаны эпизоды силиконового синовита, отсутствие боковой стабильности, а большие размеры рабочей части затрудняли их установку при протезировании межфаланговых суставов, особенно в условиях дефицита полноценных кожных покровов [5, 6, 10, 13, 16]. Поэтому появление нового метода, позволяющего заменить нефункциональный сустав искусственным, вызвало большой интерес у хирургов, серьезно сократив долю артродезирования суставов пальцев кисти [10, 18].

Показания к эндопротезированию суставов кисти керамическими несвязанными протезами (приняты на форуме MOJE Kermik implantate, 2015):

– идиопатические и посттравматические артрозы;

– посттравматические дефекты суставов пальцев кисти;

– дегенеративные и постинфекционные артрозы;

– костный анкилоз;

– врожденная костная патология суставов;

– начальные стадии ревматоидного артрита и псориаза.

Противопоказаниями являются:

– нарушение целостности связочного аппарата суставов кисти;

– ревматическая дезинтегративная деструкция сустава (поздние стадии);

– альгодистрофия (системная рефлекторная дистрофия);

– прогрессирующий остеопороз;

– занятия спортом (тяжелая атлетика, бокс и др.).

Несвязанные керамические эндопротезы имеют ряд преимуществ:

– быстрое исчезновение болевых ощущений; восстановление подвижности и хорошей функции сустава;

– большой объем движений;

– оптимальная биосовместимость керамического имплантата с костью (материал не вызывает реакций отторжения);

– отсутствие истирания, что ведет к долговременным положительным результатам;

– в отличие от связанных имплантатов, несвязанные полностью повторяют суставные поверхности пальцев, обеспечивая выполнение нагрузки за счет собственного связочного аппарата пальца;

– бесцементная установка, что позволяет выполнять эндопротезирование молодым пациентам.

Всем этим требованиям отвечают несвязанные керамические протезы, изготовленные из сверхчистого сырья фирмы MOJE Keramik implant, которые на протяжении почти 20 лет возвращают радость здоровой полноценной жизни тысячам пациентов во всем мире [2, 8].

В последнее десятилетие в практику хирургии кисти внедряются новые оперативные технологии – эндопротезирование пястно-фаланговых и межфаланговых суставов пальцев кисти керамическими эндопротезами.

Цель исследования: оценить отдаленные результаты хирургического лечения пациентов с последствиями тяжелых травм кисти после эндопротезирования мелких суставов кисти керамическими эндопротезами.

МАТЕРИАЛ И МЕТОДЫ

В период с 2010 по 2015 г. в клинике микрохирургии ННЦХ им. А.Н. Сызганова (г. Алматы, Казахстан) и в клинике Института микрохирур-

гии (г. Томск) было выполнено 81 эндопротезирование межфаланговых и пястнофаланговых суставов кисти 76 пациентам (таблица). Мужчин было 47 (61%), женщин – 29 (39%), средний возраст пациентов – (39 ± 5) лет.

У всех пациентов имела место артрогенная контрактура межфаланговых и проксимальных межфаланговых суставов пальцев кисти вследствие внутрисуставного перелома. На первом этапе в остром периоде сочетанной травмы кисти всем пациентам проводили первичную хирургическую обработку (пластика дефектов мягких тканей, стабилизация переломов). В плановом порядке вторым этапом им было проведено эндопротезирование этих суставов керамическими эндопротезами фирмы «MOJE kermik-implantate» (Германия). Оценку ранних (до 6 мес) и отдаленных результатов (через 1 год после операции) проводили как по объективным критериям (определение объема движений (угломером) до и после операции, рентгенологическое исследование), так и по субъективным согласно анкетирования с помощью опросника DASH (The Disabilities of the Arm, Shoulder and Hand).

РЕЗУЛЬТАТЫ И ОБСУЖДЕНИЕ

Всем пациентам проводили рентгенологическое обследование до операции на аппарате «С-дуга» (Hologic, США) (рис. 1).

Этапы выполнения эндопротезирования показаны на рис. 2–4.

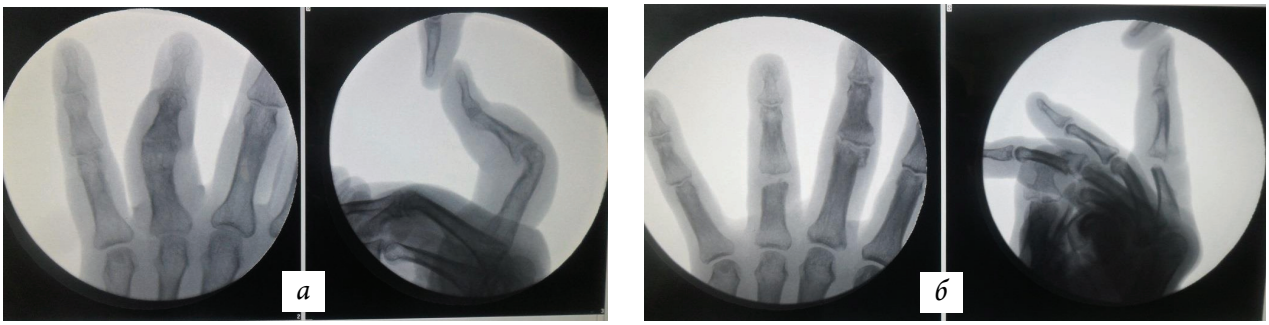

Рис. 1. Контрольная рентгенография проксимального межфалангового сустава III (*а*) и IV пальца (*б*) левой кисти

Рис. 2. Этапы выполнения эндопротезирования II пальца левой кисти: *а* – резекция суставных поверхностей проксимального межфалангового сустава пальца; *б* – определение центрации ножки протеза в костном канале с помощью спиц Киршнера; *в* – установка эндопротеза проксимального межфалангового сустава пальца; *г* – гипсовая иммобилизация пальца

Рис. 3. Этапы эндопротезирования проксимального межфалангового сустава III пальца левой кисти: *а* – резекция суставных поверхностей; *б* – определение центрации ножки протеза в костном канале с помощью спиц Киршнера; *в* – установка эндопротеза сустава; *г* – гипсовая иммобилизация пальца

Рис. 4. Этапы проведения операции эндопротезирования проксимального межфалангового сустава IV пальца левой кисти: *а* – резекция суставных поверхностей; *б* – установка эндопротеза сустава; *в* – гипсовая иммобилизация пальца

На рис. 5 представлен рентгенологический контроль после эндопротезирования проксимального межфалангового сустава III–IV пальцев левой кисти (С-дуга Hologic, США).

В послеоперационном периоде в течение 7 дней накладывали гипсовую иммобилизацию, проводили перевязки и физиолечение по противоотечной программе («Магнит каскад», Россия. 1991: импульс 1 : 2 с частотой 2,5 Гц по 10 мин 10 дней). После снятия гипсовой лонгеты в течение дня проводили активные контролируемые движения сгибание-разгибание, еще 2 нед в период сна накладывали гипсовую иммобилизацию (амбулаторно).

Частота эндопротезирования суставов кисти приведена в таблице.

Чаще повреждалась левая кисть, у 53 (69,8%) пациентов была производственная травма. После реабилитации 56 (73,6%) пациентов вернулись к своей прежней работе, остальные 17 пациентов сменили профессиональную деятельность и перешли на легкий труд. Средний срок нетрудоспособности после эндопротезирования составил (21 ± 4) дня.

Из 81 пациента через год прошли обследование 64 человека. Средний объем движений в поврежденном суставе кисти до операции составил 16°, через 6 мес – 59° и через год 73°. По результатам рентгенологического исследования (через два года после операции) был выявлен локальный остеопороз (правой кисти) у 4 пациентов; нестабильность протеза (рис. 6) имела место у троих пациентов.

Во всех трех случаях причиной нестабильности эндопротеза являлась травма кисти.

При анкетировании 64 пациентов через год по опроснику DASH был получен средний балл 19,7, что свидетельствует о хорошем результате проведенного лечения. В группе плохих результатов пациенты, которым проводили физиолечение, массаж и лечебную физкультуру, жаловались на боли и затруднение функции кисти (схвата) в связи с нестабильностью эндопротезов. Одному пациенту было выполнено реэндопротезирование проксимального межфалангового сустава протезом большего размера.

Увеличение объема активных движений (рис. 7) обусловлено не только улучшением биомеханических показателей сустава и восстановлением нормальных анатомических взаимоотношений в сухожильном аппарате пальцев, но и снижением болевого синдрома, который, как известно, вызывает формирование контрактур суставов и психоэмоциональное нарушение состояния пациентов с ограниченными движениями пальцев кисти.

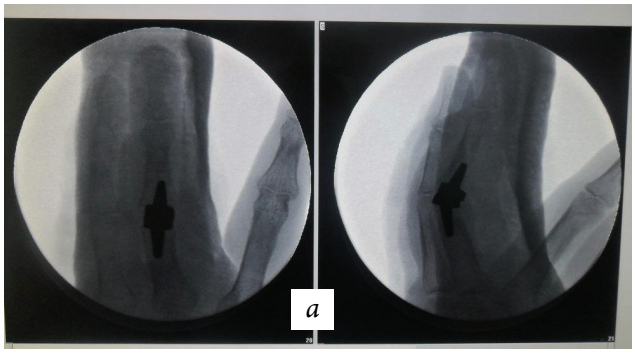

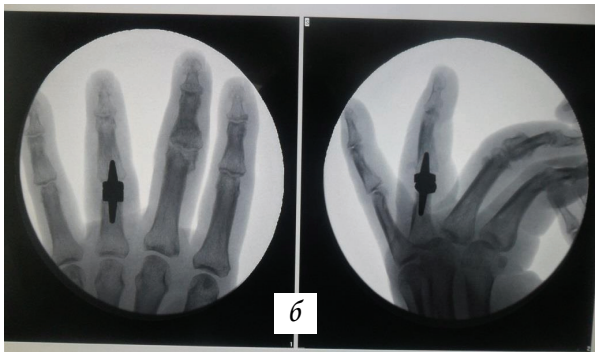

Рис. 5. Контрольная рентгенография эндопротезированного проксимального межфалангового сустава III (а) и IV (б) пальцев

Частота эндопротезирования суставов кисти

Кисть	Палец															Итого	%
	I			II			III			IV			V				
	Сустав																
	ТП	ПФС	ДМС	ПФС	ПМС	ДМС	ПФС	ПМС	ДМС	ПФС	ПМФ	ДМС	ПФС	СМФ	ДМС		
Правая	2	1	–	3	6	1	7	9	2	1	6	–	2	4	1	45	59,3
Левая	1	–	–	2	5	–	4	11	1	2	3	–	1	1	–	31	40,7
Общ	3	1	–	5	11	1	11	20	3	3	9	–	3	5	1	76	100

Примечание. ТП – трапецио-пястный сустав; ПФС – пястно-фаланговый сустав; ДМС – дистальный межфаланговый сустав; ПМС – проксимальный межфаланговый сустав; СМФ – средний межфаланговый сустав.

Рис. 6. Рентгенологическое обследование нестабильности проксимального межфалангового сустава правой кисти после эндопротезирования: *а* – на боковой проекции отмечается неправильно консолидированный перелом проксимальной фаланги III пальца; *б* – на прямой проекции отмечается неправильно консолидированный перелом проксимальной фаланги III пальца; *в* – на боковой проекции отмечается подвывих эндопротеза проксимального межфалангового сустава II пальца; *г* – на прямой проекции отмечается подвывих эндопротеза проксимального межфалангового сустава II пальца правой кисти

б

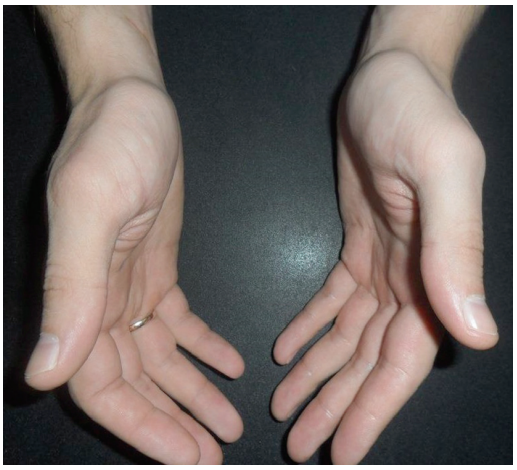

б

в

Рис. 7. Функция кисти через год после эндопротезирования проксимального межфалангового сустава левой кисти: *а* – разгибание в кисти, эндопротезированный проксимальный межфаланговый сустав II пальца; *б* – разгибание в кисти, эндопротезированный проксимальный межфаланговый сустав III пальца; *в* – сгибание в кисти, эндопротезированный проксимальный межфаланговый сустав III пальца

Средняя продолжительность временной нетрудоспособности после эндопротезирования мелких суставов кисти составила 25 дней.

Таким образом, по нашим данным, операцию тотального эндопротезирования мелких суставов кисти с использованием имплантов нового образца «MOJE kermik-implantate» (Германия) можно предлагать пациентам с посттравматическими артрозами, дефектами суставных поверхностей пальцев кисти, суставными анкилозами при некоторых системных заболеваниях, таких как ревматоидный полиартрит.

ВЫВОДЫ

1. Отдаленные результаты эндопротезирования мелких суставов кисти эндопротезами фирмы «MOJE kermik-implantate» удовлетворяли 82% пациентов: отмечалось увеличение объема движений в эндопртезированном суставе с 16° (до операции) до 59° (через 6 мес после операции) и 73° (через 1 год после операции).

2. Нестабильность эндопротеза обычно наблюдалась у пациентов, имеющих сниженную плотность костей, а также у лиц после случайного травматического повреждения эндопротезированных суставов пальцев кисти.

ЛИТЕРАТУРА

1. Азолов В.В., Карева И.К., Короткова Н.И. Особенности эндопротезирования суставов пальцев кисти при повреждениях и их последствиях // Эндопротезирование в травматологии и ортопедии: сб. науч. тр. – Саратов, 1987. – С. 133–136.
2. Афанасьев А.В. Двухэтапный метод лечения посттравматических контрактур и деформаций пальцев кисти с применением тотальных биполярных эндопротезов: автореф. дис. … канд. мед. наук. – М., 2008. – 32 с.
3. Афанасьев Л.М., Козлов А.В., Молочков Е.В., Якушин О.А. Артропластика суставов пальцев кисти // Профилактика инвалидности и реабилитации лиц с ослабленным здоровьем: тез. докл. науч. конф. – Новокузнецк, 1998. – С. 9–10.
4. Волкова А.М. Хирургия кисти. – Екатеринбург: Средне-Уральское кн. изд-во, 1991. – Т. 1. – 304 с.
5. Гришин И.Г., Хлебников Ф.И. Восстановление подвижности суставов пальцев кисти методом эндопротезирования // Эндопротезирование в травматологии и ортопедии: сб. науч. тр. – Саратов, 1987. – С. 139–144.
6. Давыдов Ю.В. Оперативное лечение свежих и застарелых внутрисуставных переломов и вывихов фаланг пальцев кисти (клиническое исследование): автореф. дис. … канд. мед. наук. – СПб., 2002. – 42 с.
7. Коршунов В.Ф. Лечение повреждений и последствий повреждений кисти методом дистракции: автореф. дис. ... д-ра мед. наук. – М., 1983. – 28 с.
8. Науменко Л.Ю. Эндопротезирование мелких суставов кисти // Микрохирургия в травматологии и ортопедии: материалы II Междунар. науч.-практ. школы-семинара, Донецк, 2001. – С. 132.
9. Яшина Т.Н., Афанасьев А.В. Биоматериалы в хирургии кисти // Применение полимеров в травматологии и ортопедии: материалы гор. науч.-практ. конф.– Москва: НИИ СП им. Н.В. Склифосовского, 2000. – С. 27–28.
10. An K.N., Cooney W.P. Metacarpophalangeal joint mechanics after 3 different silicone arthroplasties // J. Hand Surg. – 2005. – Vol. 30, № 3. – P. 627–628.
11. Battista V., Hansen U. Conversion of a ring finger metacarpophalangeal joint arthrodesis to arthroplasty: a case report // J. Hand Surg. Am. – 2006. – Nov. – № 31 (9). – P. 1475–1477.
12. Beckenbaugh R.D. Preliminary experience with a noncemented nonconstrained total joint arthroplasty for the metacarpophalangeal joints // Orthopedics. – 1996. – 6. – P. 962–965.
13. Beckenbaugh R.D., Dobyns Ш., Linscheid R.L., Bryan R.S. Review and analysis of silicone-rubber metacarpophalangeal implants // J. Bone Joint Surg. – 1976. – 58A. P. 483–487.
14. Bedeschi P., Lupino T. Endoprotesi articolari del Polso e della Mnao. Relaione al LIX Congresso della Societa Italian // Ortopedia e Traumatologia. – 1997. – Vol. 8. – P. 324–326.
15. Figgie M.B, Ranawat C.S. Failed Total Wrist Arthroplaty // Clin. Orthop. 1997. – 342. – P. 84–93.
16. Hagert C.-G., Branemark P.-I., Albrektsson T., Strid K. G., Irstam L. Metacarpophalangeal joint replacement with osseointegrated endoprostheses // Scandinavian J. Plast. and Reconstr. Surg. – 1998. – 20. – P. 207–218.
17. Linscheid R.L., Murray P.M., Vidal M.-A., Beckenbaugh R.D. Development of a surface replacement arthroplasty for proximal interphalangeal joints // J. Hand Surg. Am. – 1997. – Vol. 22, № 3. – P. 286–298.
18. Lussier B., Canovas F., Lenoble E. Les implants trapeziens de Swanson, resultats de l'etude multicentrigue // Ann. Chir. 1990. – Vol. 9, № 3. – P. 198–202.
19. Michon J., Delagoute J.P., Janderaux M. Les implants en silastic de Swanson en traumatologie de la main // Ann'Chir. Plast. 2008. – 19. – P. 13–21.

REFERENCES

1. Azalov V.V., Kareva I.K., Korotkova N.I. Osobennosti endoprotezirovaniya sustavov pal'cev kisti pri povrezhdeniyah i ih posledstviyah [Features of endoprosthesis replacement of joints of fingers of a brush at damages and their consequences]. *Endoprotezirovanie v travmatologii i ortopedii* [Endoprosthesis replacement in traumatology and orthopedics]. Saratov, 1987, pp. 133–136 (in Russian).
2. Afanasiyev L.M., Kozlov A.V., Molochkov Ye.V., Yakushin O.A. Artroplastika sustavov pal'cev kisti [Artroplastik joints fingers of a brush]. *Profilaktika invalidnosti i reabilitacii lic s oslablennym zdorov'em: tez. dokl. nauch. konf.*

[Prevention of disability and rehabilitation of persons with the weakened health. Abstract theses of the Scientific Conference]. Novokuznetsk, 1998, pp. 9–10 (in Russian).
3. Afanasev A.V. *Dvuhetapnyj metod lecheniya posttravmaticheskih kontraktur i deformaciy pal'cev kisti s primeneniem total'nyh bipolyarnyh endoprotezov.* Avtoref. dis. kand. med. nauk [Two-stage method of treatment of post-traumatic contractures and deformations of fingers of a brush with application of total bipolar endoprostheses. Author. dis. cand. med. Sci.]. Moscow, 2008. 32 p. (in Russian).
4. Volkova A.V. Hirurgiya kisti [Hand surgery]. Ekaterinburg, Average and Ural book publishing house, 1991. Vol. 1. 304 p. (in Russian).
5. Grishin I.G., Khlebnikov F.I. Vosstanovlenie podvizhnosti sustavov pal'cev kisti metodom endoprotezirovaniya [Restoration of mobility of a brush fingers by an endoprosthesis replacement method]. *Endoprotezirovanie v travmatologii i ortopedii* [Endoprosthesis replacement in Traumatology and Orthopedics]. Saratov, 1987, pp. 139–144 (in Russian).
6. Davydov Yu.V. Operativnoe lechenie svezhih i zastarelyh vnutrisustavnyh perelomov i vyvihov falang pal'cev kisti (klinicheskoe issledovanie). Avtoref. dis. kand. med. nauk [Operative treatment of fresh and chronic intra articulate fractures and dislocations of phalanxes of fingers of a brush (the clinical research). Author. dis. cand. med. Sci.]. St. Petersburg, 2002. 42 p. (in Russian).
7. Korshunov V.F. Lechenie povrezhdeniy i posledstviy povrezhdeniy kisti metodom distrakcii. Avtoref. dis. d-ra med. nauk [Treatment of injury and consequences of injury of a hand distraction. Author. dis. Dr. med. Sci.]. Moscow, 1983. 28 p. (in Russian).
8. Naumenko L.Yu. Endoprotezirovanie melkih sustavov kisti [Endoprosthesis small joints of the hand. Microsurgery in traumatology and orthopedics]. [Materials of II Intern. Scientific]. Donetsk, 2001. 132 p. (in Russian).
9. Yashina T. N., Afanasiyev A.V. Biomaterialy v hirurgii kisti [Biomaterials in Hand Surgery]. *Primenenie polimerov v travmatologii i ortopedii* [The use of polymers in traumatology and orthopedics. Materials mountains. scientific and practical. conf.]. Moscow, 2000, pp. 27–28 (in Russian).
10. An K.N., Cooney W.P. Metacarpophalangeal joint mechanics after 3 different silicone arthroplasties. *J. Hand Surg.*, 2005, vol. 30, no. 3, pp. 627–628.
11. Battista V., Hansen U. Conversion of a ring finger metacarpophalangeal joint arthrodesis to arthroplasty: a case report. *J. Hand Surg. Am.*, 2006, Nov., no. 31 (9), pp. 1475–1477.
12. Beckenbaugh R.D. Preliminary experience with a noncemented nonconstrained total joint arthroplasty for the metacarpophalangeal joints. *Orthopedics*, 1996, 6, pp. 962–965.
13. Beckenbaugh R.D., Dobyns Ш., Linscheid R.L., Bryan R.S. Review and analysis of silicone-rubber metacarpophalangeal implants. *J. Bone Joint Surg.*, 1976, 58A, pp. 483–487.
14. Bedeschi P., Lupino T. Endoprotesi articolari del Polso e della Mnao. Relaione al LIX Congresso della Societa Italian. *Ortopedia e Traumatologia*, 1997, vol. 8, pp. 324–326.
15. Figgie M.B, Ranawat C.S. Failed Total Wrist Arthroplaty. Clin. Orthop., 1997, 342, pp. 84–93.
16. Hagert C.-G., Branemark P.-I., Albrektsson T., Strid K. G., Irstam L. Metacarpophalangeal joint replacement with osseointegrated endoprostheses. *Scandinavian J. Plast. and Reconstr. Surg.*, 1998. 20. pp. 207–218.
17. Linscheid R.L., Murray P.M., Vidal M.-A., Beckenbaugh R.D. Development of a surface replacement arthroplasty for proximal interphalangeal joints. *J. Hand Surg. Am.*, 1997, vol. 22, no 3, pp. 286–298.
18. Lussier B., Canovas F., Lenoble E. Les implants trapeziens de Swanson, resultats de l'etude multicentrigue. *Ann. Chir.*, 1990, vol. 9, no. 3, pp. 198–202.
19. Michon J., Delagoute J.P., Janderaux M. Les implants en silastic de Swanson en traumatologie de la main. *Ann'Chir. Plast.*, 2008, 19, pp. 13–21.

Поступила в редакцию 23.03.2016
Утверждена к печати 02.02.2016

Авторы:
Мурадов Мисмил Исламович – канд. мед. наук, зав. отделением реконструктивной пластической микрохирургии, ННЦХ им. А.Н. Сызганова (г. Алматы, Казахстан).
Байтингер Владимир Фёдорович – д-р мед. наук, профессор, президент АНО «НИИ микрохирургии» (г. Томск, Россия).
Камолов Фируз Фарходович – врач травматолог-ортопед АНО «НИИ микрохирургии» (г. Томск, Россия).
Сайк Павел Юрьевич – зав. многопрофильным отделением № 2, ст. научн. сотрудник ННЦХ им. А.Н. Сызганова (г. Алматы, Казахстан).
Курочкина Оксана Сергеевна – канд. мед. наук, АНО НИИ микрохирургии (г. Томск, Россия).

Контакты:
Байтингер Владимир Фёдорович
e-mail: baitinger@mail.tomsknet.ru

И.И. Каган, А.А. Третьяков

ПРИНЦИПЫ И ВОЗМОЖНОСТИ ПРИМЕНЕНИЯ МИКРОХИРУРГИЧЕСКИХ ТЕХНОЛОГИЙ В ВОССТАНОВИТЕЛЬНОЙ ХИРУРГИИ ЖЕЛУДОЧНО-КИШЕЧНОГО ТРАКТА

I.I. Kagan, A.A. Tretyakov

PRINCIPLES AND POSSIBILITIES OF MICROSURGICAL TECHNOLOGIES USE IN RECONSTRUCTIVE SURGERY OF THE GASTROINTESTINAL TRACT

Оренбургский государственный медицинский университет, г. Оренбург

В статье представлены обобщенные итоги 25-летней разработки и изучения микрохирургических межорганных анастомозов в абдоминальной хирургии. Описаны принципы создания анастомозов со сфинктерными и антирефлюксными свойствами. Приведен перечень разработанных анастомозов. Даны общие обоснования возможностей их клинического применения.

Ключевые слова: *микрохирургия, межорганные анастомозы, желудочно-кишечный тракт.*

In the article generalized results 25-years of the elaboration and research of microsurgical interorgan anastomoses in abdominal surgery have presented. They are described principles of the creation of anastomoses with sphincter and antireflux properties. The list of elaborated anastomoses is adduced. They are given common grounds of possibilities for theirs clinical use.

Key words: *microsurgery, interorgan anastomoses, gastrointestinal tract.*

УДК 616.33/.34-089.844
doi 10.17223/1814147/56/6

Микрохирургическая техника оперирования на органах желудочно-кишечного тракта (ЖКТ) начала развиваться после сообщения J.H. Jacobson в 1964 г. о применении микрохирургической техники в хирургии желчных протоков [8]. В зарубежной и отечественной литературе стало появляться все больше публикаций по применению микрохирургической техники при различных абдоминальных операциях [1, 5]. В нашей стране ключевое значение для развития абдоминальной микрохирургии имели опубликованные в 1976 и 1978 годах монографии Б.В. Петровского и В.С. Крылова «Микрохирургия» и И.Д. Кирпатовского и Э.Д. Смирновой «Основы микрохирургической техники» [4, 6]. Основанные на собственном опыте и немногочисленных к тому времени публикациях, они дали положительную оценку микрохирургической технологии и показали возможности и перспективы ее применения в абдоминальной хирургии.

С начала 1990-х гг. в Оренбургском государственном медицинском университете мы начали организовывать и проводить экспериментальные и микроанатомические исследования по микрохирургии полых и трубчатых органов. Основное внимание было уделено обоснованию микрохирургических кишечных швов и разработке новых микрохирургических билиодигестивных, пищеводно-желудочных, желудочно-кишечных и межкишечных анастомозов со сфинктерными и арефлюксными свойствами. По этой проблеме были выполнены 3 докторские (А.А. Третьяков, Д.Ю. Коновалов, П.В. Самойлов) и 13 кандидатских диссертаций (Д.Ю. Коновалов, А.Е. Карабасов, С.Н. Лященко, А.Ф. Щетинин, Д.Ю. Воронов, А.Г. Никитенков, И.А. Иджян, Д.В. Савин, А.Б. Попов, С.В. Яшников, А.Р. Курмашев, А.В. Донсков, М.Р. Макаев). Было получено 17 патентов на новые способы микрохирургических межорганных анастомозов. Опубликованы монографии и большая серия статей по этой проблеме [2, 3, 7].

В процессе выполнения исследований оказалось возможным сформулировать и обосновать ряд общих положений, касающихся абдоминальной микрохирургии. Прежде всего, это пять принципов наложения микрохирургического кишечного шва:

1) выполнение микрохирургических вмешательств на основе особенностей микрохирургической анатомии органа;

2) использование футлярного строения стенки органов ЖКТ, принципа строения, введенного И.Д. Кирпатовским;

3) плотное сопоставление и адаптация слоев стенки сшиваемых органов без их вворачивания или выворачивания;

4) наложение микрошвов на подслизистую основу или включение ее в шов без захватывания слизистой оболочки;

5) использование при наложении микрошвов 6–15-кратного оптического увеличения и синтетических нитей под условным номером 6/0–8/0.

Главной общей чертой, характерной для восстановительных процессов стенки полых органов при применении микрохирургической техники оперирования, является заживление зоны анастомоза по типу первичного натяжения без выраженных воспалительных изменений стенки и явлений некроза (рис. 1). К основным условиям, обеспечивающим такой характер заживления, относятся: минимальная травматизация соединяемых тканей; точное сопоставление гистологически однородных слоев стенки органа; биологическая инертность микрохирургического шовного материала; сохранение интактной слизистой оболочки полых органов.

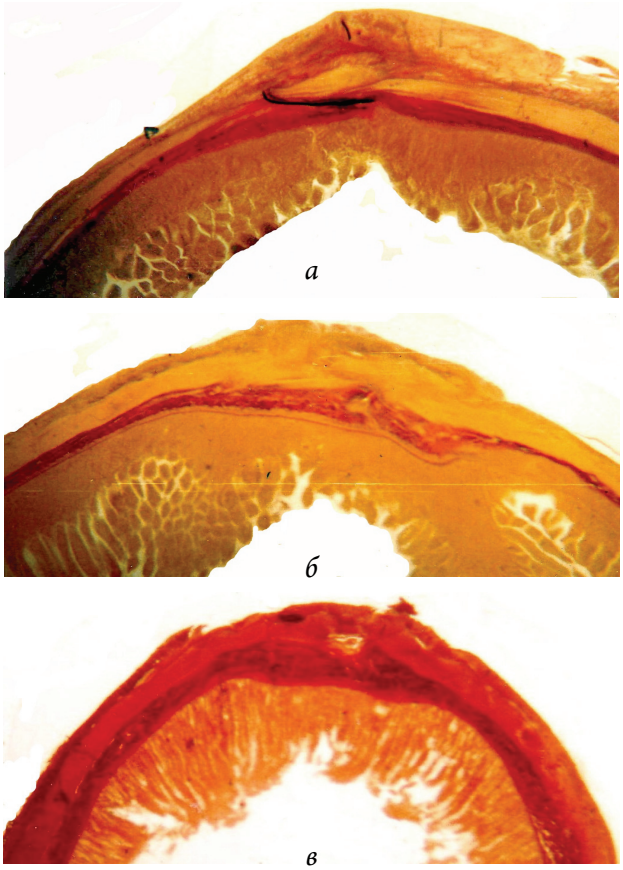

Рис. 1. Микрохирургический шов двенадцатиперстной кишки. Поперечные гистотопограммы. Окраска по Ван-Гизону. Фото через МБС-10. Ок. 8, об. 1: *а* – через 3 сут, *б* – через 7 сут, *в* – через 3 мес

Процессы срастания в разных органах разворачиваются в сходной последовательности и в примерно совпадающие сроки, хотя и имеются частные особенности и различия.

При гистологическом изучении микрохирургических межорганных анастомозов установлено, что однорядные микрошвы желчного пузыря, стенки общего желчного протока, тонкой и ободочной кишки обеспечивают достаточно точное сопоставление гистологических слоев. Хорошее сопоставление слоев достижимо как при узловом, так и при непрерывных непроникающих микрошвах. Такие микрошвы не вызывают деформации стенки органа и зоны анастомоза. Применение микрохирургической техники, обеспечивающей точное сопоставление тканей, приводит к минимальному проявлению процессов альтерации и быстрому началу пролиферативных процессов в зоне шва. Полная эпителизация и восстановление слизистой оболочки после наложения микрошвов происходит на 4–6-е сут. Заживление более глубоких слоев раны происходит позднее, к 10–14-м сут, так как регенерационные процессы в других тканевых слоях развиваются медленнее (рис. 2, 3).

Рис. 2. Микрохирургический поперечный гепатикоеюноанастомоз. Срок наблюдения – 10 сут. Продольная гистотопограмма. Окраска гематоксилином и эозином. Фото через МБС-10. Ок. 8, об. 2: 1 – слизистая тощей кишки; 2 – слизистая общего печеночного протока

Так, соединительнотканные слои представлены зрелыми элементами (коллагеновыми волокнами и фиброцитами) к 20-м сут. При этом не происходит развития рубцовой ткани. После 20-х сут гистологическое состояние области швов остается неизменным во все более поздние сроки наблюдений. К этому же сроку завершается инкапсуляция микролигатур. Реакция на шовный материал минимальна и ограничивается только пролиферативными изменениями.

В поздние сроки наблюдений (3 мес – 1 год) микролигатуры окружены 2–3 рядами фиброцитов, образующих вместе с коллагеновыми волокнами тонкую соединительнотканную капсулу. Толщина лигатурного канала с нитью и капсулой не превышает 50 мкм. Учитывая, что расстояние между микрошвами составляет 1 мм, микролигатуры практически не оказывают влияния на течение регенераторных процессов в зоне шва или анастомоза.

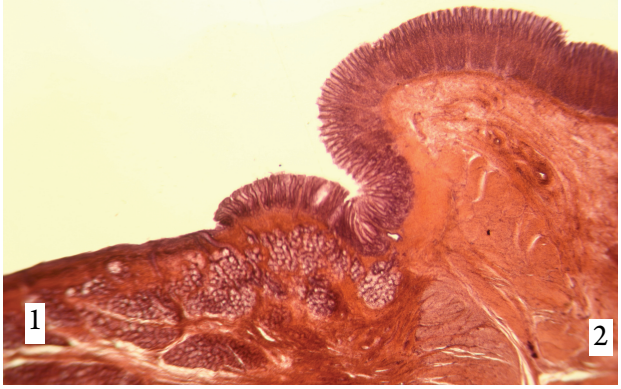

Рис. 3. Микрохирургический шов пищеводножелудочного анастомоза. Продольная гистотопограмма. Окраска гематоксилином и эозином. Фото через МБС-10. Ок. 6, об. 2. Срок наблюдения – 14 сут: 1 – стенка пищевода, 2 – стенка желудка

В зоне микрохирургического анастомоза наблюдается восстановление слизистой оболочки, подслизистой основы, соединительнотканной и серозной оболочек. На уровне мышечной оболочки возникает тонкий рубец из зрелой соединительной ткани, имеющий структуру, сходную со структурой соединительнотканной оболочки.

Анализ литературных данных и результатов собственных исследований, посвященных восстановительной и реконструктивной микрохирургии ЖКТ, позволяет прийти к заключению о существенных преимуществах применения микрохирургической техники при наложении межорганных анастомозов.

Прежде всего, применение микрохирургической техники наложения билиодигестивных и межорганных анастомозов улучшает результаты оперативных вмешательств. Заживление их происходит по типу первичного натяжения. Главное же состоит в том, что микрохирургическая техника расширяет возможности хирурга, открывает реальные перспективы создания и выполнения принципиально новых способов межорганных анастомозов с антирефлюксными и сфинктерными свойствами (рис. 4).

Применение микрохирургической техники на всех этапах формирования межорганных анастомозов от разъединения тканей до сопоставления однородных слоев сшиваемых органов позволяет:

а) минимизировать травматизацию тканей при формировании анастомозов;

б) осуществлять тщательный гемостаз;

в) выполнять хорошую адаптацию гистологически однородных слоев соединяемых органов с учетом их футлярного строения, что предупреждает проникновение желчи и кишечного содержимого в зону швов, способствует снижению степени альтерации, быстрому началу пролиферативных процессов и эпителизации;

г) создавать анастомозы, обладающие сфинктерными и антирефлюксными свойствами, максимально приближенные к физиологическим.

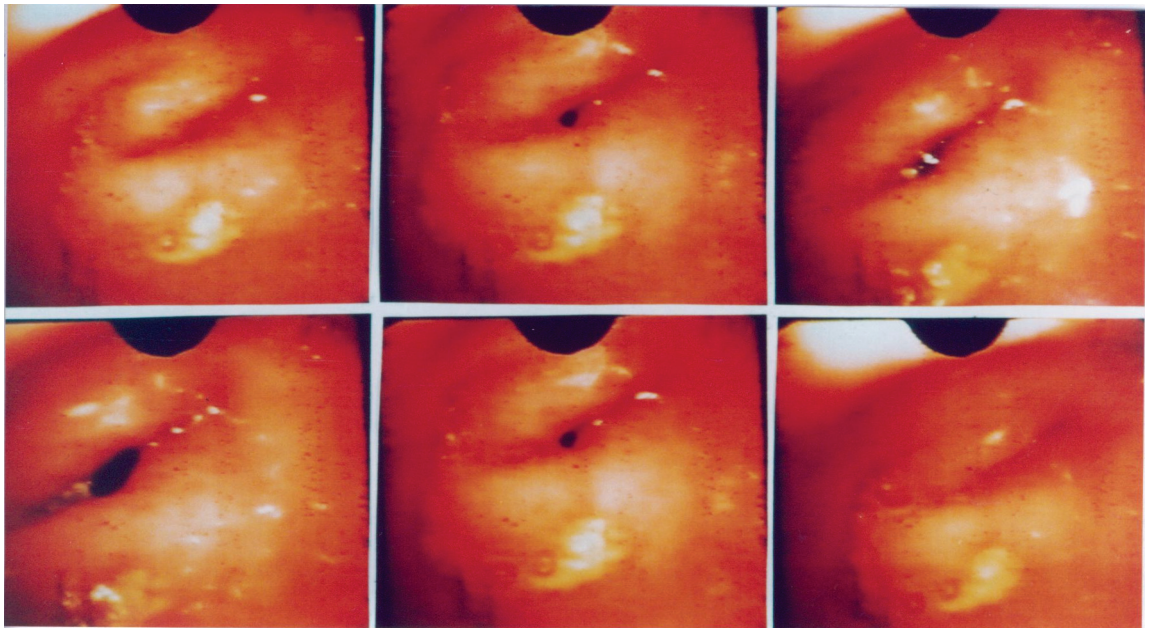

Рис. 4. Этапы функционирования гастроеюноанастомоза со сфинктерными свойствами в эксперименте. Фиброгастроскопия. Эндофотографии. Срок наблюдения – 1 мес

На основе применения микрохирургической техники и представленных принципов был разработан целый комплекс новых способов межорганных анастомозов с более совершенными функциональными свойствами, включая трубчатую холецистохоледохостомию, супрадуоденальную поперечную холедоходуоденостомию, поперечную холедохо- и гепатикоеюностомию, холедохоеюностомию с внутристеночным проведением общего желчного протока, гепатикоеюностомию трубчатым лоскутом тонкой кишки, микрохирургические способы папиллосфинктеропластики, гастрогастростомии, энтероэнтеростомии, микрохирургические пищеводно-желудочные, желудочно-тонкокишечные, тонко-толстокишечные анастомозы со сфинктерными и арефлюксными свойствами, реконструкции илеоцекального клапана при его недостаточности.

Создание сфинктероподобных структур достигалось применением трех основных приемов: 1) наложением друг на друга мышечных оболочек анастомозируемых органов; 2) образованием круговой двухслойной или трехслойной мышечной складки в месте анастомоза; 3) формированием круговой мышечной дупликатуры путем инвагинации конца одного органа в просвет другого (рис. 5).

Тринадцать разработанных микрохирургических межорганных анастомозов вошли в утвержденные Министерством здравоохранения РФ медицинские технологии и получили разрешение на клиническое применение. Поэтому по основным из них имеется опыт клинической апробации и регулярного клинического применения.

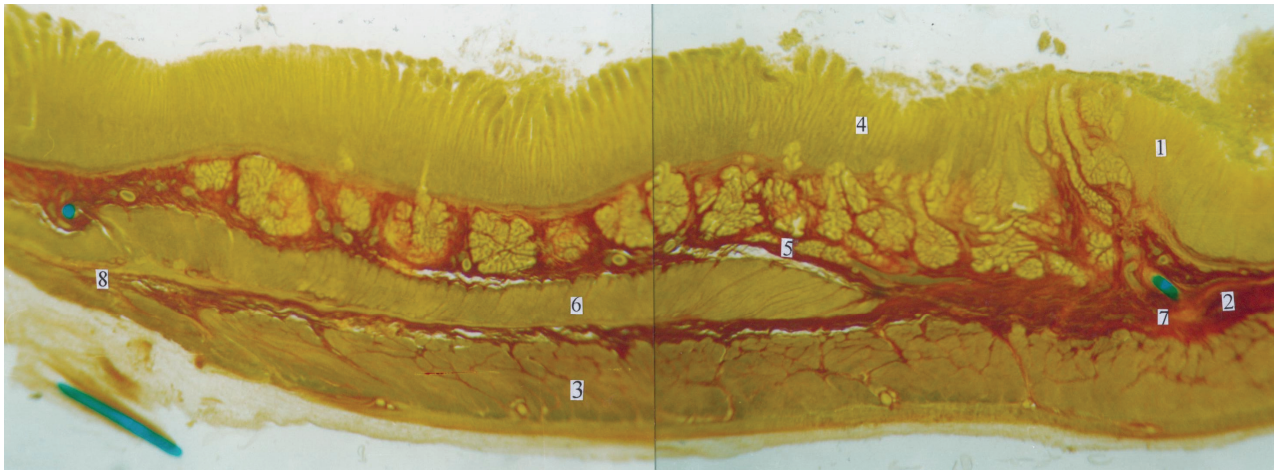

а

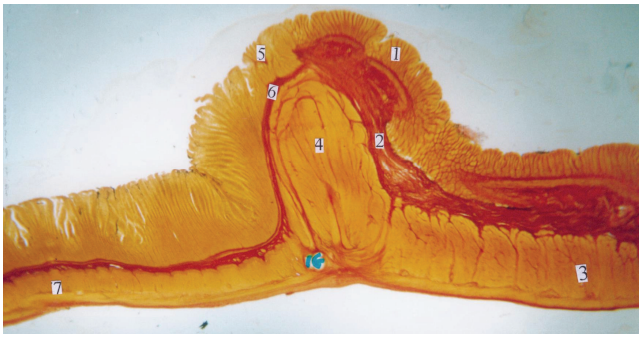

б

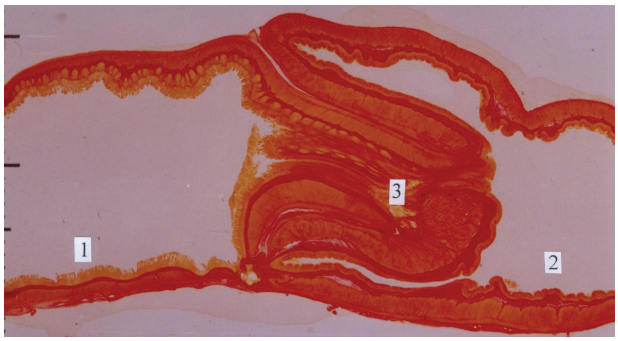

в

Рис. 5. Способы моделирования межорганных сфинктерных структур, продольные гистотопограммы: *а* – создание мышечной дупликатуры путем наложения мышечной оболочки желудка на мышечную оболочку двенадцатиперстной кишки: 1 – слизистая оболочка желудка, 2 – подслизистая основа желудка, 3 – мышечная оболочка желудка, 4 – слизистая оболочка двенадцатиперстной кишки, 5 – подслизистая основа двенадцатиперстной кишки, 6 – мышечная оболочка двенадцатиперстной кишки, 7 – место соединения подслизистых основ, 8 – место соединения мышечных оболочек; *б* – образование круговой мышечной складки в месте анастомоза между желудком и тонкой кишкой: 1 – слизистая оболочка желудка, 2 – подслизистая основа желудка, 3 – подслизистая основа тонкой кишки, 4 – круговая мышечная складка, 5 – слизистая оболочка тонкой кишки, 6 – подслизистая оболочка тонкой кишки, 7 – мышечная оболочка тонкой кишки; *в* – формирование круговой мышечной дупликатуры путем инвагинации конца тонкой кишки в поперечную ободочную: 1 – тонкая кишка, 2 – поперечная ободочная кишка, 3 – круговая мышечная дупликатура.

Так, микрохирургические способы создания билиодигестивных и межорганных анастомозов со сфинктерными и арефлюксными свойствами нашли клиническое применение в восстановительной и реконструктивной хирургии внепеченочных желчных путей (60 больных), при операциях резекции желудка на этапе формирования желудочно-кишечного анастомоза (10 больных), резекции грудного отдела пищевода и кардии желудка в виде микрохирургического пищеводно-желудочного анастомоза (65 больных), резекциях ободочной кишки (6 больных) (рис. 6–8).

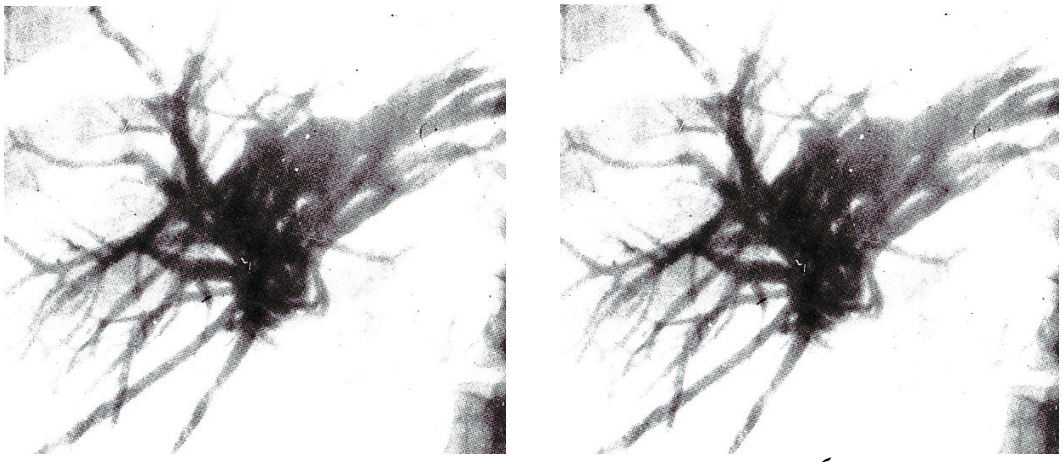

а *б*

Рис. 6. Фистулограмма больной Т., 36 лет, до (*а*) и после (*б*) наложения микрохирургического гепатоеюнального анастомоза. Контрастное вещество свободно поступает через анастомоз в кишку

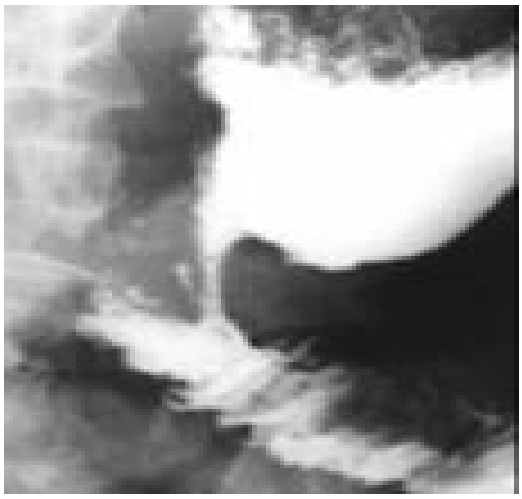

Рис. 7. Рентгенограмма больной С., 45 лет, через 6 мес после резекции желудка с формированием микрохирургического гастроеюноанастомоза со сфинктерными свойствами

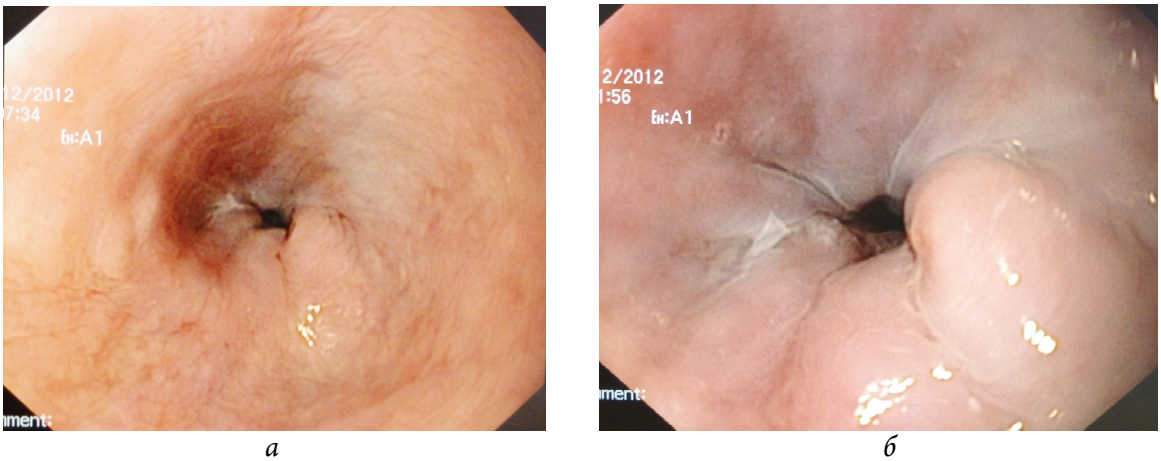

а *б*

Рис. 8. Вид функционирующего микрохирургического пищеводно-желудочного анастомоза после резекции грудного отдела пищевода. Эндофотографии при фиброэзофагогастроскопии пациента Д., 60 лет. Срок наблюдения – 14 сут: *а* – соустье находится в сомкнутом состоянии; *б* – соустье открыто

Опыт клинического применения рассматриваемых анастомозов показал, что микрохирургические технологии создания межорганных анастомозов ускоряют в 1,5 раза сроки заживления, восстанавливают функцию органов, предупреждают развитие ранних и отдаленных осложнений, значительно повышают качество жизни оперированных больных.

ЛИТЕРАТУРА

1. Жерлов Г.К., Баранов А.И., Гибадулин Н.В. Пилорусмоделирующие и пилоруссохраняющие резекции желудка. – М.: МЗ Пресс, 2000. – 224 с
2. Каган И.И. Микрохирургическая техника и деминерализованная кость в восстановительной хирургии полых органов и кровеносных сосудов. – СПб: Эскулап, 1996. – 122 с.
3. Каган И.И., Третьяков А.А. Микрохирургия желчных путей. – Оренбург: Изд-во ОрГМА, 2011. – 260 с.
4. Кирпатовский И.Д, Смирнова Э.Д.. Основы микрохирургической техники. – М.: Медицина, 1978. – 135 с.
5. Крылов В.С. Микрохирургия в России. Опыт 30 лет развития. – М.: ГЭОТАР-Медиа, 2005. – 392 с.
6. Петровский Б.В., Крылов В.С. Микрохирургия. – М.: Медицина, 1979. – 187 с.
7. Третьяков А.А., Каган И.И. Микрохирургические межорганные анастомозы в абдоминальной хирургии. – Оренбург: Изд. центр ОГАУ, 2012. – 252 с.
8. Jacobson J.H. Microsurgical technigue // The Graft of Surgery-Boston: Litle, Brown and Compary. – 1964. – P. 799–819.

REFERENCES

1. Zherlov G.K., Baranov A.I., Gibadulin N.V. *Pilorusmodeliruyushhie i pilorussohranyayushhie rezekcii zheludka* [Pylorussimulated and pyloruspreservated gastrectomy]. Moscow, MS Press Publ., 2000. 224 p. (in Russian).
2. Kagan I.I. *Mikrohirurgicheskaya tehnika i demineralizovannaya kost' v vosstanovitel'noy hirurgii polyh organov i krovenosnyh sosudov* [Microsurgical technique and demineralized bone in reconstructive surgery of hollow organs and blood vessels]. St. Petersburg, Esculap Publ., 1996. 122 p. (in Russian).
3. Kagan I.I., Tretyakov A.A. *Mikrohirurgiya zhelchnyh putey* [Microsurgery of bile ways]. Orenburg, OrSMA Publ., 2011. 260 p. (in Russian).
4. Kirpatovsky I.D., Smirnova E.D. *Osnovy mikrohirurgicheskoy tehniki* [Bases of microsurgical technique]. Moscow, Medicine Publ., 1978. 135 p. (in Russian).
5. Krylov V.S. *Mikrohirurgiya v Rossii. Opyt 30 let razvitiya* [Microsurgery in Russia. Experience of 30 years of development]. Moscow, GEOTAR-Media Publ., 2005. 392 p. (in Russian).
6. Petrovsky B.V., Krylov V.S. *Mikrohirurgiya* [Microsurgery]. Moscow, Medicine Publ., 1979. 187 p. (in Russian).
7. Tretyakov A.A., Kagan I.I. *Mikrohirurgicheskie mezhorgannye anastomozy v abdominal'noy hirurgii* [Microsurgical interorgan anastomoses in abdominal surgery]. Orenburg, OSAU Publ., 2012. 252 p. (in Russian).
8. Jacobson J.H. Microsurgical technigue. *The Graft of Surgery-Boston: Litle, Brown and Compary*, 1964, pp. 799–819.

Поступила в редакцию 10.10.2015
Утверждена к печати 02.02.2016

Авторы:
Каган Илья Иосифович – заслуженный деятель науки РФ, д-р мед. наук, профессор, профессор кафедры оперативной хирургии и клинической анатомии им. С.С. Михайлова, директор НИИ микрохирургии и клинической анатомии ОрГМУ (г. Оренбург).
Третьяков Анатолий Андреевич – д-р мед. наук, профессор, зав. кафедрой хирургии ОрГМУ (г. Оренбург).

Контакты:
Каган Илья Иосифович
тел.: 8-905-819-72-38
e-mail: kaganil@mail.ru

О.Н. Леонова[1], А.В. Волков[1], Т.А. Агеева[1], А.Г. Кайдорин[2], К.В. Атаманов[1], Ю.Г. Зайнутдинов[2]

МОРФОФУНКЦИОНАЛЬНАЯ ХАРАКТЕРИСТИКА ПОДКОЖНЫХ ВЕН ПРЕДПЛЕЧЬЯ КАК ПРОГНОСТИЧЕСКИЙ ФАКТОР РАННЕЙ ДИСФУНКЦИИ АРТЕРИОВЕНОЗНОЙ ФИСТУЛЫ ДЛЯ ГЕМОДИАЛИЗА

O.N. Leonova, A.V. Volkov, T.A. Ageeva, A.G. Kaydorin, K.V. Atamanov, Yu.G. Zainutdinov

MORPHOFUNCTIONAL CHARACTERISTIC OF THE SUPERFICIAL VEINS OF THE FOREARM AS A PROGNOSTIC FACTOR OF EARLY DYSFUNCTION ARTERIOVENOUS FISTULA FOR HEMODIALYSIS

[1] *ГБОУ ВПО «Новосибирский государственный медицинский университет Минздрава России», г. Новосибирск*
[2] *ГБУЗ НСО «Городская клиническая больница № 11», г. Новосибирск*

Проанализированы морфофункциональные характеристики подкожных вен предплечья у пациентов с хронической болезнью почек 5-й стадии. При формировании артериовенозной фистулы (АВФ) пациентам оперативное пособие дополняли интраоперационным приемом «гидравлического бужирования». При морфологическом исследовании сегментов подкожных вен в случае дисфункции АВФ в сосудистой стенке определялась структурная дезорганизация и замещение участками склероза. На основе полученных данных разработан алгоритм оптимизации хирургического пособия по формированию АВФ.

Ключевые слова: *артериовенозная фистула, гемодиализ, прием «гидравлического бужирования», гиперплазия интимы.*

The article examined the morphofunctional characteristic of the superficial veins of the forearm of patients with chronic kidney disease stage 5. There were formation of arteriovenous fistula (AVF) by using optimizing technique of hydraulic dilatation. Morphologic study of superficial veins segments in case dysfunction AVF shows structural disorganization and some portions of multiple sclerosis. We developed the algorithm of optimizing surgical planning of AVF creation.

Key words: *arteriovenous fistula, hemodialysis, technique of hydraulic dilatation, intimal hyperplasia.*

УДК 616.13/.14-007.253-008:616.145.43-037:616.61-78
doi 10.17223/1814147/56/7

ВВЕДЕНИЕ

Постоянный сосудистый доступ (ПСД) является необходимым условием длительной жизни пациентов с хронической болезнью почек (ХБП) 5-й стадии [2, 4]. На настоящий момент наилучшим видом ПСД является нативная артериовенозная фистула (АВФ) [4, 8, 9]. Несмотря на то что метод формирования АВФ известен около 50 лет [7], результаты функционирования нативной АВФ не всегда оправдывают ожидания хирургов: первичная проходимость артериовенозной фистулы в течение 1 года составляет до 65% [5, 15, 17]. В настоящее время проводится множество исследований по уточнению факторов, оказывающих влияние на функционирование сформированной АВФ, в частности, большой интерес представляет изначальное состояние подкожной вены. Это внимание к венозному сосуду обусловлено в большей степени тем, что причинами дисфункции чаще являются патологические изменения в венозном сегменте [16], а именно стеноз и тромбоз [6, 16].

Цель исследования – уточнить морфофункциональное состояние подкожных вен пациентов с ХБП 5-й стадии.

МАТЕРИАЛ И МЕТОДЫ

В настоящем исследовании проводилось формирование постоянного сосудистого доступа методом АВФ на предплечье пациентам с ХБП 5-й стадии. В исследовании приняли участие 85 пациентов, в том числе 42 женщины и 43 мужчины. Средний возраст пациентов составил (53,1 ± 11,9) года.

Перед проведением оперативного пособия всем пациентам проводили ультразвуковое (УЗ) ангиосканирование с целью уточнения пригодности сосудов для формирования АВФ, при этом выполнялась оценка качественных и количественных характеристик сосудов и локальной гемодинамики. Формирование АВФ проводили только на основе сосудов с удовлетворительными показателями гемодинамики без видимых патологических изменений стенок.

В собственном исследовании выполняли формирование радиоцефальной АВФ в дистальной трети предплечья. При этом формировали артериовенозный анастомоз между лучевой артерией и латеральной подкожной веной предплечья по типу «конец вены в бок артерии». В ходе операции визуально оценивали наличие внешних патологических изменений стенок воспринимающей вены, определяли механическую проходимость сосуда с помощью раствора гепарина.

Далее измеряли диаметр венозного сегмента штангенциркулем, данные фиксировали в карте пациента.

Интраоперационно проводили забор короткого (0,3–0,5 см) циркулярного сегмента подкожной вены для последующих морфометрического и гистологического исследований. При пробоподготовке материала для морфологического исследования образцы фиксировали в растворе 10%-го формалина на фосфатном буфере с последующей стандартной процедурой проводки материала и заключением в парафин. На санном микротоме приготавливали срезы толщиной 5 мкм. На срезах, окрашенных гематоксилином и эозином, проводили обзорную микроскопию объектов. На срезах, окрашенных пикрофуксином по Ван Гизону, проводили дифференцированную оценку коллагеновых и гладкомышечных волокон стенок вены. При импрегнации срезов серебром уточняли выраженность ретикулярной стромы в венозной стенке.

Морфологическое исследование венозной стенки выполняли на световом микроскопе Axiostar plus (Karl Zeiss, Германия) с увеличением в 10, 40, 100 раз.

Для определения адекватности путей венозного оттока проводили разработанный нами дополнительный прием «гидравлического бужирования». Он заключается в следующем: в чрескожно блокированный сегмент воспринимающей вены нагнетали раствор гепарина до момента очевидного и стойкого увеличения внешнего диаметра сегмента вены на всем протяжении и появления ее остаточной деформации. Данный прием осуществляли посредством шприца-индефлятора Merit Medical Basix compak (США) (рис. 1). Критерием прекращения нагнетания являлось отсутствие увеличения диаметра сегмента вены при увеличении давления нагнетаемого раствора, при этом показания внутрипросветного давления не превышали 2,2 атм.

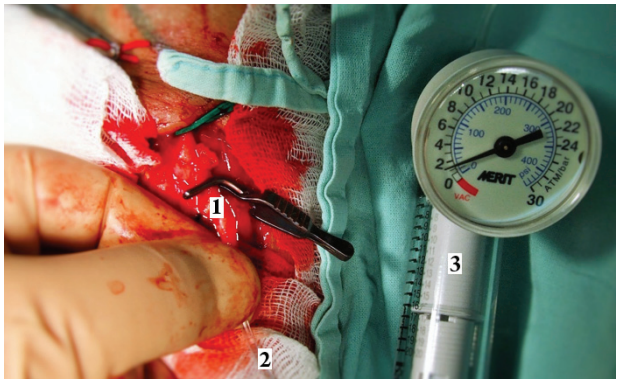

Рис. 1. Проведение дополнительного приема «гидравлического бужирования»: 1 – блокированный сегмент подкожной вены; 2 – трубка-удлинитель, введенная в просвет вены; 3 – шприц-индефлятор с циферблатом

Штангенциркулем измеряли диаметр венозного сегмента после «гидравлического бужирования» и сравнивали с результатами измерения до проведения приема. Вычисляли коэффициент кратности прироста внешнего диаметра вены путем деления диаметра вены, измеренного после «гидравлического бужирования», на диаметр вены до выполнения данного приема. После определения пригодности вены для АВФ выполняли формирование анастомоза между артерией и подготовленной бужированной веной.

Пригодность сформированной АВФ к проведению гемодиализа оценивали на 5-й нед после операции по истечению сроков «созревания».

Статистическую обработку данных осуществляли с использованием программного обеспечения Statistica 7.0 (StatSoft, США). Данные проверяли на нормальность распределения, используя критерий Колмогорова–Смирнова, согласно которому выборки являются нормальными. Данные представлены в виде среднего значения M и ошибки среднего m. Сравнение независимых выборок с определением значимости отличий проводилось с использованием критерия Стьюдента. Результаты исследования рассматривали как статистически значимые при $p \leq 0{,}05$.

РЕЗУЛЬТАТЫ

В результате проведенных оперативных вмешательств по созданию ПСД было сформировано 85 нативных АВФ. По истечении 5 нед было проведено контрольное ультразвуковое исследование (УЗИ) сформированного сосудистого

доступа с определением качественных и количественных характеристик кровотока. При удовлетворительных показателях УЗИ начинали выполнение сеансов гемодиализа.

По истечении сроков «созревания» пригодными к эксплуатации были 62 (72,9%) нативных АВФ. При детальном анализе случаев дисфункции АВФ выявлены следующие причины: 11 (47,8%) тромботических осложнений в сроки от конца 2-й нед после операции до 4-й нед; 2 (8,7%) тромбоза произошли на 5-й нед; 8 (34,8%) артериовенозных фистул имели низкий кровоток, недостаточный для проведения гемодиализа по прошествии 5 нед от формирования и 2 артериовенозных фистулы (8,7%) было решено закрыть вследствие нарушения венозного оттока.

Таким образом, в результате формирования нативных АВФ доля неэффективных сосудистых доступов к концу 5-й нед составила 27,1%.

Внешний диаметр латеральной подкожной вены предплечья, измеренный до проведения приема «гидравлического бужирования», определялся в интервале от 2,2 до 3,5 мм, среднее значение составило (2,8 ± 0,2) мм. Диаметр того же сегмента подкожной вены, измеренный после проведения гидравлического бужирования, определен в интервале от 3,2 до 6,2 мм, среднее значение составило (5,5 ± 0,2) мм.

Коэффициент кратности был определен в интервале от 1,2 до 2,5, среднее значение составило 2,1 ± 0,2.

При детальном анализе случаев дисфункции сформированных АВФ были выявлены статистически значимые различия (табл. 1).

Таблица 1

Результаты интраоперационных измерений ($M \pm m$)

Показатель	Функционирующие АВФ	Дисфункция АВФ	p
Диаметр вены, мм до проведения «гидравлического бужирования»	2,70 ± 0,04	2,80 ± 0,04	>0,05
после проведения «гидравлического бужирования»	5,70 ± 0,07	5,30 ± 0,14	<0,05
Коэффициент кратности	2,10 ± 0,13	1,91 ± 0,44	<0,01

В случае неэффективных АВФ коэффициент кратности K статистически значимо меньше, чем коэффициент К функционирующих АВФ ($p < 0,01$).

Диаграмма рассеяния зависимости коэффициента K от эффективности сформированной АВФ представлена на рис. 2.

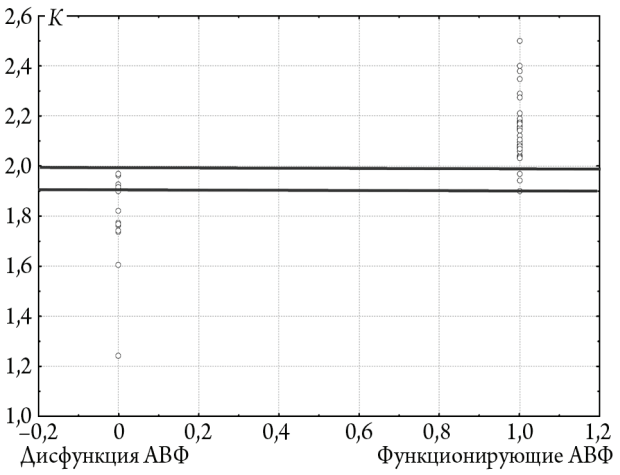

Рис. 2. Значение коэффициента кратности в зависимости от результатов функционирования АВФ

Из представленного на рис. 2 графика видно, что в случае неэффективного функционирования АВФ значение коэффициента K определялось менее 2,0, а в случаях эффективного функционирования нативной АВФ значение коэффициента K составляло более 1,9.

Проведение частотного анализа показало, что вероятность дисфункции у АВФ с установленным значением коэффициента $K \geq 2,0$ значимо ниже ($p < 0,01$), а при показании коэффициента $K \leq 1,9$ дисфункция сосудистого доступа более вероятна ($p < 0,01$).

При промежуточном значении коэффициента $1,9 \leq K < 2,0$ прогноз сформированной АВФ сомнителен.

В результате морфологического исследования венозной стенки пациентов с ХБП 5-й стадии были выявлены случаи как нормальной структуры венозной стенки, так и вены с выраженной структурной перестройкой без воспалительных проявлений.

У всех больных с ХБП 5-й стадии имела место гиперплазия интимального слоя стенки вены разной степени выраженности. Зачастую гиперплазированный интимальный слой имел выраженную складчатость токовой поверхности, внутренняя эластическая мембрана часто фрагментирована, прослеживается не на всем протяжении (рис. 3).

Средний слой венозной стенки представлял собой пучки гладкомышечных клеток с соединительнотканными прослойками. Пучки гладкомышечных клеток в разных образцах были представлены как упорядоченными, так и хаотично направленными элементами (рис. 4).

В некоторых образцах венозной стенки определились участки склероза (рис. 5).

Наружный слой стенки вены разволокнен за счет отека, содержит большое количество *vasa vasorum* (рис. 6).

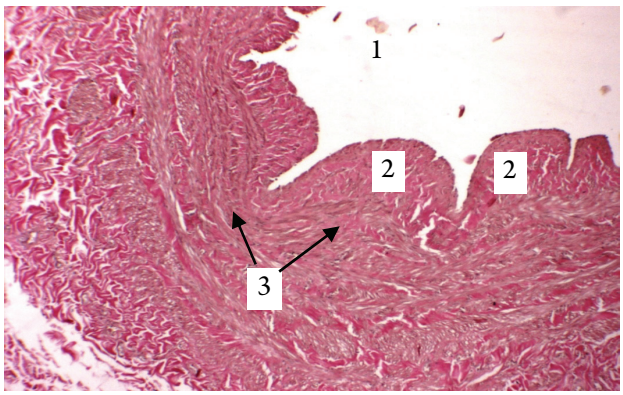

Рис. 3. Поперечный срез стенки подкожной вены предплечья пациента с хронической болезнью почек 5-й стадии: 1 – просвет сосуда; 2 – гиперплазия интимального слоя с избыточной складчатостью; 3 – фрагментация внутренней эластической мембраны. Окраска по Ван Гизону. Ув. 40

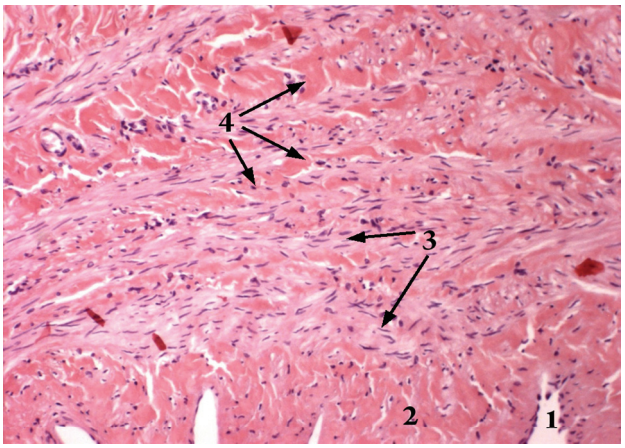

Рис. 4. Поперечный срез стенки подкожной вены предплечья пациента с хронической болезнью почек 5-й стадии: 1 – просвет вены; 2 – гипреплазированная интима; 3 – пучки хаотично направленных гладкомышечных клеток; 4 – фиброзные тяжи в мышечном слое. Окраска гематоксилином и эозином. Ув. 60

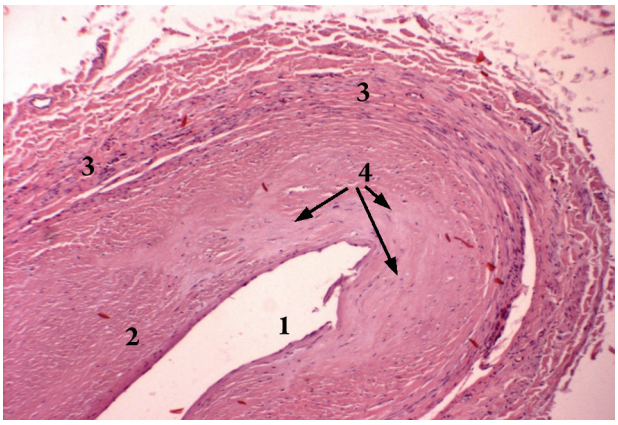

Рис. 5. Поперечный срез стенки подкожной вены предплечья пациента с хронической болезнью почек 5-й стадии: 1 – просвет вены; 2 – гипреплазированная интима; 3 – средний мышечный слой; 4 – участки склероза. Окраска гематоксилином и эозином. Ув. 10

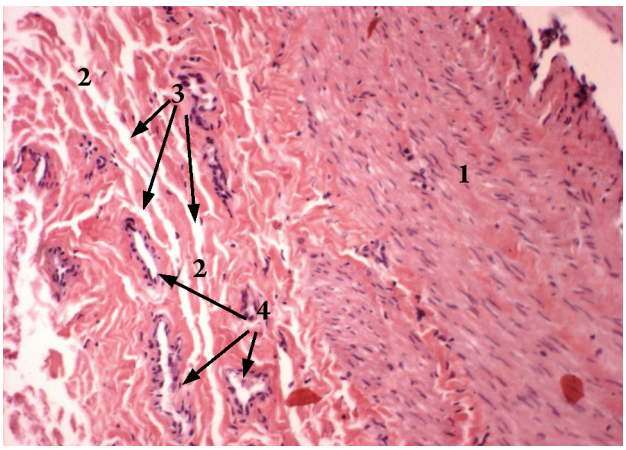

Рис. 6. Поперечный срез стенки подкожной вены предплечья пациента с хронической болезнью почек 5-й стадии: 1 – медиальный мышечный слой; 2 – разволокнение адвентиции; 3 – зоны периваскулярного отека; 4 – большое количество *vasa vasorum*. Окраска гематоксилином и эозином. Ув. 40

При импрегнации серебром выявлена гиперплазированная ретикулярная сеть, максимально сформированная в медиальном слое (рис. 7).

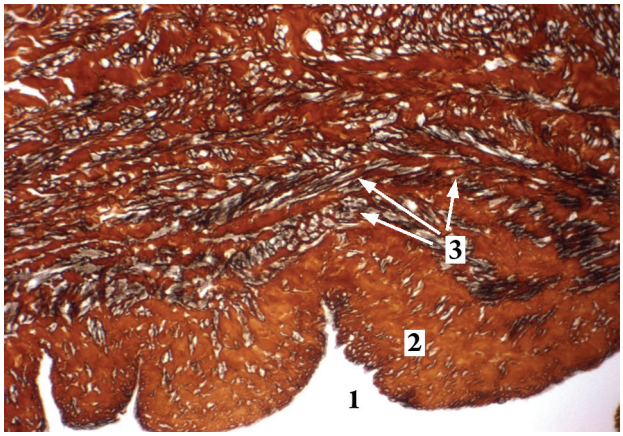

Рис. 7. Поперечный срез стенки подкожной вены предплечья пациента с хронической болезнью почек 5-й стадии: 1 – просвет сосуда; 2 – гиперплазированная интима; 3 – ретикулярная сеть. Окраска: импрегнация серебром. Ув. 40

При соотнесении случаев дисфункции АВФ с морфологической картиной определено, что в случаях неэффективных фистул во всех образцах определялась структурная дезорганизация и значительное увеличение толщины интимального слоя. Тогда как в случаях эффективного функционирования сформированных АВФ структурной перестройки выявлено не было.

ОБСУЖДЕНИЕ

В настоящее время при формировании нативных АВФ большое внимание уделяется оцен-

ке отточного венозного сегмента и его дальнейшему влиянию на функционирование постоянного сосудистого доступа [1, 3, 13]. Однако большинство исследователей к прогностическим критериям относят только исходный диаметр вены при прочих удовлетворительных показателях гемодинамики [11, 14, 18].

По нашим данным, большей статистической значимостью обладает диаметр вены после проведения разработанного нами приема «гидравлического бужирования». Это может быть объяснено тем, что упруго-эластические свойства вены, которые определяются во время проведения данного приема, характеризуют способность вены изменять свои функциональные свойства в новых гемодинамических условиях.

Учитывая то, что изначально венозная стенка пациентов с ХБП 5-й стадии уже имеет гиперплазию интимального слоя стенки [10–12], что подтверждается и нашими данными, дальнейший ее ремоделинг в новых гемодинамических условиях усиливает названное обстоятельство, что может приводить к дисфункции. Однако гиперплазия интимального слоя стенки вены не всегда приводит к нежелательным явлениям, тогда как недостаток упруго-эластических свойств напрямую влияет на дальнейшее функционирование сформированной АВФ. Снижение биомеханических свойств связано с наличием структурной перестройки в венозной стенке и замещением участками склероза.

Данные изменения определяются только при гистологическом исследовании, несмотря на удовлетворительные показатели предоперационного УЗ-ангиосканирования. Проведение дополнительного приема «гидравлического бужирования» позволяет интраоперационно оценить биомеханические свойства подкожной вены и определить дальнейший прогноз.

Учитывая полученные в ходе исследования закономерности, нами предложен алгоритм оптимизации хирургического пособия по формированию нативной радиоцефальной АВФ (рис. 8).

Данный алгоритм позволяет выполнить интраоперационный дифференцированный анализ функциональных характеристик подкожной вены в каждом конкретном случае и сформировать эффективную АВФ на продолжительный срок.

Рис. 8. Алгоритм оптимизации хирургического пособия формирования артериовенозной фистулы

ВЫВОДЫ

1. Структурная перестройка венозной стенки в условиях ХБП 5-й стадии влияет на функцию сформированной АВФ.
2. Проведение дополнительного приема «гидравлического бужирования» позволяет интраоперационно оценить биомеханические свойства подкожной вены и определить дальнейший прогноз.
3. Разработанный алгоритм планирования хирургической тактики при формировании сосудистого доступа, основанный на выявлении значимых прогностических признаков, позволяет дифференцированно в каждом конкретном случае определять оптимальный выбор подкожной вены для создания АВФ.

ЛИТЕРАТУРА

1. Барышников А.А. Выбор тактики формирования постоянного сосудистого доступа у больных, подвергающихся программному гемодиализу на основании дуплексного сканирования // Традиционные и новые направления сосудистой хирургии и ангиологии: сб. науч. работ / под ред. А.А. Фокина. – Челябинск, 2009. – Вып. 5. – С. 98.
2. Бикбов Б.Т., Томилина Н.А. Состояние заместительной терапии больных с хронической почечной недостаточностью в Российской Федерации в 1998–2009 гг. // Нефрология и диализ. – 2011. – Т. 13, № 3. – С. 112–114.
3. Ганеева А.Т. Влияние объемной скорости кровотока по артерио-венозной фистуле на Эхо-кардиографические размеры правого желудочка сердца у больных на программном гемодиализе // Нефрология и диализ. – 2007. – Т. 9 (3). – С. 283–295.
4. Мойсюк Я.Г., Беляев А.Ю. Постоянный сосудистый доступ для гемодиализа. – Тверь: Триада, 2004. 152 с.

5. Alhassan S.U., Adamu B., Abdu A., Aji S.A. Outcome and complications of permanent hemodialysis vascular access in Nigerians: a single centre experience // Ann. Afr. Med. – 2013, Apr–Jun. – 12 (2). – P. 127–130.
6. Allon M., Litovsky S., Young C.J., Deierhoi M.H., Goodman J., Hanaway M., Lockhart M.E., Robbin M.L. Medial Fibrosis, Vascular Calcification, Intimal Hyperplasia, and Arteriovenous Fistula Maturation // Am. J. Kidney Dis. – 2011. – Vol. 58 (3). – P. 437–443.
7. Brescia M.J., Cimino J.E., Appel K. Chronic hemodialysis using venipuncture and a surgically created arteriovenous fistula // N. Engl. J. Med. – 1966. – № 275 (20). P. 1089–1092. – T. 275.
8. Gradman W.S., Cohen W., Haji-Aghaii M. Arteriovenous fistula construction in the thigh with transposed superficial femoral vein: our initial experience // J. Vasc. Surg. – 2001, May. – 33 (5). – P. 968–975.
9. Hingorani A., Ascher E., Kallakuri S., Greenberg S., Khanimov Y. Impact of reintervention for failing upper-extremity arteriovenous autogenous access for hemodialysis // J. Vasc. Surg. – 2001, Dec. – 34 (6). – P. 1004–1009.
10. Ionel Alexandru, Checheriță Liliana, Ana Tuță, Cristiana David, Ileana Peride. An overview of permanent vascular access in hemodialyzed patients // Rom. J. Morphol. Embryol. – 2015. – Vol. 56 (1). – P. 27–31.
11. Jr Silva. A strategy for increasing use of autogenous hemodialysis access procedures: impact of preoperative noninvasive evaluation // J. Vasc. Surg. – 1998. – № 27. – P. 302–307.
12. Lee T., Chauhan V., Krishnamoorthy M., Wang Y., Arend L. Severe venous neointimal hyperplasia prior to dialysis access surgery // Nephrol. Dial. Transplant. – 2011. – Vol. 26. – P. 2264–2270.
13. Lockhart M.E. Preoperative sonographic radial artery evaluation and correlation with subsequent radiocephalic fistula outcome // J. Ultras Med. – 2004. – Vol. 23. – P. 161–168.
14. Malovrh M. Non-invasive evaluation of vessels by duplex sonography prior to construction of arteriovenous fistulas for haemodialysis // Nephrol. Dial. Transpl. – 1998. – № 13. – P. 125–129.
15. Roy-Chaudhury P., Spergel L.M., Besarab A. Biology of arteriovenous fistula failure // J. Nephrol. – 2007. – Vol. 20. – P. 150–163.
16. Rothuizen T.C., Chun Yu Wong, Quax P.H.A., van Zonneveld A.J., Rabelin T.J., Rotmans J.I. Arteriovenous access failure: more than just intimal hyperplasia? // Nephrol. Dial. Transplant. – 2013. – Vol. 28. – P. 1085–1092.
17. Tordoir J.H., Rooyens P., Dammers R. Prospective evaluation of failure modes in autogenous radiocephalic wrist access for haemodialysis // Nephrol. Dial. Transplant. – 2003. – Vol. 18. – P. 378–383.
18. Wong V. Factors associated with early failure of arteriovenous fistulae for haemodialysis access // Eur. J. Vasc. Endovasc. Surg. – 1996, Aug. – 12 (2). – P. 207–213.

REFERENCES

1. Baryshnikov A.A. Vybor taktiki formirovaniya postoyannogo sosudistogo dostupa u bol'nyh, podvergayuschihsya programmnomu gemodializu na osnovanii dupleksnogo skanirovaniya [The choice of tactics of forming a permanent vascular access in patients undergoing hemodialysis based on duplex scanning]. *Tradicionnye i novye napravleniya sosudistoy hirurgii i angiologii: sb. nauch. rabot* [Traditional and new areas of Vascular Surgery and Angiology]. Ed. by A.A. Fokin. Chelyabinsk, 2009. Vol. 5. (in Russian).
2. Bikbov B.T., Tomilina N.A. Sostoyaniye zamestitel'noy terapii bol'nyh s hronicheskoy pochechnoy nedostatochnost'yu v Rossiyskoy Federacii v 1998–2009 gg. [Renal replacement therapy for ESRD patients in Russian Federation, 1998–2009]. *Nefrologija i dializ – Nephrology and Dialysis*, 2011, vol. 13, no. 3. (in Russian).
3. Ganeyeva A.T. Vliyaniye ob"emnoy skorosti krovotoka po arterio-venoznoy fistule na eho-kardiograficheskie razmery pravogo zheludochka serdca u bol'nyh na programmnom gemodialize [Effect of volume flow rate of the arteriovenous fistula at Echo cardiographic dimensions of the right ventricle of the heart in patients on hemodialysis]. *Nefrologija i dializ – Nephrology and Dialysis*, 2007, vol. 9, no. 3, p. 283 (in Russian).
4. Moysyuk Ya.G., Belyayev A.Yu. *Postojannyj sosudistyj dostup dlya gemodializa* [Permanent vascular access for hemodialysis]. Tver, Triada Publ., 2004. 152 p. (in Russian).
5. Alhassan SU Adamu B., Abdu A., Aji S.A. Outcome and complications of permanent hemodialysis vascular access in Nigerians: a single centre experience. *Ann. Afr. Med.*, 2013, 127–30 : T. Apr–Jun;12(2).
6. Allon M., Litovsky S., Young C.J., Deierhoi M.H., Goodman J., Hanaway M., Lockhart M.E., Robbin M.L. Medial Fibrosis, Vascular Calcification, Intimal Hyperplasia, and Arteriovenous Fistula Maturation. *Am. J. Kidney Dis.*, 2011, vol. 58 (3), pp. 437–443.
7. Brescia M.J., Cimino J.E., Appel K. Chronic hemodialysis using venipuncture and a surgically created arteriovenous fistula. *N. Engl. J. Med.*, 1966, no. 275 (20), pp. 1089–1092.
8. Gradman W.S., Cohen W., Haji-Aghaii M. Arteriovenous fistula construction in the thigh with transposed superficial femoral vein: our initial experience. *J. Vasc. Surg.*, 2001, May, 33(5), pp. 968–975.
9. Hingorani A., Ascher E., Kallakuri S., Greenberg S., Khanimov Y. Impact of reintervention for failing upper-extremity arteriovenous autogenous access for hemodialysis. *J. Vasc. Surg.*, 2001, Dec, 34(6), pp. 1004–1009.
10. Ionel Alexandru, Checheriță Liliana, Ana Tuță, Cristiana David, Ileana Peride. An overview of permanent

vascular access in hemodialyzed patients. *Rom. J. Morphol. Embryol.*, 2015, vol. 56 (1), pp. 27–31.
11. Jr Silva. A strategy for increasing use of autogenous hemodialysis access procedures: impact of preoperative noninvasive evaluation. *J. Vasc. Surg.*, 1998, no. 27, pp. 302–307.
12. Lee T., Chauhan V., Krishnamoorthy M., Wang Y., Arend L. Severe venous neointimal hyperplasia prior to dialysis access surgery. *Nephrol. Dial. Transplant.*, 2011, vol. 26, pp. 2264–2270.
13. Lockhart M.E. Preoperative sonographic radial artery evaluation and correlation with subsequent radiocephalic fistula outcome. *J. Ultras. Med.*, 2004, pp. 161–168, T. 23.
14. Malovrh M. Non-invasive evaluation of vessels by duplex sonography prior to construction of arteriovenous fistulas for haemodialysis. *Nephrol. Dial. Transpl.*, 1998, no. 13, pp. 125–129.
15. Roy-Chaudhury P., Spergel L.M., Besarab A. Biology of arteriovenous fistula failure. *J. Nephrol.*, 2007, vol. 20, pp. 150–163.
16. Rothuizen T.C., Chun Yu Wong, Quax P.H.A., van Zonneveld A.J., Rabelin T.J., Rotmans J.I. Arteriovenous access failure: more than just intimal hyperplasia? *Nephrol. Dial. Transplant.*, 2013, vol. 28, pp. 1085–1092.
17. Tordoir J.H., Rooyens P., Dammers R. Prospective evaluation of failure modes in autogenous radiocephalic wrist access for haemodialysis. *Nephrol. Dial. Transplant.*, 2003, vol. 18, pp. 378–383.
18. Wong V. Factors associated with early failure of arteriovenous fistulae for haemodialysis access. *Eur. J. Vasc. Endovasc Surg.*, 1996, Aug, 12(2), pp. 207–213.

Поступила в редакцию 24.12.2015
Утверждена к печати 02.02.2016

Авторы:
Леонова Ольга Николаевна – соискатель кафедры факультетской хирургии педиатрического факультета ГБОУ ВПО НГМУ Минздрава России (г. Новосибирск).
Волков Аркадий Васильевич – д-р мед. наук, профессор, зав. кафедрой оперативной хирургии и топографической анатомии ГБОУ ВПО НГМУ Минздрава России (г. Новосибирск).
Агеева Татьяна Августовна – д-р мед. наук, профессор кафедры патологической анатомии ГБОУ ВПО НГМУ Минздрава России (г. Новосибирск).
Кайдорин Александр Георгиевич – д-р мед. наук, врач-ангиохирург хирургического отделения № 1 ГБУЗ НСО «ГКБ № 11» (г. Новосибирск).
Атаманов Константин Викторович – д-р мед. наук, зав. кафедрой факультетской хирургии педиатрического факультета ГБОУ ВПО НГМУ Минздрава России (г. Новосибирск).
Зайнутдинов Юрий Газымович – канд. мед. наук, зав. отделением реанимации и интенсивной терапии ГБУЗ НСО «ГКБ № 11» (г. Новосибирск).

Контакты:
Леонова Ольга Николаевна
тел.: 8-913-760-62-77
e-mail: onleonova@gmail.com

Н.О. Челнокова[1], Н.В. Островский[1], А.А. Голядкина[2]

МОРФОЛОГИЧЕСКИЕ ОСНОВЫ КОНЕЧНО-ЭЛЕМЕНТНОГО МОДЕЛИРОВАНИЯ ГЕМОДИНАМИКИ ВЕНЕЧНЫХ АРТЕРИЙ

N.O. Chelnokova, N.V. Ostrovsky, A.A. Golyadkina

MORPHOLOGICAL BASIS OF FINITE-ELEMENT MODELING OF CORONARY ARTERIES HEMODYNAMICS

[1] *ГБОУ ВПО «Саратовский государственный медицинский университет им. В.И. Разумовского Минздрава РФ», г. Саратов*
[2] *ФГБОУ ВПО «Саратовский государственный университет им. Н.Г. Чернышевского», г. Саратов*

В работе отражены результаты конечно-элементного моделирования гемодинамики в левой венечной артерии с учетом напряженно-деформированного состояния ее стенки.

Цель исследования – экспериментально на основе компьютерных 3D пространственно-ориентированных моделей бассейна левой венечной артерии определить параметры гемодинамики в ней.

Материал и методы. Объектом исследования послужили 228 нефиксированных сердец, изъятых при аутопсии 228 трупов мужчин в возрасте от 31 до 70 лет. Использовали следующие методы исследования: органо- и ангиометрию, оригинальный метод полихромной заливки артерий холодными массами и метод заливки желатином сердца человека *in vitro*. Разработаны методы построения компьютерных 3D моделей сердца и левой венечной артерии с применением метода поперечных распилов, компьютерного анализа цифровых изображений в прикладных программах Adobe Photoshop и CorelDRAW. Численное моделирование проведено с использованием программного обеспечения SolidWorks (SP2.1.) и ANSYS Multiphysics.

Результаты. Полученные результаты свидетельствуют о том, что конечно-элементное моделирование позволяет изучать гемодинамические показатели (давление, векторы скоростей кровотока, объемный суммарный кровоток) с учетом напряженно-деформированного состояния стенки (низкие касательные напряжения на стенке, эквивалентные напряжения и модуль вектора перемещения) левой венечной артерии в норме, при наличии атеросклеротического поражения.

Вывод. Математическое моделирование гемодинамики может проводиться с учетом индивидуальных особенностей морфологического строения левовенечного бассейна конкретного пациента.

Ключевые слова: *ишемическая болезнь сердца, атеросклероз, левая венечная артерия, гемодинамика, конечно-элементное моделирование, эксперимент..*

The results of finite-element modeling of hemodynamics in the left coronary artery with the stress-strain state of its walls in this article are reflected.

Material and methods. We chose 228 non-fixed hearts extracted in the course of autopsy on 228 men's corpses age 31–40 as objects. We used the following methods of research: organometry and angiometry, original method of polychrome filling of arteries with cold masses and the method of filling human heart *in vitro* with gelatin, methods of constructing 3D computer models of heart and the left coronary artery using the method of cross-cuts, the computer analysis of digital images in Adobe Photoshop and CorelDRAW application programs. Numerical modeling has been conducted with the use of SolidWorks (SP2.1.) and ANSYS Multiphysics software.

Results. The results obtained prove that the finite-element modeling allows studying circulatory dynamics rates (pressure, blood flow velocity vectors, the total volumetric blood flow) taking into account stress-strain state of the left coronary artery wall (low shear stress at the wall, equivalent stress, and displacement vector modulus) in normal, atherosclerotic condition.

Conclusions. Mathematical modeling of hemodynamics may take into account the individual characteristics of the morphological structure of the left coronary artery circulation of the patient.

Key words: *coronary heart disease, atherosclerosis, left coronary artery, hemodynamics, finite-element modeling, experiment.*

УДК 612.13
doi 10.17223/1814147/56/8

ВВЕДЕНИЕ

В Российской Федерации, по данным Росстата (2013), в структуре смертности населения 58,1% составляют заболевания сердечно-сосудистой системы, из них первое место (49,1%) принадлежит ишемической болезни сердца (ИБС). А если учесть, что чаще всего страдают люди трудоспособного возраста (35–60 лет), то социально-экономические последствия от сердечно-сосудистых заболеваний являются катастрофическими [1].

Атеросклероз венечных артерий в настоящее время признан одной из самых частых причин развития ишемии миокарда. Лидирующую позицию по частоте и тяжести поражения атеросклерозом венечного бассейна занимает левая венечная артерия (ЛВА): ствол, проксимальные сегменты передней межжелудочковой и огибающей ветвей [3].

Очевидный прогресс хирургического реконструктивного метода лечения вышеуказанной патологии, который в настоящее время не имеет альтернативы, за последние годы позволил значительно увеличить и усовершенствовать объем помощи данной категории пациентов. При этом остаются проблемы, связанные с восстановлением адекватной реваскуляризации миокарда, от решения которых зависит качество хирургического лечения. Многочисленные исследования подтверждают, что при развитии патологии и после проведения реконструктивно-восстановительных операций на артериях изменяются не только их ангиоархитектоника, биомеханические свойства тканей стенок, но и гемодинамика [1, 2, 4, 5].

Развитие современной кардиохирургии сопряжено со знаниями структурно-функционального строения элементов сердечно-сосудистой системы, внедрением новых высокотехнологичных методов их исследования, которое невозможно представить себе в век компьютерных технологий без методов математического моделирования. Сегодня значительная доля научных проблем решается путем предварительного математического моделирования с построением 3D моделей и последующей интерпретацией полученных результатов [5–7].

Исходя из этого, актуальность проблемы эффективного хирургического лечения ИБС, направленного на восстановление адекватной гемодинамики и реваскуляризации, по мнению большинства исследователей, достаточно высока, что является предметом изучения как хирургов, так и морфологов.

Цель исследования: создание возможности прогнозирования изменений гемодинамики в бассейне ЛВА (в норме, при наличии стенозирующего коронароатеросклероза) на основе компьютерных 3D пространственно-ориентированных моделей кровотока с учетом морфологических параметров и биомеханических свойств.

Задачи исследования:

1. Разработать трехмерную модель ЛВА (в норме и при наличии атеросклеротического поражения).
2. Провести численный анализ изменения гемодинамики в ЛВА с учетом напряженно-деформированного состояния (НДС) стенки в норме.
3. Провести численный анализ изменения гемодинамики в ЛВА с учетом НДС стенки при наличии стенозирующего атеросклероза проксимальных сегментов передней межжелудочковой и огибающей ветвей.

МАТЕРИАЛ И МЕТОДЫ

Материалом для исследования послужили 228 нефиксированных сердец, изъятых при аутопсии 228 трупов мужчин в возрасте 31–70 лет в ГУЗ «БСМЭ Саратовской области» с разрешения Комитета по этике.

Для создания трехмерных моделей сердца человека и ЛВА авторы применили оригинальный метод полихромной заливки артерий холодными массами. Морфометрические параметры изучали методами органо-, ангио-, гистоморфометрии. В эксперименте *in vitro* разработали методики исследования биомеханических свойств на разрывных машинах. Создали алгоритм построения компьютерных 3D моделей сердца и венечных артерий с применением метода поперечных распилов и дальнейшего компьютерного анализа полученных цифровых изображений в прикладных программах Adobe Photoshop и CorelDRAW. Численное моделирование проводили с использованием программного обеспечения SolidWorks (SP2.1.) и ANSYS Multiphysics, позволяющего решать связные задачи теории упругости и гидродинамики. В результате на основе полученных макро- и микроморфологических параметров и данных о биомеханических свойствах ЛВА были построены трехмерные динамические модели кровотока в ЛВА человека.

Для анализа гемодинамики при атеросклеротическом поражении построены модели ЛВА с симметричными стенозами различной степени: 75%-й стеноз начального отдела передней межжелудочковой ветви (ПМЖВ), 60%-й стеноз начального отдела огибающей ветви (ОВ). Моделирование проведено путем добавления дополнительных сечений в ранее построенную модель жидкости для венечных артерий с использованием кривых Безье.

РЕЗУЛЬТАТЫ

С целью детализированного изучения ангиоархитектоники и гемодинамики в зонах ЛВА, наиболее часто поражаемых атеросклерозом, левая венечная артерия условно разделена на сегменты:

I – отрезок артерии от устья до места ее деления (ствол ЛВА);

II – проксимальный сегмент ПМЖВ (первые 2 см);

III – средний сегмент ПМЖВ (последующие 2 см);

IV – дистальный сегмент ПМЖВ;

V – проксимальный сегмент ОВ (первые 2 см);

VI – средний сегмент ОВ (последующие 2 см);

VII – дистальный сегмент ОВ.

В программном комплексе ANSYS Multiphysics нами проведен анализ гемодинамики с учетом напряженно-деформированного состояния стенки ЛВА в диастолической фазе сердечного цикла при условии прикрытия устья ЛВА клапанным аппаратом аорты во время систолы.

Результаты конечно-элементного моделирования левой венечной артерии без патологии

Выявлено, что для ЛВА максимальное давление (10162 Па) достигается в зоне бифуркации ее ствола (I сегмент), с большим распространением на проксимальный сегмент ОВ (рис. 1).

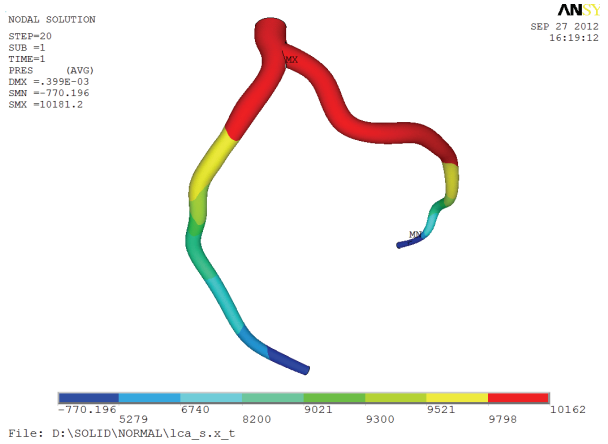

Рис. 1. Распределение давления в модели ЛВА, Па

Максимальные значения скорости потока крови (1,7 м/с) в ЛВА достигаются в дистальных сегментах ПМЖВ и ОВ. Наблюдается образование вихря в зоне бифуркации. Максимальные значения модуля вектора перемещения на стенках достигаются в зоне изгиба среднего сегмента ПМЖВ ЛВА. Максимальные значения эквивалентных напряжений (ЭН) (не более 1,0 МПа для ЛВА) отмечаются на стенках ветвей артерий, погруженных в миокард, в зонах изгибов, перегибов русла и местах ответвлений ветвей и начала сегментов ЛВА (0,65 МПа) (рис. 2).

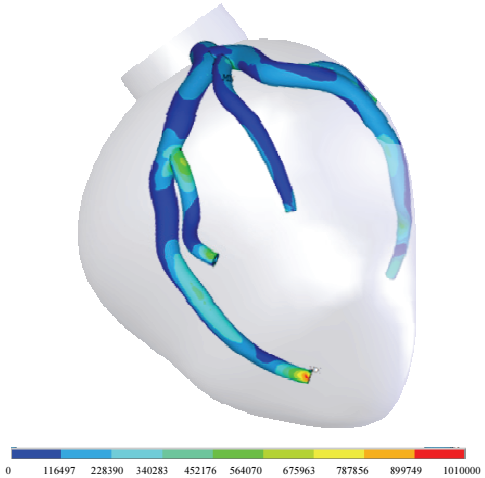

Рис. 2. Распределение значений ЭН на стенках ЛВА в модели ЛВА, Па

Полученные данные позволяют в дальнейшем проводить сравнительную оценку гемодинамики с учетом НДС сосудистой стенки в норме с моделями ЛВА при атеросклеротическом поражении, с учетом зоны локализации и степени стеноза.

Результаты конечно-элементного моделирования левой венечной артерии при атеросклеротическом поражении

При ***75%-м стенозе проксимального отдела (II сегмента) ПМЖВ ЛВА*** поток крови в стволе ЛВА ламинарный и колеблется от 0 до 0,5 м/с, в ОВ – от 0 до 0,4 м/с. Поток крови в пре- и постстенотических зонах ПМЖВ колеблется от 0 до 4,4 м/с, максимальная скорость достигается в зоне стеноза и составляет 5,7 м/с. Наблюдается рециркуляция потока в постстенотической зоне ПМЖВ, что приводит к формированию зоны постстенотического расширения. Максимальное давление, равное 10080 Па, достигается в стволе ЛВА, ОВ и в престенотическом сегменте ПМЖВ. В постстенотическом сегменте ПМЖВ давление падает на 70,5% (рис. 3, 4).

В ПМЖВ наблюдается уменьшение объемного кровотока на 49,9%, в ОВ – его увеличение на 2,6%. Общее уменьшение объемного кровотока в русле ЛВА составило 39,5%. При анализе НДС стенки было обнаружено, что максимальные значения (0,00064 м) модуля вектора перемещения достигаются в среднем сегменте ПМЖВ. Наибольшие значения эквивалентных напряжений (200 000 Па) наблюдаются в апексе бифуркации ствола ЛВА с распространением на ОВ, а касательных напряжений (КН) на стенке – в зоне стеноза (94 Па) и постстенотическом отделе ПМЖВ (31 Па) (рис. 5).

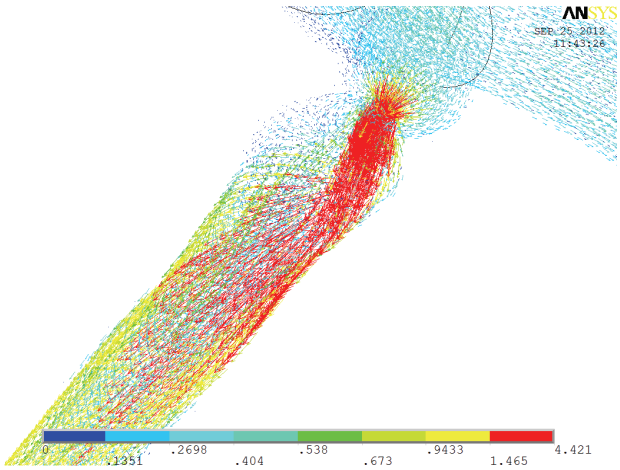

Рис. 3. Векторы скорости в модели ЛВА при 75%-м стенозе проксимального сегмента ПМЖВ, м/с

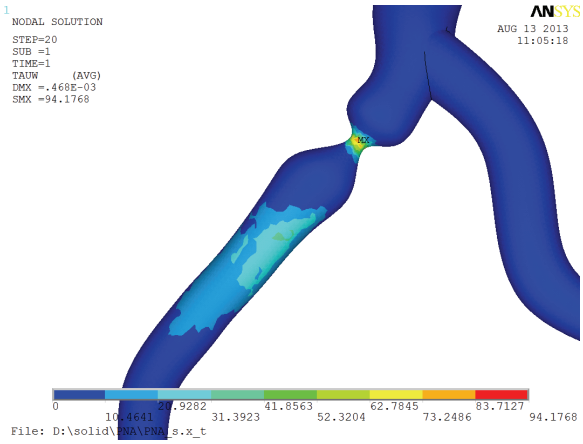

Рис. 4. Распределение давления в модели ЛВА при 75%-м стенозе проксимального сегмента ПМЖВ, Па

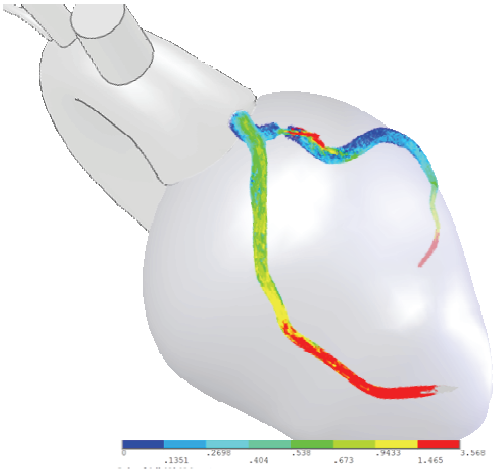

Рис. 5. Распределение значений КНС в модели ЛВА при 75%-м стенозе проксимального сегмента ПМЖВ, Па

При ***60%-м стенозе проксимального отдела (V сегмента) ОВ ЛВА*** поток крови в стволе ЛВА ламинарный и колеблется от 0 до 0,9 м/с, в ПМЖВ – от 0,5 до 1,5 м/с с увеличением скорости в изгибах сосуда. Поток крови в пре- и постстенотических зонах ОВ колеблется от 0 до 0,4 м/с, увеличение скорости потока от 0,5 до 4,7 м/с наблюдается в зоне стеноза. Отмечена рециркуляция потока в постстенотической зоне ОВ. Максимальное давление, равное 10092 Па, достигается в стволе ЛВА, в зоне, свободной от давления миокарда, проксимального сегмента ПМЖВ и в престенотическом сегменте ОВ (рис. 6).

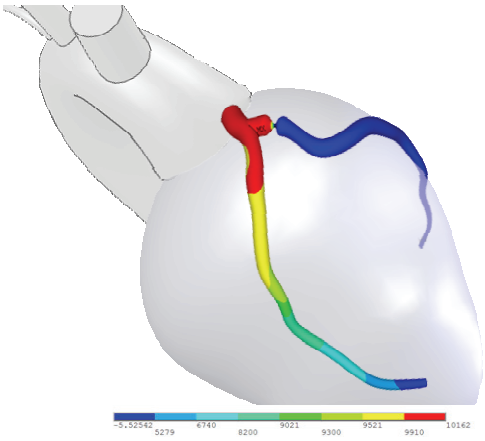

Рис. 6. Распределение давления в ЛВА при 60%-м стенозе проксимального сегмента ОВ, Па

В постстенотическом сегменте ОВ давление падает на 66,7%. Объемный кровоток при данном виде стеноза в ПМЖВ увеличивается на 6,0%, а в ОВ уменьшается на 42,4%. Общее уменьшение объемного кровотока в русле ЛВА составило 3,5%. При анализе НДС стенки было выявлено, что максимальные значения модуля вектора перемещения (0,00072 м) достигаются в среднем сегменте ПМЖВ. Наибольшие значения ЭН (187 700 Па) наблюдаются в апексе бифуркации с распространением на проксимальный сегмент ПМЖВ, а КН на артериальной стенке в зоне стеноза (3,5 Па) (рис. 7).

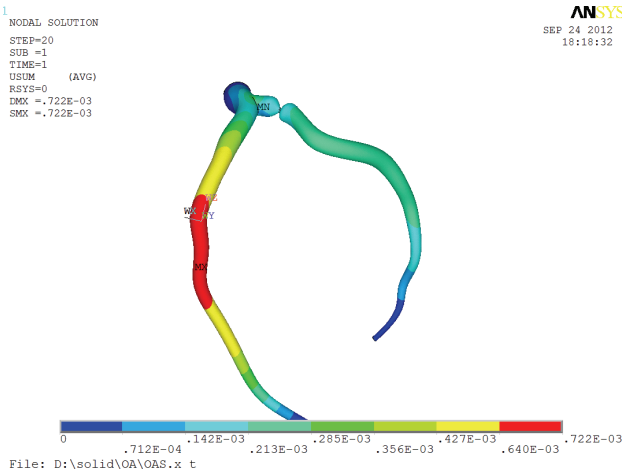

Рис. 7. Распределение значений модуля вектора перемещения в модели ЛВА при 60%-м стенозе проксимального сегмента ОВ, м

ОБСУЖДЕНИЕ

При проведении конечно-элементного моделирования левой венечной артерии в норме были определены зоны образования закрученного потока жидкости, низких значений КН на внутренних поверхностях стенок и перепадов значений ЭН в самой стенке ЛВА. С точки зрения гемодинамической теории морфогенеза атеросклероза данные факторы инициируют повреждение эндотелия интимы и развитие его дисфункции, что впоследствии приводит к образованию атеросклеротических поражений. При исследовании ангиоархитектоники ЛВА именно в начальных отделах сегментов, местах бифуркаций, ответвлений ветвей и на участках изгибов, перегибов левовенечного сосудистого русла отмечались атеросклеротические поражения стенки ЛВА.

При исследовании конечно-элементного моделирования ЛВА при атеросклеротическом поражении установлены области, характеризующиеся ростом показателей давления кровотока, рециркуляцией потоков и низкими значениями касательных напряжений стенок при различных комбинациях атеросклеротического поражения левой венечной артерии. С позиции гемодинамической теории атерогенеза это служит дополнительным фактором для формирования новых зон атеросклеротического поражения артериальной стенки в сосудистом русле.

Достоверность результатов, полученных при проведении численного моделирования, обеспечивается применением апробированных моделей, строгостью используемых математических методов при решении поставленных задач и их анализе, проверкой сходимости численного решения, согласованием полученных результатов с клиническими данными.

ЗАКЛЮЧЕНИЕ

Разработанная методика проведения конечно-элементного моделирования позволяет исследовать сосудистое русло ЛВА при различной локализации и степени выраженности коронароатеросклероза с произвольными биомеханическими свойствами артериальной стенки. Математическое моделирование гемодинамики носит не абстрактный характер и может проводиться с учетом индивидуальных особенностей топоморфологического строения и биомеханических свойств венечного русла конкретного пациента, т.е. быть персонифицированным. Таким образом, проводимые исследования создают предпосылки для оптимизации «конструктивно-восстановительных» вмешательств в зонах реконструкции ЛВА. В дальнейшем предполагается включить в исследование моделирование аортокоронарного шунтирования левой венечной артерии.

ЛИТЕРАТУРА

1. Бокерия Л.А, Алшибая М.М., Вищипанов С.А. и др. Результаты хирургического лечения ишемической болезни сердца у больных молодого (до 45 лет) возраста // Грудная и сердечно-сосудистая хирургия. – 2014. – № 1. С. 27–32.
2. Голядкина А.А., Кириллова И.В., Щучкина О.А. и др. Конечно-элементное моделирование ишемической болезни сердца исходя из картины морфофункциональных изменений венечных артерий и сердечной мышцы человека // Рос. журн. биомеханики. – 2011. – Т. 15, № 4 (54). – С. 33–46.
3. Челнокова Н.О., Маслякова Г.Н., Островский Н.В. Патоморфологические изменения стенки венечных артерий человека в аспекте построения адекватной компьютерной модели гемодинамики // Известия высших учебных заведений. Поволжский регион. Медицинские науки. – 2012. – № 4 (24). – С. 56–64.
4. Челнокова Н.О., Островский Н.В., Голядкина А.А. и др. Компьютерное 3D пространственно-ориентированное моделирование гемодинамики венечных артерий при их атеросклеротическом поражении и реконструктивных вмешательствах // Вопросы реконструктивной и пластической хирургии. – 2015. – Т. 18, № 1 (52). – С. 64–74.
5. Arokiaraj M.C., Palacios I. F. Finite Element Modeling of A Novel Self-Expanding Endovascular Stent Method in Treatment of Aortic Aneurysms. // Scientific reports. – 2014. – № 4 (3630). DOI: 10.1038/srep03630. URL: http: //www.nature.com/srep /2014/140110/srep03630/full/srep03630.html. (accessed: 1 June 2015).
6. Kumar A. Computational Model of Blood Flow in the Presence of Atherosclerosis // 6th World Congress of Biomechanics (WCB 2010). Singapore IFMBE Proceedings, 2010. – V. 31, part 6. – P. 1591–1594.
7. Torii R., Keegan J., Wood N.B. et al. MR Image-Based Geometric and Hemodynamic Investigation of the Right Coronary Artery with Dynamic Vessel Motion // Ann. Biomed. Eng. – 2010. – V. 38, № 8. – P. 2606–2620.

REFERENCES

1. Bockeria L.A., Alshibaya M.M., Vishchipanov S.A., Vishchipanov A.S., Sokol'skaya N.O., Amirbekov M.M., Zhalilov A.K. Rezul'taty hirurgicheskogo lecheniya ishemicheskoy bolezni serdca u bol'nyh molodogo (do 45 let) vozrasta [Results of surgical treatment of coronary artery disease in young patients (under 45 years) age]. *Grudnaya i serdechno-sosudistaya hirurgiya – Thoracic and Cardiovascular Surgery*, 2014, no. 1, pp. 27–32 (in Russian).

2. Golyadkina A.A., Kirillova L.V., Shchuchkina O.A., Maslyakova G.N., Ostrovskiy N.V., Chelnokova N.O. Konechno-elementnoe modelirovanie ishemicheskoy bolezni serdca ishodya iz kartiny morfofunkcional'nyh izmeneniy venechnyh arteriy i serdechnoy myshcy cheloveka [The finite element modelling of ischemic heart disease based on the morphological and functional changes of human coronary arteries and myocardium]. *Ros. zhurn. Biomehaniki – Russian Journal of Biomechanics*, 2011, vol. 15, no. 4 (54), pp. 33–46 (in Russian).
3. Chelnokova N.O., Maslyakova G.N., Ostrovsky N.V. Patomorfologicheskie izmeneniya stenki venechnyh arteriy cheloveka v aspekte postroeniya adekvatnoy komp'yuternoy modeli gemodinamiki [Pathological changes in human coronary arteries in the aspect of building a computer model adequate hemodynamic]. *Izvestiya vysshih uchebnyh zavedeniy. Povolzhskij region. Medicinskie nauki – News of Higher Educational Establishments. Povolzhye region. Medical sciences*, 2012, no. 4 (24), pp. 56–64 (in Russian).
4. Chelnokova N.O., Ostrovsky N.V., Golyadkina A.A., Kirillova L.V., Shchuchkina O.A., Albutov A.S. Komp'yuternoe 3D prostranstvenno-orientirovannoe modelirovanie gemodinamiki venechnyh arteriy pri ih aterosklеroticheskom porazhenii i rekonstruktivnyh vmeshatel'stvah [Computer 3D spatially-oriented modeling of coronary arteries hemodynamics at their atherosclerotic damage and surgical reconstruction]. *Voprosy rekonstruktivnoy i plasticheskoy hirurgii – Questions of Reconstructive and Plastic Surgery*, 2015, no. 1 (52), pp. 64–74 (in Russian).
5. Arokiaraj M.C., Palacios I. F. Finite Element Modeling of A Novel Self-Expanding Endovascular Stent Method in Treatment of Aortic Aneurysms. *Scientific reports*, 2014, no 4 (3630). DOI: 10.1038/srep03630. URL: http://www.nature.com/srep /2014/140110/srep03630/full/srep03630.html. (accessed: 1 June 2015).
6. Kumar A. Computational Model of Blood Flow in the Presence of Atherosclerosis. 6th World Congress of Biomechanics (WCB 2010). *Singapore IFMBE Proceedings*, 2010, vol. 31, part 6, pp. 1591–1594.
7. Torii R., Keegan J., Wood N.B. et al. MR Image-Based Geometric and Hemodynamic Investigation of the Right Coronary Artery with Dynamic Vessel Motion. *Ann. Biomed. Eng.*, 2010, vol. 38, no. 8, pp. 2606–2620.

Поступила в редакцию 10.10.2015
Утверждена к печати 02.02.2016

Авторы:
Челнокова Наталья Олеговна – канд. мед. наук, доцент кафедры оперативной хирургии и топографической анатомии ГБОУ ВПО «Саратовский ГМУ им. В.И. Разумовского Минздрава РФ» (г. Саратов).
Островский Н.В. – д-р мед. наук, профессор, профессор кафедры оперативной хирургии и топографической анатомии ГБОУ ВПО «Саратовский ГМУ им. В.И. Разумовского Минздрава РФ» (г. Саратов).
Голядкина А.А. – канд. физ.-мат. наук, доцент кафедры математической теории упругости и биомеханики, руководитель отдела компьютерного моделирования в биомедицине и материаловедении Образовательно-научного института наноструктур и биосистем ФГБОУ ВПО СарГУ им. Н.Г. Чернышевского (г. Саратов).

Контакты:
Челнокова Наталья Олеговна
тел.: 8-908-554-33-38
e-mail: e-mail: nachelnokova@yandex.ru

В.И. Кирпатовский

ВОЗМОЖНОСТИ КЛЕТОЧНОЙ ТЕРАПИИ В ВОССТАНОВЛЕНИИ НАРУШЕННОЙ ФУНКЦИИ ОРГАНОВ МОЧЕПОЛОВОЙ СИСТЕМЫ

V.I. Kirpatovsky

POTENTIAL OF CELL THERAPY IN FUNCTIONAL RESTORING OF DAMAGE ORGANS OF UROGENITAL SYSTEM

НИИ урологии и интервенционной радиологии им. Н.А. Лопаткина – филиал ФГБУ «Национальный медицинский исследовательский радиологический центр» Минздрава России, г. Москва

Цель исследования – изучить возможности улучшения нарушенной функции органов мочеполовой системы с использованием терапии стволовыми клетками. В экспериментах на крысах вызывали развитие хронического пиелонефрита, приведшего к хронической почечной недостаточности, а также моделировали нарушение сперматогенеза путем перемещения яичек в брюшную полость на 3 нед с последующим их низведением в мошонку. После подтверждения развития патологии в поврежденные органы инъецировали суспензию культивированных костномозговых мезенхимных стволовых клеток (КМ-МСК) или культивированных клеток яичек плодов человека 16–18 нед гестации. В опытах с моделированием хронического пиелонефрита и хронической почечной недостаточности после инъекции КМ-МСК в почку (1 млн в 0,1 мл в каждую почку) отмечали постепенное улучшение всех функциональных показателей с достижением нормальных или субнормальных значений через 1,5 мес. Терапевтический эффект сохранялся на протяжении 2–2,5 мес. В опытах с моделированием крипторхизма в опытах с введением стволовых клеток отмечали ускорение восстановления сперматогенеза по сравнению с опытами без клеточной терапии. В опытах, где использовали культуру фетального яичка, у самцов крыс восстановилась фертильность, чего не происходило в контрольных опытах и при введении КМ-МСК.

Ключевые слова: *хронический пиелонефрит, хроническая почечная недостаточность, крипторхизм, сперматогенез, терапия стволовыми клетками.*

The goal of our experiments was to investigate functional activity of urogenital system organs by means of stem cell therapy when we modelled their malfunction. During experiments with rats we induced chronic pyelonephritis progressed to chronic renal insufficiency (CRI) and severe hypospermatogenes by means of modelling abdominal form of cryptorchism. We injected cell suspension extracted from human foetus, 16–18 week of gestation (bone marrow mesenchymal cells in CRI-experiments and foetal testicular cells in cryptorchism) into damaged organs. In experiments with CRI we observed significant improvement of all functional parameters in 1,5 month after cell injection. Those positive changes were stable during next 2–2,5 month. In experiments with abdominal cryptorchism followed by cell therapy the restoring of damaged spermatogenesis was better than in rats without therapy. Fertility of experimental male rats was restored, while control rats remained infertile.

Key words: *chronic pyelonefritis, chronic renal insuffisiensy, cryptorchism, spermatogenesis, stem cell therapy..*

УДК 616.6-008-089:576.3/.7
doi 10.17223/1814147/56/9

ВВЕДЕНИЕ

Длительно текущие хронические заболевания неизбежно ведут к прогрессирующему ухудшению функции поврежденных органов. В урологической практике наиболее остро стоит проблема лечения хронического пиелонефрита, сопровождающего многие заболевания, такие как мочекаменная болезнь, стриктура лоханочно-мочеточникового сегмента, пузырно-мочеточниковый рефлюкс, аномалии развития почек и другие, и при длительном течении приводящего к хронической почечной недостаточности (ХПН). Другой распространенной патологией является нарушение сперматогенеза у мужчин с хроническими заболеваниями органов мочеполовой системы, приводящее к бесплодию, причем частота этой патологии в последнее время прогрессивно возрастает [6, 8].

Современные исследования свидетельствуют о том, что использование терапии клетками с высоким пролиферативным потенциалом (ство-

ловые, прогениторные) может помочь в сохранении и восстановлении функции поврежденных органов [3, 10, 13].

Исходя из этого, мы предприняли исследование на крысах, посвященное изучению влияния введения клеток, выделенных из плодов человека 16–18 нед гестации, на функциональное состояние поврежденных органов в двух экспериментальных моделях – модели хронического пиелонефрита с исходом в ХПН и модели абдоминальной формы крипторхизма, приводящего к выраженному нарушению сперматогенеза.

Клеточный материал был предоставлен сотрудниками ФГБУ «Научный центр акушерства, гинекологии и перинатологии им. В.И. Кулакова» (г. Москва), за что мы выражаем им искреннюю благодарность.

МАТЕРИАЛ И МЕТОДЫ

Опыты проведены на 38 белых беспородных крысах обоего пола массой 260–300 г.

Моделирование хронического пиелонефрита у 20 крыс осуществляли с учетом того, что для хронизации воспалительного процесса в почках необходимо помимо наличия инфекционного агента стойкое нарушение уродинамики верхних мочевых путей [1]. Это состояние вызывали скелетизацией обоих мочеточников, приводящей за счет склерозирования периутетеральной области и частичного нарушения кровоснабжения и иннервации мочеточника к ухудшению пассажа мочи. Через 2 нед после операции внутрипузырно через кубитальный катетер, проведенный по уретре, вводили культуру кишечной палочки в титре 10^8 КОЕ/мл в объеме, превышающем емкость мочевого пузыря (обычно 0,8–1,0 мл). При этом, как правило, происходил заброс инфекционного агента в почку (пузырно-лоханочный рефлюкс). С интервалом в 2 нед внутрипузырное введение культуры кишечной палочки повторяли, контролируя изменения в анализе мочи и биохимические показатели крови, характеризующие азотовыделительную функцию почек (концентрация мочевины и креатинина). Обычно после 2–3 введений выявляли стойкие изменения воспалительного характера в моче (щелочная реакция, протеинурия, лейкоцитурия, бактериурия), а в крови отмечалось увеличение концентрации мочевины и креатинина выше исходных значений. Если эти изменения сохранялись в течение 2 нед, животных отбирали для последующих экспериментов.

Под эфирным наркозом вскрывали брюшную полость. Левую и правую почку последовательно выводили в рану, пережимали сосудистую ножку микрохирургическим сосудистым зажимом и пункционно инсулиновым шприцом вводили в область среднего сегмента почки 1 млн фетальных костномозговых мезенхимальных стволовых клеток (КМ-МСК) плодов человека в 0,1 мл физраствора (10 крыс) или 0,1 мл физраствора (контроль, 10 крыс). Область инъекции прижимали марлевым шариком и после полного гемостаза снимали зажим с сосудистой ножки. Почки возвращали на место, лапаротомную рану ушивали двухрядным непрерывным швом нитью «Викрил» 2/0.

Распределение введенных клеток в почке изучали методом конфокальной микроскопии срезов удаленной почки через 1 и 7 дней после введения КМ-МСК, меченных флуоресцентным зондом Calcein [4].

Каждые 2 нед крыс высаживали в обменные клетки для сбора мочи. Кровь для биохимического анализа брали в эти же сроки из хвостовой вены. Общий анализ мочи выполняли по общепринятой методике. Биохимический анализ крови и мочи, а также определение в крови иммуноглобулинов и факторов комплемента проводили на автоматическом анализаторе ADVIA 1200 (Bayer, США).

Через 2–3 мес почки удаляли и исследовали в них выраженность цитотоксических метаболических изменений, вызванных хроническим воспалением, в частности, свободнорадикального окисления, путем определения скорости генерации активных форм кислорода (методом лазерной конфокальной микроскопии с обработкой срезов почки флуоресцентным красителем дихлорфлуоресцеином) [4], а также тканевой концентрации малонового диальдегида (МДА), нитратов и нитритов и фактора некроза опухолей α [5].

Моделирование абдоминальной формы крипторхизма. Под эфирным наркозом у 18 крысцамцов вскрывали брюшную полость по средней линии. Надавливанием на мошонку выводили яички в брюшную полость. У крыс это действие осуществляется легко в связи с широким паховым каналом. Викриловой нитью 5/0 подшивали яички к внутренней поверхности мышц брюшной стенки и ушивали послойно лапаротомную рану. Через 3 нед выполняли повторную лапаротомию, при которой удаляли фиксирующие яички лигатуры и низводили яички в мошонку. Перед низведением пункционно под белочную оболочку инсулиновым шприцом вводили суспензию КМ-МСК или культивированных клеток яичка (КФЯ) плодов человека по 1 млн клеток в 0,1 мл физ. раствора. В контрольной серии вводили 0,1 мл физраствора. За животными наблюдали в течение 3,5 мес, определяя концентрацию тестостерона в крови иммунофлуоресцентным методом на аппарате Access 2 (Beckman Coulter, США), а также проводя гистологическое исследование удаленных яичек общепринятым методом

с окраской срезов гематоксилином и эозином. Через 21, 72 и 108 дней определяли восстановление фертильности подопытных самцов, помещая их с самками и регистрируя наступление беременности и рождение крысят.

Фетальные стволовые клетки костного мозга и яичек получали из аутопсийного материала нежизнеспособных плодов человека, полученных от женщин, искусственно прерывающих беременность. Методика культивирования и подготовки к пересадке описана Р.А. Мусиной и соавт. [2].

Статистическую обработку цифрового материала проводили с помощью компьютерных программ Excel-2007 и Statistica 8.0 с использованием непараметрических критериев для малых выборок. Сравнение результатов в исследуемых группах проводили по их средним значениям и ошибке среднего ($M \pm m$). Достоверность различий оценивали по критерию Стьюдента при $p < 0{,}05$.

РЕЗУЛЬТАТЫ

Клеточная терапия при хроническом пиелонефрите с исходом в ХПН

Предпосылками использования КМ-МСК для терапии хронического пиелонефрита и ХПН послужили данные литературы о благоприятном действии этих клеток при хронических воспалительных процессах за счет секреции ими комплекса цитокинов с противовоспалительным и антиапоптотическим действием, а также их способности ингибировать аутоиммунный компонент хронического воспаления за счет иммунодепрессиного действия [7, 9, 11, 12].

За время наблюдения (3 мес) в контрольной серии погибли 2 из 8 крыс от прогрессирования ХПН (летальность 25%), тогда как в опытной серии все 10 крыс выжили.

Динамическая оценка показателей активности воспалительного процесса в почках после инъекции КМ-МСК по данным общего анализа мочи выявила транзиторное уменьшение лейкоцитурии (через 2 нед после введения клеток) с последующим возвращением этого показателя к исходным значениям, стойкое уменьшение протеинурии и смену щелочной реакции мочи на кислую при незначительном изменении степени бактериурии. В то же время показатели функционального состояния почек достоверно улучшались. Динамика концентрации креатинина и мочевины крови в обеих группах в течение 1-го мес была практически одинаковой – наблюдалось снижение их уровня до значений, близких к таковым у интактных животных ((56 ± 2) мкмоль/л для креатинина и (6,4 ± 0,2) ммоль/л для мочевины), но позднее в контроле уровни креатинина и мочевины крови начинали повышаться, особенно к двухмесячному сроку, а у крыс с терапией КМ-МСК они оставались близкими к норме (табл. 1). Клиренс креатинина у животных контрольной группы после 1 мес наблюдения прогрессивно снижался, достигая всего 34,2% от нормальных значений ((3,5 ± 0,2) мл/мин/100 г у интактных крыс), тогда как у леченых крыс оставался на прежнем уровне, составляя 57,1% от нормы. Канальцевая реабсорбция электролитов (натрия и кальция) у контрольных животных с ХПН оставалась стойко сниженной, тогда как у крыс с терапией КМ-МСК через 1,5–2 мес происходила нормализация этих показателей.

Таблица 1

Динамика показателей функции почек у крыс с ХПН без и на фоне клеточной терапии КМ-МСК ($M \pm m$)

Показатель	Исход		1 мес		1,5 мес		2 мес	
	Контроль	КМ-МСК	Контроль	КМ-МСК	Контроль	КМ-МСК	Контроль	КМ-МСК
Креатинин крови, мкмоль/л	78 ± 3	76 ± 2	61 ± 2	63 ± 2	64 ± 2	58 ± 1*	72 ± 2	66 ± 1*
Мочевина крови, ммоль/л	9,8 ± 0,4	9,0 ± 0,4	7,4 ± 0,3	7,0 ± 0,2	9,0 ± 0,3	6,8 ± 0,2**	9,8 ± 0,3	7,5 ± 0,3**
Клиренс креатинина, мл/мин/100 г	1,8 ± 0,2	1,7 ± 0,3	1,9 ± 0,2	2,1 ± 0,1	1,9 ± 0,1	2,9 ± 0,2**	1,2 ± 0,1	2,0 ± 0,2**
Реабсорбция натрия, %	99,46 ± ± 0,06	99,58 ± ± 0,05	99,72 ± ± 0,05	99,87 ± ± 0,05	99,63 ± ± 0,04	99,81 ± ± 0,05*	99,71 ± ± 0,04	99,92 ± ± 0,04*
Реабсорбция кальция, %	94,8 ± ± 0,6	95,9 ± ± 0,5	97,8 ± ± 0,4	98,0 ± ± 0,5	97,1 ± ± 0,3	98,5 ± ± 0,4*	96,2 ± ± 0,4	98,9 ± ± 0,3**

* $p < 0{,}05$.
** $p < 0{,}01$ по сравнению со значениями группы контроля.

Таким образом, введение фетальных стволовых/прогениторных мезенхимных клеток костного мозга в почки, пораженные хроническим пиелонефритом, способствует достоверному улучшению функционального состояния этих органов, преимущественно за счет сохранения функции эпителия почечных канальцев. При этом клеточная терапия, по всей видимости, напрямую не действует на микробный агент, вызвавший воспаление, поскольку ее влияние на признаки активности воспалительного процесса оказалось минимальным.

Для выяснения механизма терапевтического действия КМ-МСК на функцию поврежденных патологическим процессом почек мы изучили характер их распространения в почечной паренхиме, а также влияние на активность продукции радикалов кислорода, неизбежно связанных с хроническим воспалительным процессом, и выраженность связанных с ними проявлений оксидативного повреждения клеточных структур.

Для уточнения характера распространения инъецированных КМ-МСК в почке использовали клетки, меченные флуоресцентным красителем Calcein AM, с последующим изучением срезов органа методом лазерной конфокальной микроскопии. Оказалось, что введенные меченые клетки мигрируют от места инъекции по интерстициальной ткани между почечными канальцами на значительное расстояние (рис. 1, *а*). Через 7 сут меченые клетки в меньшем количестве по-прежнему выявляются преимущественно в интерстиции почки и лишь в единичных случаях обнаруживаются в канальцах (рис. 1, *б*). Это подтверждает точку зрения, что КМ-МСК улучшают функцию органов не за счет встраивания в поврежденные структуры и их замещения, а за счет паракринного влияния секретируемым комплексом цитокинов и факторов роста. Комплекс этих факторов может положительно влиять на выраженность воспалительного клеточного ответа в ткани пораженного органа и, соответственно, на выраженность повреждения функционально активной паренхимы органа.

Данное положение подтвердилось в дальнейших исследованиях при оценке степени активации продукции активных форм кислорода (АФК), являющихся сильными цитотоксическими агентами, в пиелонефритической почке при введении в нее КМ-МСК. Для выявления АФК мы инкубировали срезы свежеудаленной почки с флуоресцентным красителем дихлорфлуоресцеином, который при взаимодействии с радикалами кислорода дает флуоресценцию определенной длины волны, и исследовали интенсивность флуоресценции методом лазерной конфокальной микроскопии. Оказалось, что интенсивность флуоресценции, а следовательно, генерации АФК, в пиелонефритической почке значительно возрастала, тогда как в почках крыс, которым вводили КМ-МСК, это повышение было значительно меньшим (рис. 2).

В соответствии с подавлением продукции АФК под действием КМ-МСК тормозилось перекисное окисление мембранных липидов, что проявлялось уменьшением тканевой концентрации малонового диальдегида (МДА) (рис. 3, *а*), являющегося конечным продуктом этого процесса.

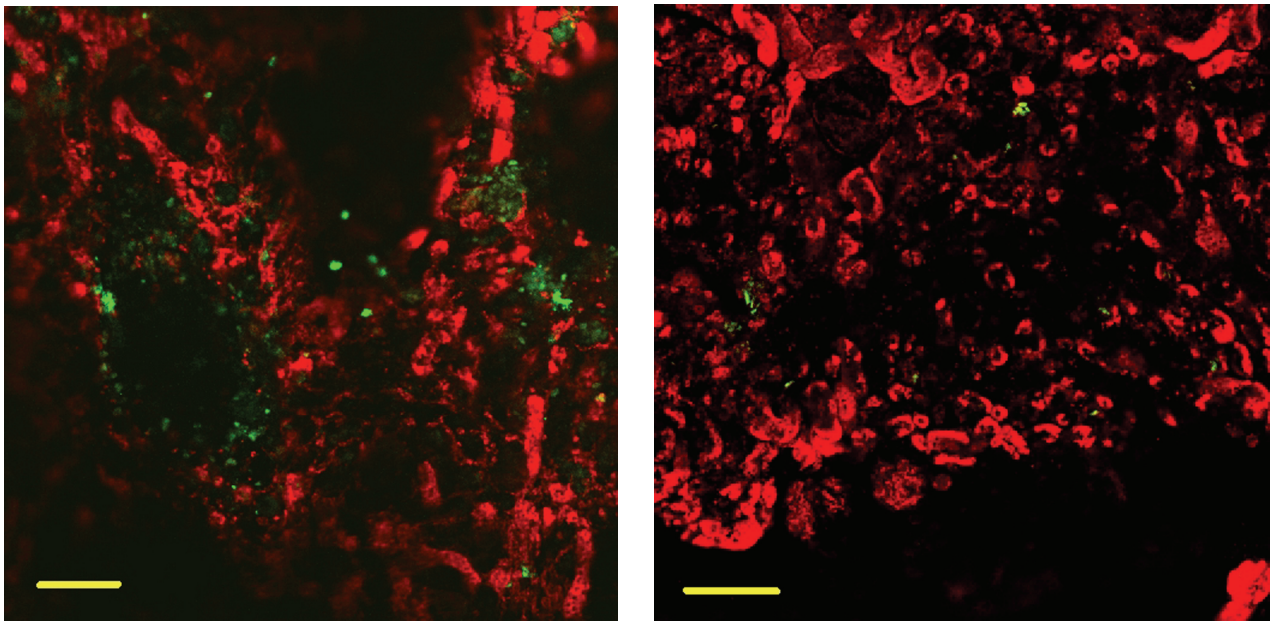

а *б*

Рис. 1. Распределение КМ-МСК, меченных флуоресцентным зондом Calcein (зеленая флуоресценция), в почке через 1 сут (*а*) и 7 сут (*б*) после введения. Лазерная конфокальная микроскопия. Ув. 100

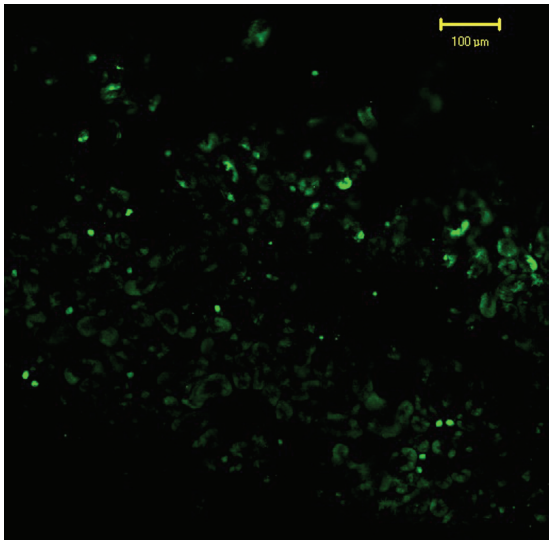

а

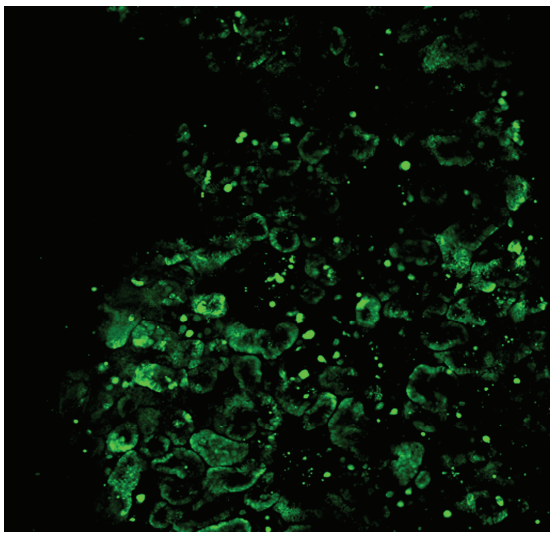

б

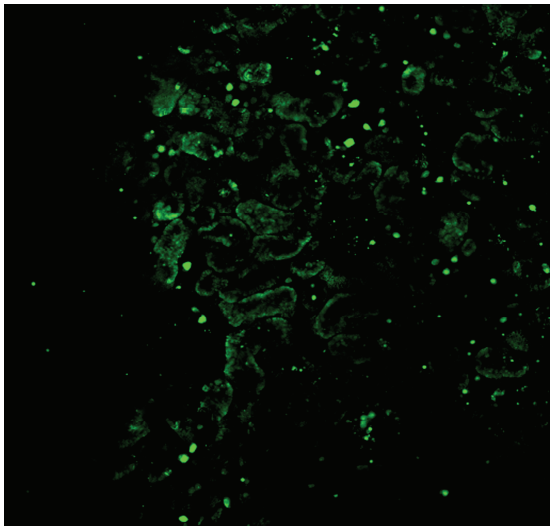

в

Рис. 2. Интенсивность флуоресценции дихлорфлуоресцеина в срезах интактной почки (*а*), почек с пиелонефритом без терапии (*б*) и на после введения КМ-МСК (*в*). Лазерная конфокальная микроскопия. Ув. 100

Кроме того, уменьшалась генерация оксида азота, который при взаимодействии с АФК образует цитотоксичный пероксинитрит. Маркером этого эффекта является уменьшение тканевой концентрации нитратов/нитритов, являющихся конечными метаболитами оксида азота, в почках после введения в них КМ-МСК (рис. 3, *б*).

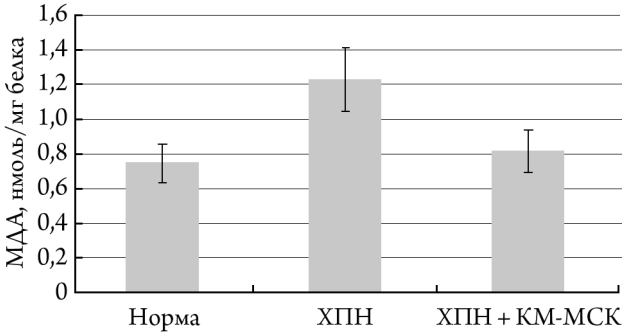

а

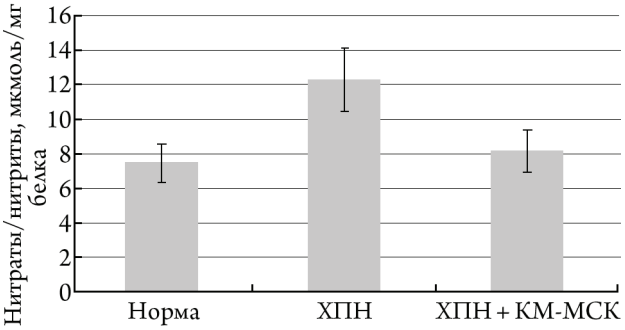

б

Рис. 3. Влияние КМ-МСК на концентрацию МДА (*а*) и нитратов/нитритов (*б*) в почке крыс с хроническим пиелонефритом и ХПН

Важным индикатором выраженности тканевой воспалительной реакции является продукция клетками провоспалительных цитокинов. Представителем этой группы биологически активных веществ является фактор некроза опухолей α. Проведенные исследования показали, что под действием КМ-МСК тканевая концентрация этого цитокина также уменьшалась (рис. 4).

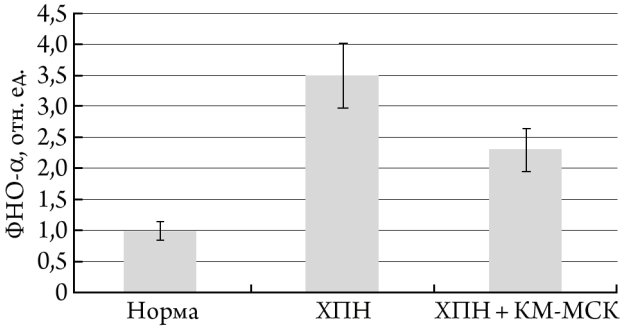

Рис. 4. Влияние КМ-МСК на концентрацию фактора некроза опухолей α в ткани почки крыс с хроническим пиелонефритом и ХПН

Таблица 2

Изменения показателей гуморального иммунитета у крыс с хроническим пиелонефритом и ХПН после введения КМ-МСК, г/л ($M \pm m$)

Показатель	Интактные крысы	Хронический пиелонефрит	Хронический пиелонефрит + КМ-МСК
IgA	0	0,10 ± 0,10	0
IgG	5,34 ± 0,54	3,99 ± 0,23*	6,18 ± 0,69
IgM	0,40 ± 0,03	0,43 ± 0,02	0,56 ± 0,40*
C_3	0,88 ± 0,06	0,62 ± 0,04*	0,81 ± 0,05
C_4	0,11 ± 0,10	0,11 ± 0,10	0,12 ± 0,10

* $p < 0,05$ по сравнению с контролем.

Для оценки влияния КМ-МСК на гуморальный иммунитет исследовали изменение концентрации иммуноглобулинов и фракций комплемента. Оказалось, что терапия КМ-МСК приводит к восстановлению сниженной при пиелонефрите концентрации IgG и увеличению концентрации IgM, а также нормализует сниженный уровень 3-й фракции комплемента (табл. 2). Эти результаты свидетельствуют об активации антимикробной защиты организма.

Таким образом, клеточная терапия хронического пиелонефрита фетальными КМ-МСК, оказывая лишь транзиторное уменьшение признаков активности воспалительного процесса в анализах мочи, стойко улучшает показатели функции почек за счет подавления тканевой воспалительной реакции, индуцируемой оксидантным и нитрозативным стрессом, вызванным АФК и оксида азота. При этом за счет иммуномодулирующих свойств КМ-МСК происходит нормализация нарушенных параметров гуморального иммунитета. Этот комплекс воздействий предохраняет функционально активные клетки от прогрессирующего повреждения и гибели, а также, по всей видимости, создает условия для реализации адаптивных и регенерационных процессов в органе, что способствует улучшению ранее нарушенных функциональных показателей.

Эффективность клеточной терапии при нарушении сперматогенеза, вызванного крипторхизмом

Предпосылками к использованию КМ-МСК служили данные об их высокой пластичности и способности трансформироваться в клетки не только мезенхимного происхождения, но и эпителиального ряда под воздействием определенных стимулов, а КФЯ были использованы как клетки-предшественники всего комплекса тестикулярных клеток с высоким пролиферативным потенциалом и способностью стимулировать регенеративные процессы в структурах поврежденного органа.

При гистологическом исследовании ткани яичек крыс контрольной серии при низведении их в мошонку выявлялось выраженное повреждение семенных канальцев с уменьшением слоев клеток герминативного эпителия, полным запустеванием отдельных канальцев и отсутствием зрелых сперматозоидов в просвете канальцев. Через 1 мес после низведения отмечалась лишь незначительная положительная динамика. У крыс, которым при низведении яичек под белочную оболочку вводили КМ-МСК или КФЯ, через 1 мес наблюдалось восстановление сперматогенеза. В большинстве канальцев восстанавливалось число клеточных слоев, запустевшие канальцы встречались лишь в единичных случаях. В опытах с КФЯ в просвете отдельных канальцев появлялись зрелые сперматозоиды.

Определение уровня тестостерона в крови после 3 нед пребывания яичек в брюшной полости выявило статистически значимое его снижение по сравнению с нормой ((2,7 ± 0,4) и (4,5 ± 0,5) нг/мл соответственно, $p < 0,05$). Через 1 мес после низведения уровень гормона в контрольной серии повысился незначительно ((3,2 ± 0,3) нг/мл), тогда как в обеих опытных группах он полностью нормализовался (до (4,8 ± 0,3) нг/мл в опытах с КМ-МСК и до (5,2 ± 0,6) нг/мл в опытах с КФЯ ($p < 0,05$ по сравнению с контролем)).

Для определения степени восстановления фертильности самцов после ликвидации крипторхизма их помещали в клетку с самками (1 самец на 3 самки) и контролировали развитие беременности самок и получение потомства. В контрольной серии ни у одного из самцов фертильность не восстановилась при сроках наблюдения до 3,5 мес. В опытах с КМ-МСК, несмотря на выявленную регенерацию сперматогенного эпителия и восстановление крипторхированным яичком секреции тестостерона, фертильность самцов не восстановилась. Ни в одном случае не удалось получить потомства. В опытах с КФЯ было зарегистрировано развитие беременностей самок и рождение детенышей (табл. 3). При этом степень фертильности возрастала по мере увеличения сроков наблюдения.

Таблица 3

Восстановление фертильности самцов крыс после ликвидации крипторхизма и клеточной терапии

Группа	Беременные самки, %			Фертильные самцы, %			Количество крысят в помете		
	21 день	72 дня	108 дней	21 день	72 дня	108 дней	21 день	72 дня	108 дней
Контроль	0	0	0	0	0	0	0	0	0
КМ-МСК	0	0	0	0	0	0	0	0	0
КФЯ	0	55,6	88,9	0	66,6	100,0	0	4,6	7,4

Если через 72 дня фертильными оказались 66,6% самцов, то через 108 дней – все подопытные животные. Через 72 дня их оплодотворяющая способность оставалась все же сниженной (забеременели только 5 из 9 самок, а в помете было только по 3–6 крысят), но через 108 дней наблюдения оплодотворяющая способность приблизилась к норме (забеременели 8 из 9 самок, а в помете было 6–12 детенышей, при нормальных показателях 12–16 крысят).

ЗАКЛЮЧЕНИЕ

Таким образом, клеточная терапия с использованием фетальных мультипотентных мезенхимных клеток костного мозга и прогениторных тестикулярных клеток способствует стимуляции регенерации сперматогенного эпителия и нормализации нарушенной секреции тестостерона в крипторхированном яичке после его низведения в мошонку. Однако при этом лишь при трансплантации КФЯ удалось достичь восстановления фертильности самцов. Вероятно, это связано с большей органоспецифичностью КФЯ и более оптимальным комплексом секретируемых ими биологически активных веществ, обеспечивающих не только регенерацию сперматогенного эпителия, но и созревание сперматозоидов, что способствует восстановлению их оплодотворяющей активности.

Представленные результаты свидетельствуют о перспективности дальнейших исследований использования клеточной терапии для лечения хронических заболеваний.

ЛИТЕРАТУРА

1. Кирпатовский В.И., Мудрая И.С., Кудрявцев Ю.В. и др. Спонтанное развитие хронического пиелонефрита у животных с экспериментально вызванным нарушением уродинамики верхних мочевых путей // Экспериментальная урология и нефрология. Общие проблемы патологии. – М., 1996. – С. 11–17.
2. Мусина Р.А., Бекчанова Е.С., Сухих Г.Т. Сравнительная характеристика мезенхимальных стволовых клеток, полученных из разных тканей человека // Клеточные технологии в биологии и медицине. – 2005. – № 2. – С. 89–94.
3. Онищенко Н.А., Крашенинников М.Е. Клеточная трансплантация – перспективное направление регенерационной медицины // Биологические резервы клеток костного мозга и коррекция органных дисфункций / под ред. В.И. Шумакова и Н.А. Онищенко. – М., 2009. – С. 49–76.
4. Плотников Е.Ю. Участие митоходрий в окислительном и нитрозативном стрессе при ишемии/реперфузии почки: автореф. дис. … канд. биол. наук. – М., 2004. – 22 с.
5. Пулькова Н.В. Механизмы защитного действия мезенхимальных мультипотентных стромальных клеток при экспериментальном остром пиелонефрите: автореф. дис. … канд. биол. наук. – М., 2013. – 26 с.
6. Fawzy F., Hussein A., Eid M.M., El Kashash A.M., Salem H.K. Cryptorchidism and Fertility // Clin. Med. Insights Reprod. Health. – 2015. – Vol. 22, № 9. – P. 39–43. doi: 10.4137/CMRH.S25056.
7. Ghannam S., Bouffi C., Djouad F. et al. Immunosuppression by mesenchymal stem cells: mechanism and clinical application // Stem Cell Res. Ther. – 2010. – Vol. 15, № 1. – P. 2–5.
8. Kumar N, Singh A.K. Trends of male factor infertility, an important cause of infertility: A review // J. Hum. Reprod. Sci. – 2015. – Vol. 8, № 4. – P. 191–196. doi: 10.4103/0974-1208.170370.
9. Newman R.E., Yoo D., LeRoux M.A., Danilkovitch-Miagkova A. Treatment of inflammatory diseases with mesenchymal stem cells // Inflam. Allergy Drug Targets. – 2009. – Vol. 8, № 2. – P. 110–123.
10. Shi Y., Hu G., Su J. et al. Mesenchymal stem cells: a new strategy for immunosuppression and tissue repair // Cell Res. – 2010. – Vol. 20, № 5. – P. 510–518.
11. Siegel G., Schaffer R., Dazzi F. The immunosuppressive properties of mesenchymal stem cells // Transplantation. – 2009. – Vol. 87, № 9, suppl. – P. S45–S49.
12. Tyndal A., Gratwohi A. Adult stem cell transplantation in autoimmune disease // Curr. Opin. Hematol. – 2009. – Vol. 16, № 4. – P. 285–291.

13. Watani H., Imai E. KIidney repair using stem cells: myth or reality as a therapeutic option? // Nephrol. – 2010. – Vol. 23, № 2. – P. 143–146.

REFERENCES

1. Kirpatovsky V.I., Mudraya I.S., Kudryavtsev Yu.V. et al. Spontammoe razvitie chronicheskogo pyelonephrita u zhivotnih s eksperimentalno vizvannym narusheniyem urodynamiki verhnih mochevih putey [Spontaneous development of chronic pyelonephritis in animals with experimentally induced infringement of urodynamics of the upper urinary tract]. *Eksperimentalnaya urologiya i nefrologiya. Obshie problemi patologii* – Experimental Urology and Nephrology. Common disease problems. Moscow, 1996, pp. 11–17 (in Russian).
2. Musina R.A., Bekchanova Ye.S., Sukhikh G.T. Sravnitel'naya harakteristika mezenhimal'nyh stvolovyh kletok, poluchennyh iz raznyh tkaney cheloveka [Comparative characteristics of mesenchymal stem cells derived from different human tissues]. *Kletochnie tehnologii v boilogii i meditsine* – Cell Technologies in Biology and Medicine, 2005, no. 2, pp. 89–94 (in Russian).
3. Onischenko N.A., Krasheninnikov M.Ye. Kletochnaya transplantatsiya – perspektivnoe napravlenie regeneratsionnoy meditsini [Cell transplantation – promising direction of regenerative medicine]. In: Biologicheskie reserve kletok kostnogo mozga i korrektsiya organnih disfunktsiy – Biological reserves of bone marrow cells and correction of organ dysfunction. Ed. by V.I. Shumakov and N.A. Onischenko. Moscow, 2009. Pp. 49–76 (in Russian).
4. Plotnikov Ye.Yu. Uchastie mitohondrij v okislitelnom I nitrozativnom stresse pri ishemii/reperfuzii pochki. Avtoref. dis. kand. med. nauk [The mitochondria participation in oxidative and nitrosative stress in ischemia / reperfusion of kidney. Author. Dis. Cand. biol. Sci.]. Moscow, 2004. 22 p. (in Russian).
5. Pulkova N.V. Mehanizmy zaschitnogo deystviya mezenhimalnyh multipotentnyh stromalnyh kletok pri eksperimentalnom ostrom pielonefrite. Avtoref. dis. kand. med. nauk [The mechanisms of the protective effect of mesenchymal multipotent stromal cells in experimental acute pyelonephritis. Author. Dis. Cand. biol. Sci.]. Moscow, 2013. 26 p. (in Russian).
6. Fawzy F., Hussein A., Eid M.M., El Kashash A.M., Salem H.K. Cryptorchidism and Fertility. Clin. Med. Insights Reprod. Health., 2015, vol. 22, no. 9, pp. 39–43. doi: 10.4137/CMRH.S25056.
7. Ghannam S., Bouffi C., Djouad F. et al. Immunosuppression by mesenchymal stem cells: mechanism and clinical application. Stem Cell Res. Ther., 2010, vol. 15, no. 1, pp. 2–5.
8. Watani H., Imai E. KIidney repair using stem cells: myth or reality as a therapeutic option? Nephrol, 2010, vol. 23, no. 2, pp. 143–146.
9. Kumar N, Singh A.K. Trends of male factor infertility, an important cause of infertility: A review of literature. J. Hum. Reprod. Sci., 2015, vol. 8, no. 4, pp. 191–196. doi: 10.4103/0974-1208.170370.
10. Newman R.E., Yoo D., LeRoux M.A., Danilkovitch-Miagkova A. Treatment of inflammatory diseases with mesenchymal stem cells. Inflam. Allergy Drug Targets, 2009, vol. 8, no. 2, pp. 110–123.
11. Shi Y., Hu G., Su J. et al. Mesenchymal stem cells: a new strategy for immunosuppression and tissue repair. Cell Res., 2010, vol. 20, no. 5, pp. 510–518.
12. Siegel G., Schaffer R., Dazzi F. The immunosuppressive properties of mesenchymal stem cells. Transplantation, 2009, vol. 87, no. 9, suppl, pp. S45–S49.
13. Tyndal A., Gratwohi A. Adult stem cell transplantation in autoimmune disease. Curr. Opin. Hematol., 2009, vol. 16, no. 4, pp. 285–291.

Поступила в редакцию 10.10.2015
Утверждена к печати 02.02.2016

Авторы:
Кирпатовский Владимир Игоревич – д-р мед. наук, профессор, отдел экспериментального моделирования урологических заболеваний НИИ урологии и интервенционной радиологии им. Н.А. Лопаткина – филиал ФГБУ «Национальный медицинский исследовательский радиологический центр» Минздрава России, (г. Москва).

Контакты:
Кирпатовский Владимир Игоревич
тел.: 8-916-488-1413
e-mail: vladkirp@yandex.ru

А.В. Черных[1], Ю.В. Малеев[1, 2], А.Н. Шевцов[1, 2], А.Ю. Пульвер[2], Б.Е. Лейбович[3]

ПРИМЕНЕНИЕ ВНЕКЛЕТОЧНЫХ КРИОПРОТЕКТОРОВ ДЛЯ ПОЛУЧЕНИЯ ОРГАННЫХ МАТРИКСОВ

A.V. Chernykh, Yu.V. Maleev, A.N. Shevtsov, A.Yu. Pulver, B.Ye. Leybovich

APPLICATION OF EXTRACELLULAR CRYOPROTECTANTS FOR OBTAINING ORGAN MATRIX

[1] *ГБОУ ВПО «Воронежский государственный медицинский университет им. Н.Н. Бурденко», г. Воронеж*
[2] *ООО «Институт биологии старения», г. Воронеж*
[3] *НУЗ «Дорожная областная клиническая больница на станции "Воронеж-1"», г. Воронеж*

Цель исследования – оценить влияние внеклеточных криопротекторов на микроструктуру и состав внеклеточного матрикса (ВКМ) при перфузионной децеллюляризации целых органов. Эксперимент выполнен на 34 крысах-самцах. Установлено, что перед выполнением перфузионной децеллюляризации целесообразно подвергать орган циклу замораживания-оттаивания с предварительной перфузией 5%-м раствором трегалозы. Это способствует значительной презервации структур ВКМ при сохранении удовлетворительного качества децеллюляризации. Предложенная методика по ряду оцениваемых параметров является более эффективной, чем известные аналоги.

Ключевые слова: *тканевая инженерия, печень, внеклеточный матрикс, децеллюляризация, замораживание, криопротекторы.*

Purpose: to Assess the impact of extracellular cryoprotectants on the microstructure and composition of the extracellular matrix (ECM) in the perfusion decellularization of whole organs. The experiment was performed on 34 male rats. Prior to performing the perfusion decellularization is advisable expose the sample freeze-thaw cycles with pre-perfusion solution 5% trehalose. It promotes preserve the structure of the matrix at a satisfactory decellularization. The proposed method on a number of estimated is more efficient than conventional analogs.

Key words: *tissue engineering, liver, extracellular matrix, decellularization, freezing, cryoprotective agents.*

УДК 57.054:57.043:57.085.23
doi 10.17223/1814147/56/10

ВВЕДЕНИЕ

Дефицит донорских органов остается основной проблемой в клинической трансплантологии. Кроме того, не до конца решен вопрос иммуносовместимости органов донора с организмом реципиента. Одним из перспективных направлений решения указанных проблем является выращивание иммуносовместимых донорских органов посредством культивирования собственных стволовых клеток реципиента на каркасе внеклеточного матрикса (ВКМ) донорских органов [1, 2].

В тканевой инженерии ВКМ являются не только формообразующим фактором, но и контролируют функции клеток, стимулируют образование новых тканей [3]. При этом трехмерные каркасы должны быть биосовместимыми, биодеградируемыми, а также способными регулировать клеточную пролиферацию, морфогенез и дифференцировку клеток [4, 5].

Главным недостатком существующих методов получения ВКМ являются неблагоприятные воздействия на состав, биологическую активность и биомеханические свойства ВКМ. Дальнейшие перспективы развития данного направления нам видятся в разработке методик децеллюляризации целых органов, оказывающих минимальное воздействие на химический состав и объемную структуру ВКМ, а также минимизации побочных эффектов, вызванных замораживанием органокомплексов [6–8].

Цель исследования: оценить влияние внеклеточных криопротекторов на микроструктуру и состав внеклеточного матрикса при перфузионной децеллюляризации целых органов.

МАТЕРИАЛ И МЕТОДЫ

Эксперимент выполнен на 34 крысах-самцах линии Long-Evans, средней массой тела (300 ± ± 50) г. Все животные были разделены на три группы по 10 крыс в каждой. Четыре крысы оставлены в группе контроля.

Под общей анестезией в стерильных условиях выполняли канюлирование нижней полой и

воротной вен. Для предотвращения свертывания крови в сосудистую систему печени под постоянным давлением со скоростью 2 мл/мин нагнетался раствор гепарина (0,2 ЕД). Это значительно облегчало ход последующей децеллюляризации, обеспечивая ее равномерность.

Печень отделяли от фиксирующего ее связочного аппарата и выделяли вместе с иссеченным сухожильным центром диафрагмы. Перфузию печени выполняли с помощью специально разработанной системы, включающей роторный насос, обеспечивающий циркуляцию по замкнутой системе трубок. Печень помещали непосредственно в емкость с децеллюляризирующим раствором, который по заборной трубке с помощью роликового насоса через воздушную ловушку поступал в канюлю, введеную в воротную вену. Проходя сквозь сосудистое русло печени, перфузат естественным путем изливался обратно в емкость через просветы нижней полой вены и общей печеной артерии.

Стандартная схема перфузионной децеллюляризации включала в себя 24-часовую перфузию 1%-м раствором лаурилсульфата натрия (SDS, додецилсульфат натрия), приготовленным на основе фосфатного буфера с добавлением 0,02% ЭДТА, с частичной заменой раствора спустя 1, 8 и 16 ч. После окончания перфузии для очищения сосудистого русла органа от децеллюляризирующих агентов, литических ферментов и тканевого детрита, органокомплекс в течение 15 мин подвергался перфузии физиологическим раствором. В качестве контроля выполнена децеллюляризация двух органокомплексов по предложенной схеме без предварительного цикла замораживания-оттаивания органокомплекса, а также проведено иммуногистохимическое (ИГХ) исследование двух свежеизъятых печеней, не подвергавшихся обработке.

В первой серии экспериментов органокомплексы после изъятия из раны подвергались 30-минутной перфузии фосфатным буфером для поддержания нормального кислотно-щелочного баланса. Затем органокомплексы замораживались при температуре –20 °С. Спустя 24 ч после замораживания, органокомплекс подвергался размораживанию при температуре 37 °С на водяной бане. Во второй серии экспериментов перед замораживанием органокомплексы перфузировались в течение 30 мин 10%-м раствором глицерина (проникающего криопротектора) в фосфатном буфере.

Третья серия экспериментов отличалась тем, что перед заморозкой органокомплексы перфузировались в течение 30 мин 5%-м раствором трегалозы (непроникающего криопротектора) в фосфатном буфере.

Во всех сериях экспериментов после размораживания выполнялась децеллюляризация по вышеописанной схеме.

Субъективно результаты перфузии оценивались по специально разработанному протоколу, включающему следующие параметры: окраска органа, прозрачность ткани, степень видимости сосудистого русла, сохранность объемной структуры органа. Для объективной оценки полученных результатов выполнялось гистологическое исследование препаратов, предварительно окрашенных гематоксилином, эозином и по Ван-Гизону. Это позволяло оценить степень децеллюляризации и сохранность структуры элементов ВКМ. При этом учитывались наличие клеток в срезе, сохранность структуры сети матрикса, наличие его разрывов, внутритканевого отека. Для определения степени презервации функционально важных гликопротеидов ВКМ (фибронектин, эластин, ламинин) на заключительном этапе работы было выполнено ИГХ исследование.

При выполнении исследований и оформлении результатов работы были учтены «Правила проведения работ с использованием экспериментальных животных», утвержденные Приказом Минвуза СССР № 742 от 13.11.1984 г.

РЕЗУЛЬТАТЫ

При выполнении гистологического исследования препаратов крыс контрольной группы установлено, что на фоне межклеточного отека отмечались локусы удовлетворительно децеллюляризированной ткани, расположенной преимущественно у ворот печени, а также участки с клеточным детритом и отдельные островки с сохранившимися гепатоцитами. Для контроля ИГХ исследования взяты две свежеизъятые печени. Отмечены хорошая экспрессия элементов матрикса, целостность сети, отсутствие разрывов.

В первой серии экспериментов перед децеллюляризацией органокомплексы подвергались циклу замораживания-оттаивания без предварительной перфузии криопротекторами. При визуальном осмотре обнаружено, что объем печени снижен, объемная структура нарушена; на поверхности долей при микроскопии выявлены повреждения (разрывы капсулы и паренхимы). Ткань печени в области ворот прозрачная, белая, в толще видны сосуды, однако дистальнее разрывов ткань печени светло-коричневая, непрозрачная, сосуды не видны, что свидетельствует о низком качестве децеллюляризации (рис. 1).

Это подтверждено и результатами гистологического исследования. При микроскопии выявлены внеклеточный отек, наличие большого количества клеточного детрита и островки с гепатоцитами (рис. 2).

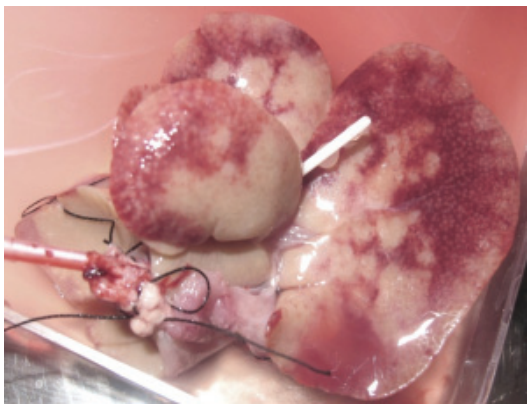

Рис. 1. Серия экспериментов № 1. Общий вид печени

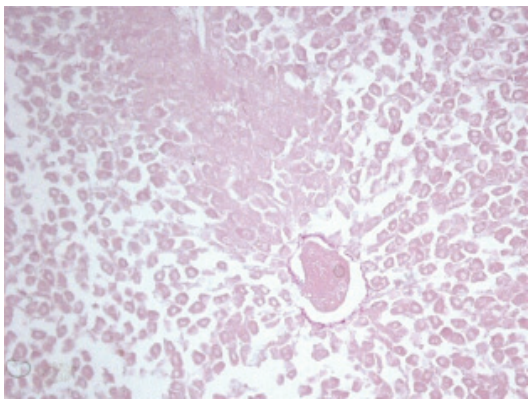

Рис. 2. Серия экспериментов № 1. Микрофотография. Окраска по Ван-Гизону. Ув. 20

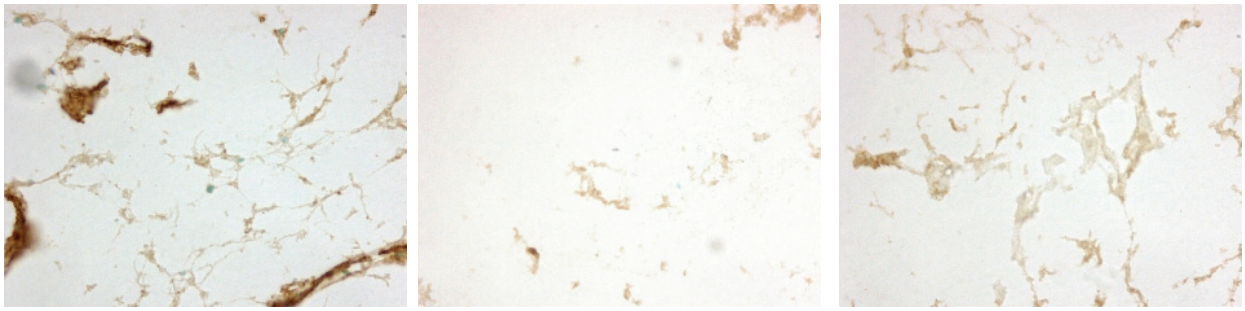

а *б* *в*

Рис. 3. Серия экспериментов № 1. ИГХ реакция: *а* – на эластин (ув. 40); *б* – эндостатин (ув. 40); *в* – фибронектин (ув. 40)

При выполнении ИГХ исследования срезов на уровне ворот печени элементы ВКМ сохранены, однако его структура нарушена: матрикс значительно разрежен, отмечаются разрывы, нарушена объемная структура, что объясняется наличием внеклеточного тканевого отека и отсутствием презервации матрикса перед замораживанием (рис. 3).

Во второй серии экспериментов органокомплекс перед замораживанием перфузировали 10%-м раствором глицерина. При визуальном осмотре: ткань без разрывов, светло-коричневая, не прозрачная, сосуды не контурируются, что свидетельствует о низкой степени децеллюляризации (рис. 4).

Рис. 4. Серия экспериментов № 2

При микроскопии срезов, сделанных на уровнях светло-коричневой и неизмененной ткани, на фоне интактных гепатоцитов присутствуют участки клеточного детрита, структура ВКМ сохранена, выражен межклеточный отек (рис. 5).

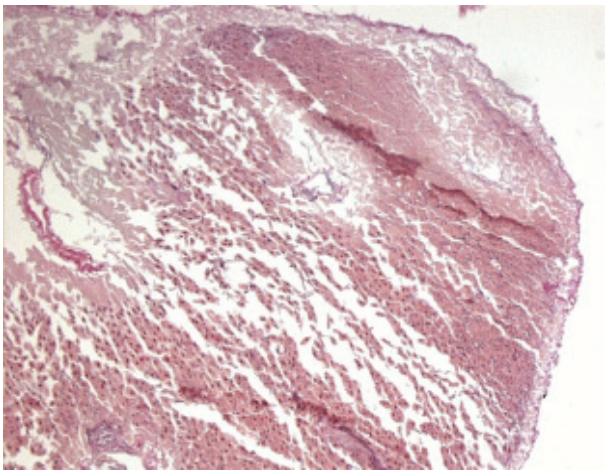

Рис. 5. Серия экспериментов № 2. Микрофотография. Окраска по Ван-Гизону. Ув. 10

При ИГХ исследовании выявлена сниженная экспрессия гликопротеидов (рис. 6). Вероятно, при децеллюляризации ВКМ был значительно поврежден.

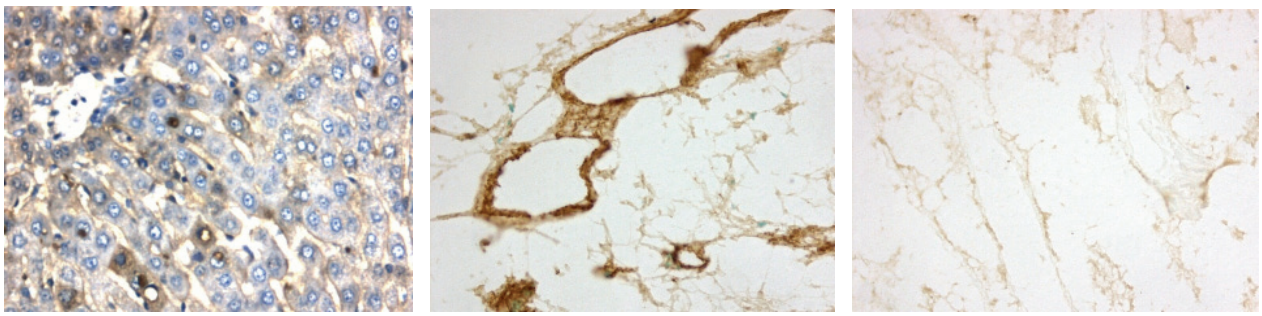

а *б* *в*

Рис. 6. Серия экспериментов № 2. ИГХ реакция: *а* – на фибронектин, гепатоциты окрашены гематоксилином (ув. 20); *б* – эластин (ув. 40); *в* – эндостатин (ув. 40)

В третьей серии экспериментов перед выполнением перфузии по стандартной схеме печень подвергалась циклу замораживания-оттаивания с предварительной перфузией 5%-м раствором трегалозы. Визуально ткань печени белая, прозрачная, однородная. В толще ткани контурируются сосуды. Объемная структура органа сохранена (рис. 7).



Рис. 7. Серия экспериментов № 3

При микроскопии срезов, выполненных на нескольких уровнях, установлено, что структура ВКМ сохранена, отмечаются единичные микроразрывы структуры матрикса. Отек не выражен (рис. 8). Обращает на себя внимание полное отсутствие гепатоцитов и тканевого детрита, что позволяет оценить степень децеллюляризации как хорошую.

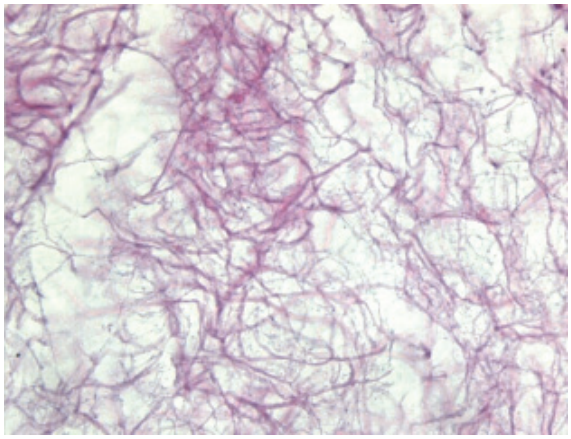

Рис. 8. Серия экспериментов № 3. Микрофотография. Окраска по Ван-Гизону. Ув. 63

Степень презервации гликопротеинов, образующих ВКМ, оценивали при помощи ИГХ реакции. При визуальном сравнении с контрольным образцом установлено, что фибронектин и эндостатин сохранились (рис. 9, *а*, *б*).

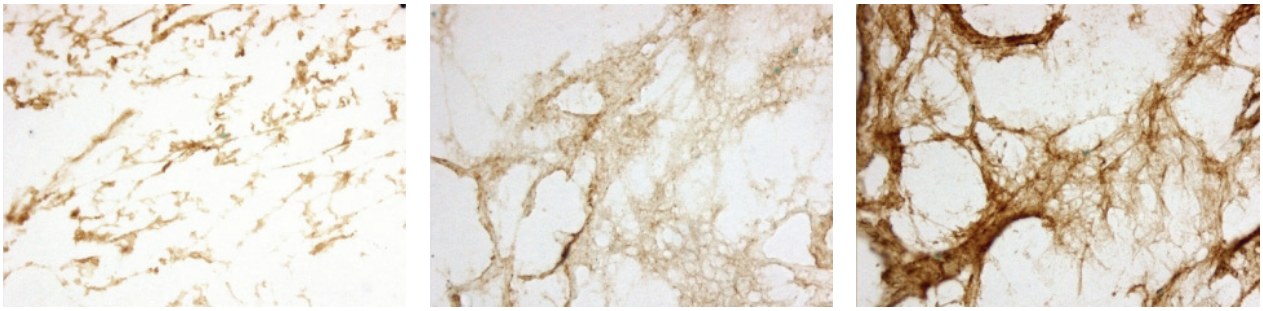

а *б* *в*

Рис. 9. Серия экспериментов № 3. ИГХ реакция: *а* – на фибронектин; *б* – эластин; *в* – эндостатин. Ув. 40

Эластин при ИГХ исследовании обнаружен в гораздо меньших количествах, чем в контрольном образце, однако нарушения трехмерной структуры образуемой им сети не выявлено (рис. 9, *в*).

ОБСУЖДЕНИЕ

На наш взгляд, факт наличия большого количества клеточного детрита и островков с гепатоцитами в образцах первой серии обусловлен тем, что децеллюляризирующий раствор не попадает на периферию долей печени из-за нарушения целостности сосудов в области повреждений ткани печени. Низкая степень децеллюляризации во второй серии эксперимента предположительно объясняется защитным действием глицерина на клетки образца на стадии замораживания; для компенсации этого может потребоваться пролонгирование перфузии децеллюляризирующим агентом. С целью подтверждения гипотезы, вне рамок эксперимента, перфузия была продолжена до 36 ч от начала опыта. Полученные результаты в целом повторяют результаты третьей серии эксперимента, что свидетельствует о положительном влиянии на результаты децеллюляризации предварительной перфузии органокомплекса любыми криопротекторами. Тем не менее, основываясь на результатах эксперимента, можно утверждать, что преддецеллюляризационная перфузия раствором непроникающего криопротектора (трегалозы) увеличивает скорость децеллюляризации примерно в 1,5 раза по сравнению с методикой, в которой используется проникающий криопротектор (глицерин). Это объясняется различиями в механизмах действия внеклеточных (непроникающих) и внутриклеточных (проникающих) криопротекторов. Внутриклеточные криопротекторы, проникая сквозь клеточную мембрану, образуют водородные связи с молекулами воды, препятствуя как вне-, так и внутриклеточному формированию кристаллов льда. Внеклеточные криопротекторы действуют только в межклеточном пространстве, не предохраняя клетки от образования внутриклеточного льда, что обеспечивает более быструю децеллюляризацию.

ЗАКЛЮЧЕНИЕ

Разработана и применена на практике оценка результатов децеллюляризации, позволяющая определить качество получаемых в лабораторных условиях ВКМ каркасов. Установлено, что предварительная заморозка органокомплекса, перфузированного раствором криопротектора, положительно влияет на результаты децеллюляризации. При этом преддецеллюляризационная перфузия внеклеточными криопротекторами сокращает время последующей перфузии примерно в 1,5 раза. Предложен способ перфузионной децеллюляризации печени крыс, основанный на использовании в качестве действующего агента 1%-го раствора додецилсульфата натрия с предварительной заморозкой органа, перфузированного 5%-м раствором трегалозы. Предложенная методика по ряду оцениваемых параметров является более эффективной, чем известные аналоги, позволяя в короткие сроки получать качественные внеклеточные матричные каркасы с максимальной презервацией матричных гликопротеидов.

ЛИТЕРАТУРА

1. Griffith L.G., Naughton G. Tissue engineering – current challenges and expanding opportunities // Science. – 2002. – № 295. – P. 1009–1023.
2. Langer R. Perspectives and challenges in tissue engineering and regenerative medicine // Adv. Mater. – № 21. – 2009. – P. 3235–3241.
3. Badylak S.F., Freytes D.O., Gilbert T.W. Extracellular matrix as a biological scaffold material: Structure and function // Acta Biomater. – 2009. – № 5. – P. 1–13.
4. Giancotti F.G. Integrin signaling: specificity and control of cell survival and cell cycle progression // Curr. Opin. Cell. Biol. – 1997. № 9. – P. 691–700.
5. Giancotti F.G., Ruoslahti E. Integrin signaling // Science. 1999. – № 285. – P. 1028–1032.
6. Ott H.C. [et al.] Perfusion-decellularized matrix: using nature's platform to engineer a bioartificial heart // Nat. Med. – 2008. – № 14. – P. 213–234.
7. Ott H.C. [et al.] Regeneration and orthotopic transplantation of a bioartificial lung // Nat. Med. – 2008. – № 16. – P. 927–933.
8. Petersen T.H. [et al.] Tissue-engineered lungs for in vivo implantation // Science. – № 329. – P. 538–541.

REFERENCES

1. Griffith L.G., Naughton G. Tissue engineering – current challenges and expanding opportunities. *Science*, 2002, no. 295, pp. 1009–1023.
2. Langer R. Perspectives and challenges in tissue engineering and regenerative medicine. *Adv. Mater.*, 2009, no. 21, pp. 3235–3241.

3. Badylak S.F., Freytes D.O., Gilbert T.W. Extracellular matrix as a biological scaffold material: Structure and function. *Acta Biomater.,* 2009, no. 5, pp. 1–13.
4. Giancotti F.G. Integrin signaling: specificity and control of cell survival and cell cycle progression. *Curr. Opin. Cell. Biol.,* 1997, no. 9, pp. 691–700.
5. Giancotti F.G., Ruoslahti E. Integrin signaling. *Science,* 1999, no. 285, pp. 1028–1032.
6. Ott H.C. et al. Perfusion-decellularized matrix: using nature's platform to engineer a bioartificial heart. *Nat. Med.,* 2008, no. 14, pp. 213–234.
7. Ott H.C. et al. Regeneration and orthotopic transplantation of a bioartificial lung. *Nat. Med.,* 2008, no. 16, pp. 927–933.
8. Petersen T.H. et al. Tissue-engineered lungs for in vivo implantation. *Science,* no. 329, pp. 538–541.

Поступила в редакцию 08.02.2016
Утверждена к печати 02.02.2016

Авторы:
Черных Александр Васильевич – д-р мед. наук, профессор, зав. кафедрой оперативной хирургии с топографической анатомией ГБОУ ВПО «Воронежский государственный медицинский университет им. Н.Н. Бурденко» (г. Воронеж).
Малеев Юрий Валентинович – д-р мед. наук, доцент кафедры оперативной хирургии с топографической анатомией ГБОУ ВПО «Воронежский государственный медицинский университет им. Н.Н. Бурденко», врач-хирург ООО «Институт биологии старения» (г. Воронеж).
Шевцов Артём Николаевич – канд. мед. наук, ассистент кафедры оперативной хирургии с топографической анатомией ГБОУ ВПО «Воронежский государственный медицинский университет им. Н.Н. Бурденко», науч. сотрудник ООО «Институт биологии старения» (г. Воронеж).
Пульвер Александр Юрьевич – директор ООО «Институт биологии старения» (г. Воронеж).
Лейбович Борис Ефимович – зав. отделением патологической анатомии НУЗ «Дорожная областная клиническая больница на станции “Воронеж-1”» (г. Воронеж).

Контакты:
Шевцов Артём Николаевич
тел.: +7 (920) 456-20-51
e-mail: shan-87@yandex.ru

З.С. Ходжабагян, К.П. Пшениснов[1], Д.О. Абраамян[2], С.В. Винник[3]

ХИРУРГИЧЕСКАЯ ТАКТИКА ПРИ ТРАВМАХ ДИСТАЛЬНЫХ ФАЛАНГ ПАЛЬЦЕВ КИСТИ (обзор литературы)

Z.S. Khodzhabaghyan, K.P. Pshenisnov, D.O. Abraamyan, S.V. Vinnik

SURGICAL MANAGEMENT OF DISTAL PHALANGEAL INJURIES OF FINGERS (review)

[1] *Ярославский государственный медицинский университет, г. Ярославль, Россия*
[2] *Служба травматологии-ортопедии, МК Арабкир (г. Ереван, Армения)*
[3] *ГАУЗ ЯО КБ СМП им. Н.В. Соловьева, г. Ярославль, Россия*

Настоящий обзор основан на анализе отечественной и зарубежной литературы о хирургическом лечении повреждений дистальных фаланг пальцев кисти. Приведено описание имеющихся на настоящий момент классификаций повреждений кончиков пальцев, возможных ошибок, допускаемых в ходе лечения на разных уровнях оказания медицинской помощи. Особое внимание уделено современным методикам восстановления целостности кончиков пальцев кисти, оценке результатов лечения, наиболее часто встречаемым осложнениям и некоторым методам их устранения.

Ключевые слова: *дистальная фаланга, ноготь, травма кончика пальца, лоскуты, реплантация.*

This review is based on an analysis of literature on the surgical treatment of injuries of the distal phalanges of the fingers. The description of currently available several classifications of fingertip injuries and possible errors made during in the treatment at different levels of care are provided. Particular attention is paid to modern methods of restoring the integrity of the fingertips, assessing the treatment outcomes, the most common complications, and some methods for their elimination.

Key words: *distal phalanx, nail, fingertip injury, flaps, replantation.*

УДК 617.578-001-089.15
doi 10.17223/1814147/56/11

ВВЕДЕНИЕ

Травмы дистальных фаланг пальцев (ДФП) кисти встречаются довольно часто во всем мире [7, 33, 40, 125]. D. Ootes и соавт. указывали, что самым частым типом травмы в США, заставляющим людей обратиться за неотложной медицинской помощью, являлась рваная рана пальца (221 случай на 100 тыс. населения ежегодно); переломы пальцев – на третьем месте (68 случаев на 100 тыс. населения ежегодно) [116]. С этими данными коррелируют результаты исследований, проведенных в Великобритании, где частота переломов пальцев составляет 380 случаев на 100 тыс. населения [42].

Анализ показателей травматизма в России выявил, что 86,6% травматических повреждений костей были переломами конечностей, в том числе 38,2% – верхних [1]. Значительную распространенность травм в России А.Н. Коновалов (2008) связывал как с социально-экономическими изменениями в обществе, так и с сокращением целенаправленной работы по профилактике несчастных случаев, а также со снижением объема специальных научных исследований по этой проблеме [8].

Несмотря на то, что первое десятилетие XXI в. Всемирная организация здравоохранения провозгласила декадой по лечению костей и суставов, определяя профилактику и лечение травм конечностей как одну из 5 приоритетных проблем костно-мышечных заболеваний [95], до сих пор нет разработанного общепринятого протокола ведения больных с травмами ДФП, и мнения специалистов нередко диаметрально расходятся [33, 98, 103].

Недавний опрос кистевых хирургов разных стран показал, что существует большой разброс в выборе метода лечения при каждом конкретном типе отчленения ДФП [103]. Выяснилось, что среди специалистов со стажем работы менее 5 лет наиболее вероятное решение – формирование культи. Американские хирурги реже делают реплантацию отчлененных участков и, по сравнению с хирургами других стран, меньше используют закрытие дефектов лоскутами с одноименного пальца или на ножке [103]. Последний факт подтверждается в более ранней публикации J. Friedrich и соавт. (2011), которые показали, что в США в 2001, 2004 и 2007 гг. методом лечения большинства случаев травматических

отчленений пальцев кисти (73% – большого и 88% – остальных пальцев) служило формирование культи [56].

В своих исследованиях А.Л. Петрушин (2013) выявил множество ошибок при лечении пациентов с травматическими отчленениями сегментов кисти на амбулаторном этапе. Ключевыми ошибками были необоснованный отказ от первичной хирургической обработки раны и нерациональная хирургическая обработка (укорочение) культей пальцев. Одной из причин таких ошибок автор считает недостаточные знания амбулаторных хирургов [10]. На подобные ошибки, недостаточное знание анатомических и физиологических особенностей кисти медицинскими работниками, оказывающими неотложную помощь, указывают и западные коллеги [22, 33, 41, 91].

J. Dickson и соавт. (2009) спустя 17 лет повторили исследование N. Murphy и D. Olney (1992) и выявили ухудшение знаний анатомии кисти среди молодых врачей, работающих в центрах оказания неотложной медицинской помощи [41, 110].

K. Bickel и A. Dosanjh (2008) выразили мнение, что большие различия в литературе исходят от самих разновидностей травм кончиков пальцев кисти, где нужно учитывать множество факторов, зависящих как от природы травмы (ориентация, состояние тканей и кровообращения и т.д.), так и от пациента (возраст, доминантная рука, анамнез курения, сопутствующие заболевания и т.д.) [24]. Как и многие другие авторы, они также подчеркивали необходимость проведения дальнейших исследований по разработке стандартных методов лечения и оценки субъективных и объективных исходов лечения травм ДФП.

КЛАССИФИКАЦИЯ ТРАВМ ДФП

Существует множество классификаций повреждений ДФП, у каждой из которых есть как преимущества, так и недостатки.

Определенной популярностью пользуется классификация травм кончиков пальцев, предложенная S. Tamai (1982), который разделял эти травмы на две зоны (рис. 1) [142]. Зона I по Tamai соответствует области от кончика пальца до лунулы, а зона II – области от лунулы до дистального межфалангового сустава (ДМФС).

Довольно часто используется также классификация M. Allen (1980), который описывал специфическую локализацию отчленения на основе костной анатомии и анатомии ногтевого ложа, а также учитывал возможность наложения сосудистого анастомоза во время восстановительной операции (рис. 1) [13]. Учитывая многообразие повреждений у наблюдавшихся больных, В.Ф. Бландинский (1987) использовал аналогичную классификацию, дополнив ее вариантами отчленения с учетом направления плоскости и преимущественного расположения ранения на фаланге [3].

D. Evans и C. Bernadis (2000) предложили PNB (pulp-nail-bone) классификацию травм ДФП на основе отдельного учета повреждений покровных тканей, кости и ногтевого комплекса [51].

J. Tang и соавт. (2014) объединили классификации, обобщающие вопросы реконструкции, реплантации и повреждения сухожилия [143]. Зона со сгибателем разделена на три зоны: 1A, 1B и 1C. Дистальнее от места прикрепления сгибателя выделена зона 0, которая, в свою очередь, разделена на 0A (корень ногтя интактен) и 0B (охватывает корень ногтя). С учетом этого, а также принимая во внимание наклон линии повреждения, авторы предложили следующие варианты повреждения ДФП (рис. 2):

A – косое, без повреждения ногтя или кости;

B – косое, с повреждением ногтя, кости или сухожилия;

C – поперечное, с повреждением ногтя, кости или сухожилия;

D – косое (тыльное), с повреждением ногтя;

E – косое, с повреждением кости и сухожилия.

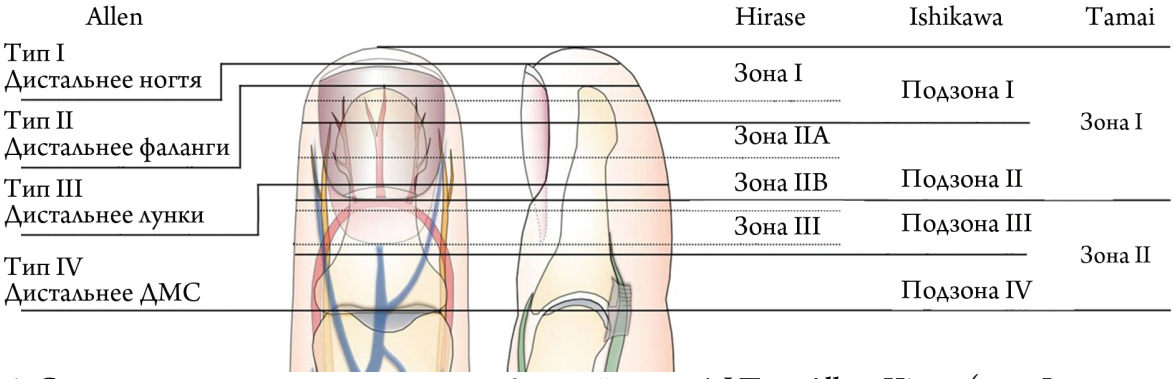

Рис. 1. Сравнительная характеристика классификаций травм ДФП по Allen, Hirase (зона I – дистальные ветви артерии; зона IIA – центральная ладонная артерия; зона IIB – дистальная пальцевая дуга; зона III – место прикрепления глубокого сгибателя пальца), Ishikawa (подзона I – на полпути между кончиком пальца и основанием ногтя; подзона II – основание ногтя; подзона III – на полпути между основанием ногтя и дистальным межфаланговым суставом (ДМС); подзона IV – ДМС) и Tamai (адаптировано из: Sebastin S., Chung K., 2011) [13, 67, 73, 130, 142]

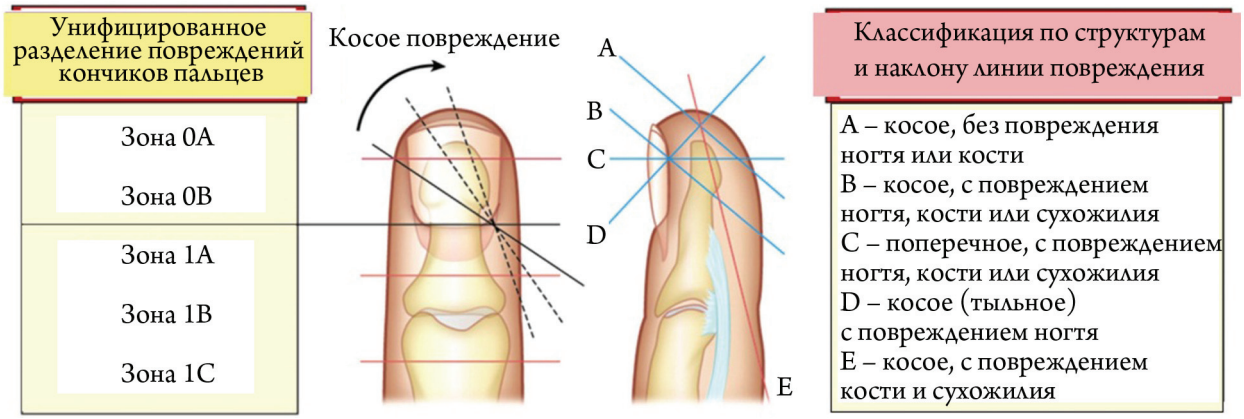

Рис. 2. Классификация повреждений ДФП по Tang (адаптировано из: Tang J. и соавт., 2014) [143]

Исходя из этого, например, диагноз «травма в зоне 0B-C» означает поперечное отчленение ДФП на уровне корня ногтя [143].

Группа отечественных исследователей под руководством К.П. Пшениснова (2010) разделяет покровные дефекты пальцев кисти на глубокие и поверхностные. Глубокие дефекты по анатомическому принципу делятся на дефекты дистальной, средней и проксимальной фаланг рук. Среди повреждений ДФП авторы выделяют торцовые, ладонные, боковые и тыльные. Торцовые дефекты делятся на четыре зоны: I зона – дефекты кончика пальца, исключая бугристость ДФП; II зона – дефекты кончика пальца, бугристости, исключая диафиз ДФП; III зона – дефекты кончика пальца, бугристости, диафиза, исключая основание ДФП; IV зона – дефекты на уровне ДМФС [4].

МЕТОДЫ ЛЕЧЕНИЯ ТРАВМ ДФП

Принято разделять подногтевые гематомы от повреждений ДФП (отрыв, резаные раны, переломы и т.д.) [125]. По данным разных авторов, повреждение ногтей составляет около 8% всех повреждений пальцев у взрослых и 5–6% – у детей [16, 45, 63]

При лечении повреждений ДФП, J. Tang и соавт. (2014) 50% цели уделяли внешнему виду и сохранению длины пальца (30% – внешнему виду мякоти и ногтевого комплекса и 20% – длине пальца), 40% – восстановлению чувствительности и только 10% – движению в ДМФС [143].

Описано множество методов лечения – от простых консервативных, до сложных – с применением микрохирургической техники [11, 36, 60, 70, 77, 87, 88, 98, 108, 144, 162]. Не всегда ясно, по какому принципу авторы отдают предпочтение той или иной методике. Многие утверждают, что нужен индивидуальный подход с учетом характеристики раны и факторов, связанных с пациентом [54, 126]. На Востоке немаловажную роль играют и конфуциальные представления о сохранения целостности тела [130, 143, 158].

Под консервативным лечением подразумеваются методы с применением повязок – от простых до специальных полуокклюзионных [101, 108]. Ряд авторов сообщили о преимуществах консервативных методов лечения по сравнению с хирургическими [38, 97]. Однако в 25–60% случаев наблюдались дистрофии ногтей [38, 71, 85, 121].

W. van den Berg и соавт. (2012) не рекомендовали консервативное лечение при повреждениях, соответствующих II, III, IV типам по классификации по Allen [153]. Основываясь на PNB классификации [51], G. Muneuchi и соавт. (2005) считали границей между консервативным и хирургическим лечением PNB 386, 666, 700 [109].

Ряд авторов считали, что при дефекте мягких тканей менее 1 см, при отсутствии сильной загрязненности, открытой кости или смешанного перелома ДФП, если пациент готов к лечению в течение 1–2 мес или же категорически отказывается от операции, то лечение влажными повязками и регенерация раны – вариант выбора, который может дать хорошие результаты [24, 98, 126, 143].

Для ускорения процессов регенерации и заживления ран было предложено использовать субатмосферное давление [20, 65, 76]. K. Hasagawa и соавт. (2013) разработали систему вакуума в виде пакета, что позволяет производить раннюю разработку пальца. При этом они подчеркивали, что особенно хорошие результаты регенерации ногтя получили при скальпированных ранах ДФП [65].

Несмотря на предложенные консервативные методики, которые можно применять даже в поликлинических условиях, эксперты все же рекомендуют направлять больных в специализированные отделения хирургии кисти [125, 134, 152].

Для закрытия дефектов ДФП возможно использование кожных аутотрансплантатов, однако

при этом необходимо наличие хорошо кровоснабжаемого ложа. Были предложены разные донорские зоны, скрытые от глаза, для улучшении косметических исходов лечения [136]. Однако применение кожных трансплантатов иногда не обосновано, так как лечение повязками нередко имеет лучший исход [33, 126].

Предпочтение какого-либо хирургического метода зависит от разных факторов. Важным тактическим моментом является условное разделение пальцев на функциональные зоны, с учетом иерархии разных чувствительных зон. Наиболее важной считается чувствительность на тех поверхностях пальцев, которые участвуют в тонком захвате. Это лучевые поверхности дистальных фаланг II и III пальцев, ладонная поверхность V пальца и ладонная поверхность дистальной фаланги I пальца. На основании предложенной классификации, С.В. Винник и соавт. (2010) составили алгоритм лечения пациентов с покровными дефектами пальцев кисти и разработали атлас замещения дефектов покровных тканей пальцев различной анатомической локализации с энциклопедией лоскутов [4].

Для закрытия небольших торцевых и тыльно-косых дефектов, не доходивших до проксимальной складки ногтя, можно использовать лоскут E. Tranquilli Leali (1935) [149] и E. Atasoy (1970) и разные их модификации [18]. Для закрытия мягкотканных дефектов ДФП, имеющих ладонно-косое направление до 30°, D. Elliot и соавт. (1995) предложили модифицированный ими нейроваскулярный Tranquilli лоскут [48]. Однако такие лоскуты не всегда подходят для закрытия дефектов I пальца [47]. Для этой цели можно использовать модифицированный B. O'Brien или D. Elliot [49, 115] ладонный выдвижной лоскут E. Moberg [106]. T. Kojima и соавт. (1994) описали данный лоскут с сохранением дистальных веток пальцевых артерий, благодаря чему стало возможно их использование и на «длинных» пальцах [79].

J. Tupper и G. Miller (1985), анализируя данные 20 V-Y ладонных лоскутов у 16 больных, обнаружили снижение показателей двухточечного дискриминационного (ДТДЧ) и Semmes-Weinstein монофиламентного тестов (МФТ) у всех больных в среднем на 73% от нормальной чувствительности [151]. Напротив, G. Krishnan (2001) выявил возвращение чувствительности ближе к нормальной по сравнению с неповрежденными пальцами в течение 3 мес у 29 V-Y лоскутов [82]. G. Foucher и соавт. (1994), оценивая отдаленный исход (в среднем 3 года) 43 ладонных выдвижных лоскутов у 41 пациента со средним возрастом 35 лет, обнаружили нормальную чувствительность в 77% случаев, холодовую нетерпимость (ХН) – в 73% и постоянные боли – в 25% случаев [55].

Предложены также боковые V-Y лоскуты с разными изменениями [58, 84, 135, 154]. В 1976 г. G. Segmüller описал боковой V-Y лоскут на нейроваскулярной ножке, который не требует владения микрохирургической техникой и является хорошим вариантом выбора, особенно для начинающих кистевых хирургов. Однако, чтобы снять напряжение с ножки лоскута, первые 72 ч палец следует шинировать в слегка согнутом положении, после чего требуется разработка суставов [131].

M. Gourdin и W. Pangman (1950) описали перекрестный лоскут с хаотичным кровотоком [62]. В дальнейшем были описаны чувствительные варианты лоскута и варианты с осевым типом питания [27, 34, 86, 89, 132].

H. Nishikawa и P. Smith (1992) сообщили о 54 случаях применения перекрестных лоскутов. Во всех наблюдениях получена защитная чувствительность, однако ни в одном из них не была достигнута значительная тактильная чувствительность. У 53% имела место ХН. Несмотря на это, 92% больных были удовлетворены исходом лечения [113].

C. Melone и соавт. (1982) изучали данные 150 тенарных лоскутов у пациентов со средним возрастом 35 лет, 20% из которых были старше 50 лет. Их техника подразумевала размещение лоскута дистально в области тенара, с одной границей, основанной в сгибательной складке пястно-фалангового сустава и с разделением лоскута не позднее чем через 2 нед. Все лоскуты были основаны радиально на тенарной массе и обрели защитную чувствительность и в среднем 7 мм статической ДТДЧ. У 4% пациентов развилась контрактура межфалангового сустава (МФС). Авторы пришли к выводу, что жесткие возрастные ограничения не оправданы при использовании тенарных лоскутов [99].

Перекрестные и тенарные лоскуты в основном требуют по меньшей мере двух процедур, и часто имеет место плохое восстановление чувствительности [89]. Кроме того, при первом типе лоскутов приходится «повреждать» также нормальный палец, а при втором – может развиваться контрактура МФС [140].

P. Pelissier и соавт. (2001) сообщили о 15 наблюдениях отчленения ДФП, которые лечили перемещенными тыльными лоскутами. В результате получена 8 мм ДТДЧ, а 66% больных утратили 10–35° в объеме движений ДМФС [118].

После первого сообщения J. Littler (1956) о межпальцевом лоскуте (островковый сенсорный лоскут с другого пальца поврежденной кисти) были опубликованы разные работы с использованием сложных лоскутов с одного пальца на другом той же кисти [93].

T. Tsai и J. Yuen (1996) сообщили о 16 наблюдениях с применением островковых лоскутов

с другого пальца на сосудисто-нервной ножке. Через 2 года результаты были такими: ДТДЧ менее 10 мм у 75% пациентов, 19% предъявляли жалобы на гиперчувствительность и тугоподвижность, у 38% отмечалась ХН [150].

В противовес этому L. Teoh и соавт. (2003) в 29 наблюдениях получили нормальный объем движений и чувствительности в донорском участке и 100% выживания лоскутов. В реципиентной зоне была получена нормальная чувствительность без ХН [145].

W. van den Berg и соавт. (2012) провели ретроспективный анализ 53 пациентов (59 пальцев), разделяя их на три группы: реконструкция, укорочение кости ДФП и консервативное лечение. При среднем сроке наблюдения 4,5 года они не выявили существенной разницы в результатах лечения (классификация Allen II, III, IV) между группами. В 50 (84,7%) из 59 пальцев была обнаружена ХН, и почти в 90% наблюдений – искажения ногтей [153].

S. Saraf и V. Tiwari (2007) на основе результатов 150 наблюдений заключили, что гиперчувствительность и ХН являются осложнениями не метода лечения, а самой травмы [126].

Y. Sun и соавт. (2015) провели ретроспективное изучение данных 87 пациентов, у которых для закрытия дефектов ДФП использовались реверсионные лоскуты на пальцевой артерии [139]. В 60% наблюдений имела место ХН, которая в дальнейшем проходила у 15% пациентов, особенно молодого возраста (средний срок наблюдений – 34 мес). Авторы, приводя данные разных исследователей, подчеркивали, что вопрос сроков продолжительности симптомов спорный. В частности, W. Morrison и соавт. (1978) сообщили о медленном улучшении длительностью около 10 лет [107], в противоположность чему было представлено полное выздоровление всего через год после реплантации [46] или улучшение в течение 2–3 лет [2, 39, 61].

В литературе имеются весьма противоречивые данные о факторах, влияющих на появление ХН (например, возраст и пол пациента, курение в анамнезе и т.д.), [72, 124]. Y. Sun и соавт. (2015) обнаружили, что у молодых пациентов уровень риска развития ХН ниже, и этот риск увеличивается при нарушениях кровотока пальца по доминантной пальцевой артерии [139]. Авторы не рекомендовали использовать реверсионные лоскуты, если пациенты в дальнейшем будут периодически оказываться в холодном пространстве. Подобные данные были получены ранее R. Gelberman и соавт. (1978), показавшими, что вероятность возникновения ХН повышается при уменьшении пульсового кровотока в пальце ниже 75% [59].

Несмотря на большое количество предложенных методов закрытия дефектов кончиков пальцев, армаментарий лоскутов или их модификаций продолжает расти, со значительным улучшением функциональных и эстетических исходов лечения [35, 36, 64, 78, 90, 112, 117, 128, 132, 139, 155].

Для предотвращения повреждения пальцевых артерий многие авторы рекомендуют использовать перфорантные лоскуты, в которые могут быть включены и нервы [23, 81, 105, 133]. Более того, перфорантные лоскуты можно использовать как свободные, особенно при больших дефектах [127].

Широкие возможности для одномоментного устранения дефектов сухожилий, пальцевых сосудов, нервов и покровных мягких тканей открывают венозные лоскуты [80, 161, 163]. Однако при их использовании надо учитывать венозные клапаны, диаметр сосудов, соответствие донорской кожи свойствам реципиентной зоны (толщина, чувствительность, цвет, рост волос, кожный рисунок и т.д.). S. Woo и соавт. (2007) получили ДТДЧ 8–15 мм при иннервируемых венозных лоскутах [157].

Y. Liu и соавт. (2014) сравнили результаты реконструкций пальцев с помощью артериализованных венозных лоскутов, лоскутов на поверхностной ладонной ветви лучевой артерий, заднем межкостном перфораторе и на ножке перфоранта локтевой артерий, а также подчеркнули преимущества венозных лоскутов в связи с хорошим сенсорным восстановлением и эстетическим видом [94].

L. Jazayeri и соавт. (2013) привели список противопоказаний дистальных реплантаций: сопутствующая тяжелая травма или болезнь, угрожающая жизни; длительная тепловая ишемия; высокий анестезиологический риск; психическая нестабильность пациента; размозженный и нереплантабельный отчлененный сегмент или его чрезмерное загрязнение; многоуровневые отчленения; атеросклеротически измененные сосуды и т.д. [75].

Недавно появились сообщения о том, что венозный анастомоз иногда не обязателен при реплантации кончика пальца [30, 37, 50]. H. Huang и E. Yeong (2015) провели исследования, чтобы выяснить, влияет ли венозный анастомоз на выживаемость реплантированного сегмента. Для этого они разделили на три группы 28 пациентов (31 отчленение на уровне ДФП): в первой группе (16 пальцев) выполнили анастомоз артерии и вены, во второй (11) – только артерии, а в третьей (4 пальца) – рана была закрыта композитным трансплантатом. Для венозного оттока были использованы разные методы, в том числе и удаление ногтевой

пластинки. Авторы обнаружили, что приживление сегмента в первой и второй группах было практически одинаковым (81,3 и 81,8%), тогда как в третьей группе не выжил ни один трансплантат. Таким образом, авторы рекомендовали расширить показания реплантации ДФП, даже если невозможно вставить венозные анастомозы [69]. E. Sears и соавт. (2014) сделали поправку на достигнутое после операции качество жизни и выявили, что реплантационное лечение навлекает бóльшие затраты, чем формирование культи [129].

Несмотря на то, что сохранение длины пальца является важным фактором, реконструкция лоскутом и реплантация требуют более продолжительного периода реабилитации и иммобилизации. Об этом следует помнить во время выбора тактики лечения, учитывая индивидуальные потребности пациента.

Антибиотикопрофилактика

Распространенное ранее мнение о том, что профилактическое применение антибиотиков уменьшает риск инфекционных осложнений при отчленениях ДФП было опровергнуто недавними рандомизированными исследованиями, показавшими, что лишь адекватная первичная хирургическая обработка достаточна для профилактики инфекций при травмах без сильного загрязнения раны [14, 122, 137].

При использовании пиявок для обеспечения венозного оттока необходимо помнить о возможном риске развития инфекции (от 2,4 до 20%), возбудителем которой является *Aeromonashydrophila,* для профилактики и лечения которой рекомендуются фторхинолоны [52, 92].

Стимуляция регенерационных процессов

Недавно начали изучать применение факторов, влияющих на регенерационные процессы (стволовые клетки, b-FGF – основной фактор роста фибробластов). H. Kusuhara и соавт. (2011) провели рандомизированное исследование на 42 пациентах (48 пальцев) с отчленением во II подзоне ДФП. На фоне использования композитных трансплантатов или микрохирургической реваскуляризации местно применяли микросферы с b-FGF, что не привело к статистически значимому улучшению приживления [83].

Y. Rinkevich и соавт. (2011, 2015) в своих работах показали, что у взрослых мышей отчлененные ДФП могут регенерировать. Они указали на важность уровня травмы, в частности, подчеркнули роль нервных окончаний и сохранения ногтевой матрицы. При этом авторы утверждали, что и в прошлом были сообщения о возможной регенерации потерянных кончиков пальцев, что нередко наблюдалось, особенно у детей. Однако в литературе не нашлось данных о подобной регенерации у взрослых. Проводя исследования у подопытных животных, Y. Rinkevich и соавт. (2011) пришли к выводу о том, что следует продолжить исследования по применению стволовых клеток для получения достоверных и подтвержденных результатов в лечении пациентов с отчленениями ДФП. Они отметили, что до сих пор вопросом изучения остается также то, что закрытие раны лоскутом или трансплантатом нередко ингибирует естественный процесс регенерации [119, 120].

M. Takeo и соавт. (2014) установили, что ногтевые стволовые клетки способствуют регенерации потерянной части ДФП у других млекопитающих. Они также показали роль β-катенина и нервных окончаний в регенерационных процессах [141].

ФУНКЦИОНАЛЬНЫЙ И ЭСТЕТИЧЕСКИЙ ИСХОД

Чувствительность

S. Sebastin и K. Chung (2011) провели систематический обзор 30 опубликованных работ, анализируя 2273 случая дистальной реплантации (дальше места прикрепления глубокого сгибателя). Средний процент приживления составил 86%. При этом приживление в зонах Tamai I и II было одинаковым, однако зависело от вида повреждения. Несмотря на то, что в менее чем в половине случаев нервы не были сшиты, отмечалось восстановление чувствительности (ДТДЧ – 7 мм), и 98% пострадавших вернулись к работе. Осложнения включили атрофию мякоти (14% случаев) и деформацию ногтя (23%) [130].

Y. Hattori и соавт. (2006) сравнивали результаты лечения пациентов с реплантацией и с формированием культи при отчленении ДФП. Несмотря на то, что имеющиеся парестезия и ХН статистически не различались в обеих группах, боль в пораженном пальце чаще встречалась в группе культи. Хотя пациентам с реплантацией приходилось дольше пребывать в больнице, ее функциональный и эстетический исход превосходил таковой в группе культи. При этом авторы подчеркнули, что имеется мало публикаций о сравнении исходов, чтобы сделать окончательный вывод о стоимости, функциональном и психологическом исходе того или иного метода восстановления ДФП [66].

Y. Yu и соавт. (2013), базируясь на данных исследования 23 пациентов с травмами ДФП, дефекты которых закрыли произвольными

лоскутами передней брюшной стенки, показали, что последовательно восстановились болевая и тактильная (2 нед), затем – холодовая, тепловая, и в конце – дискриминационная чувствительность. Все пациенты завершили исследование в конце шестого месяца. Авторы проводили также морфологическое исследование препаратов из лоскутов в различные периоды, обнаружив разные стадии восстановления нервных окончаний и телец Пачини, Руффини и колб Краузе, отвечающих за определенные виды чувствительности [165].

По данным S. Woo и соавт. (2015), в зависимости от метода закрытия дефектов, 60–70% пациентов с кожными трансплантатами и 20–24% пациентов с лоскутами жаловались на болезненность. Атрофия и болезненность пульпы часто связаны с задержкой заживления и способны привести к болезненности пальца и даже кисти, что может делать руку неработоспособной. Однако эти симптомы могут поддаться лечению и проходить со временем. Один из важных моментов – постараться избежать рубцов на тактильной поверхности мякоти [158].

K. Mende и соавт. (2014) сообщили о 16 пациентах, которым применяли липофилинг для улучшения вида и качества послеоперационных и посттравматических болезненных рубцов ДФП. При этом 15 пациентов отметили улучшение: в 12 наблюдениях оно отмечалось уже после одного сеанса [100].

Ногти

Исследования показали, что когда дистальная половина ногтевого ложа не имеет костной основы после травмы, это может привести к грифообразной деформации ногтя [158].

По мнению А.Е. Белоусова, хирургическое решение данной проблемы подразумевает остеопластическое удлинение костной основы ДФП или смещение всего ногтевого комплекса в проксимальном направлении [2].

Для решения этой проблемы были предложены разные методики и хирургические приемы, включающие в себя традиционную «антенна-процедуру» [17, 138], композитный трансплантат из пульпы пальца стопы [29], гомодигитальный перемещаемый лоскут [44], свободное перемещение тканей пальца стопы [164] и косой треугольный нервно-сосудистый костно-кожный лоскут [57].

Мнения авторов расходятся в вопросе замены травмированной ногтевой пластины [74, 102, 148]. Ряд авторов при отсутствии ногтевой пластинки предлагают временно заменить ее искусственным материалом из капельницы, подчеркивая многие преимущества метода [33, 147]. Некоторые исследователи считали, что надо выполнить абляцию ногтя, если остается меньше 0,5 см или же меньше половины неповрежденной пластинки [53, 166]. Для обеспечения точного схвата ногтевая пластинка должна выступать из эпонихия не менее чем на 0,2 см [28]. S. Xing и соавт. (2015) показали, что можно получить относительное удлинение ногтя от 0,3 до 0,4 см (38–100%) с помощью эпонихиального П-образного лоскута и с использованием местных лоскутов для закрытия дефектов мягких тканей пульпы, что во многом помогает избежать крючкообразной деформации и получить хорошие эстетические и функциональные результаты [159].

Для устранения дефектов ногтевого матрикса или воссоздания ДФП можно произвести трансплантацию части или целых фаланг из стопы на кисть [96, 156, 160].

РЕАБИЛИТАЦИЯ ПОСЛЕ ЛЕЧЕНИЯ ТРАВМ ДФП

В литературе разделяют два этапа чувствительного перевоспитания [104]. Первый этап проводится с применением мультисенсорного подхода сразу после травмы или реконструкции, чтобы свести к минимуму потерю соответствующей кортикальной зоны в коре головного мозга [43]. Предложены разные схемы и методики, включающие также метод с применением зеркала – перевоспитание чувствительных центров коры мозга с помощью зеркального эффекта [25, 114]. Второй этап чувствительного перевоспитания начинают, когда в пораженном участке ДФП воспринимается осязание. После улучшения локального восприятия переходят к тактильной и глубокой чувствительностей [19]. В эпоху робототехники отдельного внимания достойны разработки инженеров в сфере протезов конечностей. Проводятся многочисленные исследования для получения чувствительных протезов, результаты которых выглядят многообещающе [15, 31, 111, 146].

Трудоспособность после лечения травм ДФП

Многие специалисты (Р. Кох, 1966; Б. Бойчев и соавт., 1971; И. Матев, С. Банков, 1981; H. Kessler, 1970) считали, что травма доминантной кисти снижает трудоспособность на 5% больше, чем недоминантной. При этом установлено, что отсутствие ДФП длинного пальца снижает его функцию на 50%. По данным И. Матева и С. Банкова (1981), при отсутствии чувствительности половины ДФП, функция пальца снижается на 25%, а при потере чувстви-

тельности лучевой поверхности II–V пальцев – на 80% (для I пальца – те же цифры для локтевой поверхности) [9]. При сочетании разных критериев, В.П. Декайло и А.Н. Толстик предложили формулы для определения степени нарушения функции и потери трудоспособности [5]. В целом, при потере ДФП вероятность стойкой утраты трудоспособности достигает 5–10% – в зависимости от того, какой палец поврежден [6].

Согласно данным A. Bot и соавт. (2014), при повреждении ДФП важную роль в нетрудоспособности могут играть такие психологические факторы, как депрессия, катастрофическое мышление и эффективная саморегуляция при боли [26].

Для оценки исходов лечения в практике широко применяются тест ДТДЧ, МФТ, объем движений в МФС, длину пальцев, болевой порог, рентгеновские снимки, метод фотографирования, анализ отпечатков пальцев, а также опросники Disabilities of the Arm, Shoulder&Hand (DASH) [12], Michigan Hand Outcomes Questionnaire [112], Cold Intolerance Severity Score (CISS – шкала оценки холодовой чувствительности) [32, 72, 123] и др.

При сравнении функциональных исходов реплантации и формирования культи обнаружено, что у пациентов с реплантацией баллы DASH были намного ниже (т.е. лучший результат), чем у перенесших формирование культи. Однако последние сумели вернуться к работе в среднем на 3 мес раньше, чем те, кому была проведена реплантация [66].

ЗАКЛЮЧЕНИЕ

Таким образом, травмы ДФП являются актуальной проблемой, обсуждаемой не только среди кистевых хирургов, но и инженеров, цитологов и представителей других сфер науки. Несмотря на многочисленные труды, до сих пор имеется потребность в улучшении обучающих программ и создании общедоступных протоколов и алгоритмов ведения травм ДФП. Существующие многочисленные классификации, дополняя друг друга, имеют свои преимущества и недостатки. Есть немалое разногласие в мнениях специалистов по поводу выбора метода лечения, а также полученных ими результатов. В связи с этим подчеркивается важность своевременной правильной диагностики и оценки специалистом неотложной помощи и отправки пациента в специализированный центр для проведения адекватной квалифицированной операции, в том числе реплантации. Многочисленные варианты и технические улучшения имеющихся лоскутов открывают для практических хирургов широкий спектр выбора с хорошими результатами лечения.

Произведенный обзор литературы и выявленный разброс в тактике лечения травм ДФП еще раз указывает на то, что необходимо, на основе клинически доказанной базы, разработать простую и приемлемую в повседневной практике классификацию с соответствующей ей тактикой ведения, которую можно будет применять на разных уровнях медицинской помощи.

ЛИТЕРАТУРА

1. Андреева Т.М. Травматизм в Российской Федерации на основе статистики // Социальные аспекты здоровья населения (веб-издание). – 2010. – 16.
2. Белоусов А.Е. Пластическая, реконструктивная и эстетическая хирургия. – СПб.: Гиппократ, 1998. – 743 с.
3. Бландинский В.Ф. Лечение повреждений кисти и их последствий у детей: дис. … д-ра мед. наук. – 1987. – 98 с.
4. Винник С.В., Пшениснов К.П., Голубев И.О., Афонина Е.А. Покровные дефекты пальцев кисти // Курс пластической хирургии: рук. для врачей. – В 2 т. / под ред. К.П. Пшениснова. – Ярославль; Рыбинск: Рыбинский Дом печати, 2010. – Т. II. – С. 1189–1230.
5. Декайло В.П., Толстик А.Н. Способ определения степени нарушения функции и потери трудоспособности при повреждениях и заболеваниях кисти. – Минск, 2007.
6. Епифанова Е.В. Правовые основы медико-социальной экспертизы: учеб. пособие. – Краснодар, 2013. – 251 с.
7. Кадыров М.С. Метод выбора хирургического лечения при сложных травмах ногтевых фаланг пальцев кисти // Вестник КРСУ. – 2014. – № 12. – С. 99–102.
8. Коновалов А.Н. Непроизводственный травматизм у работающего городского населения и пути его профилактики: автореф. дис. ... канд. мед. наук. СПб., 2008. – 26 с.
9. Матев И., Банков С. Реабилитация при повреждениях руки. – Медицина и физкультура. – 1981. – 256 с.
10. Петрушин А.Л. Травматические ампутации сегментов кисти, анализ лечебных мероприятий на различных этапах оказания медицинской помощи в сельском районе // Казанский мед. журн. – 2013. – № 3. – С. 327–334.
11. Саакян А.Б., Ягджян Г.В., Барбакадзе А.Б., Абраамян Д.О. Реконструкция кисти островковыми лоскутами: метод. пособие. – Ереван, 2004. – 12 с.

12. Ягджян Г., Абраамян Д., Григорян Б., Геворгян А., Азатян А. Русская версия опросника DASH: инструмент исследования исходов лечения поражений верхней конечности // Анналы пласт. рек. и эст. хирургии. – 2005. – № 1. – С. 52–58.
13. Allen M. Conservative management of fingertip injuries in adults // Hand. – 1980. – 3. – P. 257–265.
14. Altergott C., Garcia F., Nager A. Pediatric fingertip injuries: do prophylactic antibiotics alter infection rates? // Pediatr. Emerg. Care. – 2008. – 3. – P. 148–152.
15. Arazpour M., Mardani M., Bahramizadeh M. The effect of new method of suspension on quality of life, satisfaction, and suspension in patients with finger prostheses // Prosthet. Orthot. Int. – 2015. – 3. – P. 197–203.
16. Ardouin T., Poirier P., Rogez J. Les traumatismes des extrémités digitales et de l'appareil unguéal chez l'enfant: A propos de 241 cas // Rev. Chir. Orthop. ReparatriceAppar. Mot. – 1997. – 4. – P. 330–334.
17. Atasoy E., Godfrey A., Kalisman M. The "antenna" procedure for the "hook-nail" deformity // J.H.S. – 1983. – 1A. – P. 55–58.
18. Atasoy E., Ioakimidis E., Kasdan M., Kutz J., Kleinert H. Reconstruction of the amputated fingertip with a triangular volar flap // J.B.J.S. – 1970. – 52A. – P. 921–926.
19. Austin S. Rehabilitation of the fingertip // Fingertip injuries: diagnosis, management & reconstruction / Rozmaryn L. (ed). Springer, 2015. – P. 175–189.
20. Aydin U., Ozbek S., Akin S., Ozyurtlu M. Custom subatmospheric dressing for fingertip injuries // Tech. Hand Up. Extrem. Surg. – 2011. – 2. – P. 104–105.
21. Backman C., Nyström A., Backman C., Bjerle P. Arterial spasticity & cold intolerance in relation to time after digital replantation // J.H.S. – 1993. – 5B. – P. 551–555.
22. Barbary S., Dap F., Dautel G. Finger replantation: surgical technique & indications // Chir. Main. – 2013. – 6. – P. 363–372.
23. Basat S., Uğurlu A., Aydın A., Aksan T. Digital artery perforator flaps: an easy & reliable choice for fingertip amputation reconstruction // Acta Orthop. Traumatol. Turc. – 2013. – 4. – P. 250–254.
24. Bickel K., Dosanjh A. Fingertip reconstruction // J.H.S. – 2008. – 8A. – P. 1417–1419.
25. Bloom J., Khouri J., Hammert W. Current concepts in the evaluation & treatment of mallet finger injury // P.R.S. – 2013. – 4. – P. 560e-6e.
26. Bot A., Bossen J., Mudgal C. et al. Determinants of disability after fingertip injuries // Psychosomatics. – 2014. – 4. – P. 372–380.
27. Bralliar F., Horner R. Sensory cross-finger pedicle graft // J.B.J.S. – 1969. – 7A. – P. 1264–1342.
28. Brown R., Zook E., Russel R. Fingertip reconstruction with flaps & bed grafts // J.H.S. – 1999. – 2A. – P. 345–351.
29. Bubak P., Richey M., Engrav L. Hook nail deformity repaired using a composite toe graft // P.R.S. – 1992. – 6. – P. 1079–1082.
30. Buntic R., Brooks D. Standardized protocol for artery-only fingertip replantation // J.H.S. – 2010. – 9A. – P. 1491–1496.
31. Cabibihan J., Pattofatto S., Jomaa M. et al. The conformance test for robotic/prosthetic fingertip skins // The First IEEE/RAS-EMBS International Conference on Biomedical Robotics &Biomechatronics. – IEEE. – 2006. – P. 561–566.
32. Carlsson I., Cederlund R., Höglund P., Lundborg G., Rosén B. Hand injuries and cold sensitivity: reliability and validity of cold sensitivity questionnaires // Disabil. Rehabil. – 2008. – 25. – P. 1920–1928.
33. Carmes S., Dumontier C. Fingertip reconstruction: the role of conservative treatment / I.F.S.S.H. Scientific Committee on Skin Coverage. – 2014. – P. 2–6.
34. Chen C., Tang P., Zhao G. Bilaterally innervated dorsal digital flap for sensory reconstruction of digits // Injury. – 2014. – 12. – P. 2018–2024.
35. Chen H., Hsu C., Lin Y. et al. Functional & aesthetic outcomes of the fingertips after nail lengthening using the eponychial flap // J.P.R.A.S. – 2015. – 10. – P. 1438–1446.
36. Chen Q., Sun Y., Chen J. et al. Comparative study of functional & aesthetically outcomes of reverse digital artery & reverse dorsal homodigital island flaps for fingertip repair // J.H.S. – 2015. – 9E. – P. 935–943.
37. Chen Y., Chan F., Hsu C. et al. Fingertip replantation without venous anastomosis // A.P.S. – 2013. – 3. – P. 284–288.
38. Chow S., Ho E. Open treatment of fingertip injuries in adults // J.H.S. – 1982. – 7A. – P. 470–476.
39. Craigen M., Kleinert J., Crain G., McCabe S. Patient & injury characteristics in the development of cold sensitivity of the hand: a prospective cohort study // J.H.S. – 1999. – 1A. – P. 8–15.
40. de Alwis W. Fingertip injuries // Emerg. Med. Australas. – 2006. – 18. – P. 229–237.
41. Dickson J., Morris G., Heron M. The importance of hand anatomy in the accident & emergency department: assessment of hand anatomy knowledge in doctors in training // J.H.S. – 2009. – 5E. – P. 682–684.
42. Downing N.D. Fractures of the hand // Surg. – 2003. – 21. – P. 256–258.

43. Duff S. Impact of peripheral nerve injury on sensorimotor control // J. Hand Ther. – 2005. – 2. – P. 277–291.
44. Dumontier C., Gilbert A., Tubiana R. Hook-nail deformity: surgical treatment with a homodigital advancement flap // J.H.S. – 1995. – 6B. – P. 830–835.
45. Duthie G., Adams J. Meshed adhesive tape for the treatment of crushed fingers in children // J.H.S. – 1984. – 1B. – P. 41.
46. Earley M., Watson J. Twenty four thumb replantations // J.H.S. – 1984. – 9B. – P. 98–102.
47. Elliot D. Fingertip reconstruction: flap reconstruction / I.F.S.S.H. Scientific Committee on Skin Coverage. – 2014. – P. 9–13.
48. Elliot D., Moiemen N., Jigjinni V. The neurovascular Tranquilli-Leali flap // J.H.S. – 1995. – 20B. – P. 815–23.
49. Elliot D., Wilson Y. V-Y advancement of the entire volar soft tissue of the thumb in distal reconstruction // J.H.S. – 1993. – 18B. – P. 399–402.
50. Erken H., Takka S., Akmaz I. Artery-only fingertip replantations using a controlled nailbed bleeding protocol // J.H.S. – 2013. – 11A. – P. 2173–2179.
51. Evans D., Bernadis C. A new classification for fingertip injuries // J.H.S. – 2000. – 25B. – P. 58–60.
52. Evans J., Lunnis P., Gaunt P. et al. A case of septicaemia due to Aeromonashydrophila // B.J.P.S. – 1990. – 3. – P. 371–372.
53. Fassler P. Fingertip injuries: evaluation & treatment // J. A.A.O.S. – 1996. – 1. – P. 84–92.
54. Fattah J., Awla R. Management of fingertip injury in Erbil, an evaluation study // Zanco J. Med. Sci. – 2013. – 3. – P. 518–525.
55. Foucher G., Dallaserra M., Tilquin B. et al. The Hueston flap in reconstruction of fingertip skin loss: results in a series of 41 patients // J.H.S. – 1994. – 19A. – P. 508–515.
56. Friedrich J., Poppler L., Mack C. et al. Epidemiology of upper extremity replantation surgery in the United States // J.H.S. – 2011. – 11A. – P. 1835–1840.
57. García-López A., Laredo C., Rojas A. Oblique triangular neurovascular osteocutaneous flap for hook nail deformity correction // J.H.S. – 2014. – 7A. – P. 1415–1418.
58. Geissendörfer H. Beitrag zur Fingerkuppenplastik // Zentralbl. Chir. – 1943. – 70. – P. 1107–1108.
59. Gelberman R., Urbaniak J., Bright D., Levin L. Digital sensibility following replantation // J.H.S. – 1978. – 3A. – P. 313–319.
60. Germann G., Sauerbier M., Rudolf K., Hrabowski M. Management of thumb tip injuries // J.H.S. – 2015. – 3A. – P. 614–622.
61. Glickman L., Mackinnon S. Sensory recovery following digital replantation // Microsurgery. – 1990. – 3. – P. 236–242.
62. Gourdin M., Pangman W. The repair of surface defects of fingers by trans-digital flaps // P.R.S. – 1950. – 5. – P. 368–371.
63. Guy R. The etiologies & mechanisms of nail bed injuries // Hand Clin. – 1990. – 6. – P. 9-19.
64. Harenberg P., Jakubietz R., Jakubietz M. et al. Reconstruction of the thumb tip using palmar neurovascular flaps // Oper. Orthop. Traumatol. – 2012. – 2. – P. 116–121.
65. Hasagawa K., Namba Y., Kimata Y. Negative pressure wound therapy incorporating early exercise therapy in hand surgery: bag-type negative pressure wound therapy // Acta Med. Okayama. – 2013. – 4. – P. 271–276.
66. Hattori Y., Doi K., Ikeda K. et al. A retrospective study of functional outcomes after successful replantation vs amputation closure for single fingertip amputations // J.H.S. –2006. – 31A. – P. 811–818.
67. Hirase Y. Salvage of fingertip amputated at nail level: new surgical principles & treatments // A.P.S. – 1997. – 38. – P. 151–157.
68. Hoigné D., Hug U., Schürch M. et al. Semi-occlusive dressing for the treatment of fingertip amputations with exposed bone: quantity & quality of soft-tissue regeneration // J.H.S. – 2014. – 5E. – P. 505–509.
69. Huang H., Yeong E. Surgical treatment of distal digit amputation: success in distal digit replantation is not dependent on venous anastomosis // P.R.S. – 2015. – 1. – P. 174–178.
70. Imaizumi A., Ishida K., Arashiro K., Nishizeki O. Validity of exploration for suitable vessels for replantation in the distal fingertip amputation in early childhood: replantation or composite graft // J. Plast. Surg. Hand Surg. – 2013. – 47. – P. 258–262.
71. Ipsen T., Frandsen P., Barfred T. Conservative treatment of fingertip injuries // Injury. – 1987. – 18. – P. 203–205.
72. Irwin M., Gilbert S., Terenghi G., Smith R., Green C. Cold intolerance following peripheral nerve injury: natural history & factors predicting severity of symptoms // J.H.S. – 1997. – 22B. – P. 308–316.
73. Ishikawa K., Ogawa Y., Soeda H., Yoshida Y. A new classification of the amputation level for the distal part of the finger // J. Jpn. Soc. Reconstr. Microsurg. – 1990. – 3. – P. 54–62.
74. Jain A., Sierakowski A., Gardiner M. et al. Nail bed INJury Assessment Pilot (NINJA-P) study: should the nail plate be replaced or discarded after nail bed repair in children? // Pilot & Feasibility Studies. – 2015. – 1. – P. 29.

75. Jazayeri L., Klausner J., Chang J. Distal digital replantation // P.R.S. – 2013. – 5. – P. 1207–1217.
76. Khouri R. Method & apparatus for soft tissue enhancement. – US Patent 20010031911 A1. – 2001.
77. Kim J., Lee Y. Fingertip replantation using Y-shaped vein graft to pulp artery // A.P.S. – 2015. – 4. – P. 424–429.
78. Kim J., Lee Y., Kim M. et al. Innervated reverse digital artery island flap through bilateral neurorrhaphy using direct small branches of the proper digital nerve // P.R.S. – 2015. – 6. – P. 1643–1650.
79. Kojima T., Kinoshita Y., Hirase Y., Endo T., Hayashi H. Extended palmar advancement flap with V-Y closure for finger injuries // B.J.P.S. – 1994. – 47. – P. 275–279.
80. Kong B., Kim Y., Suh Y. et al. Finger soft tissue reconstruction using arterialized venous free flaps having 2 parallel veins // J.H.S. – 10A. – P. 1802–1806.
81. Koshima I., Urushibara K., Fukuda N. et al. Digital artery perforator flaps for fingertip reconstructions // P.R.S. – 2006. – 118. – P. 1579–1584.
82. Krishnan G. Sensory recovery after reconstruction of defects of long fingertips using the pedicled V flap // B.J.P.S. – 2001. – 54. – P. 523–527.
83. Kusuhara H., Itani Y., Isogai N., Tabata Y. Randomized controlled trial of the application of topical b-FGF-impregnated gelatin microspheres to improve tissue survival in subzone II fingertip amputations // J.H.S. – 2011. – 6E. – P. 455–460.
84. Kutler W. A new method for fingertip amputation // J.A.M.A. – 1947. – 133. – P. 29–30.
85. Lamon R., Cicero J., Frascone R., Hass W. Open treatment of fingertip amputations // Ann. Emerg. Med. – 1983. – 12. – P. 358–360.
86. Lassner F., Becker M., Berger A., Pallua N. Sensory reconstruction of the fingertip using the bilaterally innervated sensory cross-finger flap // P.R.S. – 2002. – 3. – P. 988–993.
87. Lee D., Mignemi M., Crosby S. Fingertip injuries: an update on management // J. A.A.O.S. – 2013. – 21. – P. 756–766.
88. Lee L., Lau P., Chan C. A simple & efficient treatment for fingertip injuries // J.H.S. – 1995. – 20B. – P. 63–71.
89. Lee N., Pae W., Roh S. et al. Innervated cross-finger pulp flap for reconstruction of the fingertip // Arch. Plast. Surg. – 2012. – 39. – P. 637–642.
90. Lee S., Jang J., Kim J., Cheon S. Modified anterograde pedicle advancement flap in fingertip injury // J.H.S. – 2015. – 9E. – P. 944–951.
91. Lifchez S. D. Hand education for emergency medicine residents: results of a pilot program // J.H.S. – 2012. – 37A. – P. 1245–1248.
92. Lineaweaver W., Hill M., Buncke G. et al. Aeromonashydrophila infections following use of medicinal leeches in replantation & flap surgery // A.P.S. – 1992. – 3. – P. 238–244.
93. Littler J. Neurovascular pedicle transfer of tissue in reconstructive surgery of the hand // J.B.J.S. – 1956. – 38A. – P. 917.
94. Liu Y., Jiao H., Ji X. et al. A comparative study of four types of free flaps from the ipsilateral extremity for finger reconstruction // PLoS ONE. – 2014. – 8. – P. e104014.
95. Lundborg G. The bone & joint decade 2000–2010 // Scand. J. P.R.S. Hand Surg. – 1999. – 3. – P. 341–344.
96. Lutz B.,Wei F. Basic principles on toe-to-hand transplantation // Chang Gung Med. J. – 2002. – 9. – P. 568–576.
97. Ma G., Cheng J., Chan K. et al. Fingertip injuries – a prospective study on seven methods of treatment on 200 cases // Ann. Acad. Med. Singapore. – 1982. – 11. – P. 207–213.
98. Martin C., González del Pino J. Controversies in the treatment of fingertip amputations conservative vs surgical reconstruction // Clin. Orthop. Relat. Res. – 1998. – 353. – P. 63–73.
99. Melone C., Beasley R., Carstens J. The thenar flap – an analysis of its use in 150 cases // J.H.S. – 1982. – 7. – P. 291–297.
100. Mende K., Strub B., Meuli-Simmen C. Autologous fat grafting for painful finger scars // J.H.S. – 2014. – E. – pii: 1753193414543194 [Epub].
101. Mennen U., Wiese A. Fingertip injuries management with semi-occlusive dressing // J.H.S. – 1993. – 18B. – P. 416–422.
102. Mignemi M., Unruh K., Lee D. Controversies in the treatment of nail bed injuries // J.H.S. – 2013. – 7A. – P. 1427–1430.
103. Miller A., Rivlin M., Kirkpatrick W. et al. Fingertip amputation treatment: a survey study // Am. J. Orthop. – 2015. – 9. – P. E331–E339.
104. Miller L., Chester R., Jerosch-Herold C. Effects of sensory reeducation programs on functional hand sensibility after median & ulnar repair: a systematic review // J. Hand Ther. – 2012. – 3. – P. 297–306.
105. Mitsunaga N., Mihara M., Koshima I. et al. Digital artery perforator (DAP) flaps: modifications for fingertip & finger stump reconstruction // J.P.R.A.S. – 2010. – 63. – P. 1312–1317.

106. Moberg E. Aspects of sensation in reconstructive surgery of the upper extremity // J.B.J.S. – 1964. – 46A. – P. 817–825.
107. Morrison W., O'Brien B., Macleod A. Digital replantation & revascularisation. A long-term review of one hundred cases // Hand. – 1978. – 10. – P. 125–134.
108. Mühldorfer-Fodor M., Hohendorff B., Vorderwinkler K. et al. Behandlung von FingerkuppendefektverletzungenmitdemSemiokklusionsverbandnach Mennen und Wiese // Oper. Orthop. Traumatol. – 2013. – 25. – P. 104–114.
109. Muneuchi G., Tamai M., Igawa K. et al. The PNB classification for treatment of fingertip injuries: the boundary between conservative treatment & surgical treatment // A.P.S. – 2005. – 54. – P. 604–609.
110. Murphy N.M., Olney D.B. Applied hand anatomy: its importance in accident & emergency // Arch. Emerg. Med. – 1992. – 9. – P. 14–18.
111. Nghiem B., Sando I., Gillespie R. et al. Providing a sense of touch to prosthetic hands // P.R.S. – 2015. – 6. – P. 1652–1663.
112. Ni F., Appleton S., Chen B., Wang B. Aesthetic & functional reconstruction of fingertip & pulp defects with pivot flaps // J.H.S. – 2012. – 9A. – P. 1806–1811.
113. Nishikawa H., Smith P. The recovery of sensation & function after cross-finger flaps for fingertip injury // J.H.S. – 1992. – 17B. – P. 102–107.
114. Novak C. Clinical commentary in response to: sensory relearning in peripheral nerve disorders of the hand: a web-based survey & Delphi consensus method // J. Hand Ther. – 2011. – 4. – P. 300–302.
115. O'Brien B. Neurovascular island pedicle flaps for terminal amputations & digital scars // B.J.P.S. – 1968. – 21. – P. 258–261.
116. Ootes D., Lambers K. T., Ring D. C. The epidemiology of upper extremity injuries presenting to the emergency department in the United States // Hand (N.Y.). – 2012. – 7. – P. 18–22.
117. Panattoni J., De Ona I., Ahmed M. Reconstruction of fingertip injuries: surgical tips & avoiding complications // J.H.S. – 2015. – 5A. – P. 1016–1024.
118. Pelissier P., Genin-Etcheberry T., Casoli V., Martin D., Baudet J. Limits & indications of the dorsal transposition flap: critical evaluation of 15 cases // J.H.S. – 2001. – 26A. – P. 277–282.
119. Rinkevich Y., Lindau P., Ueno H. et al. Germ-layer & lineage-restricted stem/progenitors regenerate the mouse digit tip // Nature. – 2011. – 476. – P. 409–413.
120. Rinkevich Y., Maan Z., Walmsley G., Sen S. Injuries to appendage extremities & digit tips: a clinical & cellular update // Dev. Dyn. – 2015. – 5. – P. 641–650.
121. Riyat M., O'Dwyer G., Quinton D. Comparison of silver sulphadiazine& paraffin gauze dressings in the treatment of fingertip amputations // J.H.S. – 1997. – 22B. – P. 530–532.
122. Rubin G., Orbach H., Rinott M., et al. The use of prophylactic antibiotic in treatment of fingertip amputation: a randomized prospective trial // Am. J. Emerg. Med. – 2015. – 5. – P. 645–647.
123. Ruijs A., Jaquet J., Daanen H., Hovius S. Cold intolerance of the hand measured by the CISS questionnaire in a normative study population // J.H.S. – 2006. – 5B. – P. 533–536.
124. Ruijs A., Jaquet J., van Riel W., Daanen H., Hovius S. Cold intolerance following median & ulnar nerve injuries: prognosis & predictors // J.H.S. – 2007. – 32E. – P. 434–439.
125. Saladino R., Antevy P. Management of fingertip injuries / Up To Date. Stack A., Wolfson A. (Eds). Waltham M.A. – Accessed: November 18, 2015.
126. Saraf S., Tiwari V. Fingertip injuries // Indian J. Orthop. – 2007. – 2. – P. 163–168.
127. Scaglioni M., Kuo Y., Chen Y. Reconstruction of distal hand & foot defects with the free proximal peroneal artery perforator flap // Microsurgery. – 2014. – doi: 10.1002/micr.22364 [Epub].
128. Scheker L., Polo F., Aguilar F. Free tissue transfer for fingertip coverage / Fingertip injuries: diagnosis, management & reconstruction. Rozmaryn L. (ed). – Springer, 2015. – P. 131–148.
129. Sears E., Shin R., Prosser L. et al. Economic analysis of revision amputation & replantation treatment of finger amputation injuries // P.R.S. – 2014. – 4. – P. 827–840.
130. Sebastin S., Chung K. A systematic review of the outcomes of replantation of distal digital amputation // P.R.S. – 2011. – 3. – P. 723–737.
131. Segmüller G. Modification of the Kutler flap: neurovascular pedicle // Handchirurgie. – 1976. – 8. – P. 75–76.
132. Shao X., Chen C., Zhang X. et al. Coverage of fingertip defect using a dorsal island pedicle flap including both dorsal digital nerves // J.H.S. – 2009. – 8A. – P. 1474–1481.
133. Shen X., Xue M., Mi J. et al. Innervated digital artery perforator propeller flap for reconstruction of lateral oblique fingertip defects // J.H.S. – 2015. – 7A. – P. 1382–1388.
134. Shepard G. Management of acute nail bed avulsions // Hand Clin. – 1990. – 6. – P. 39–56.
135. Shepard G. The use of lateral V-Y advancement flaps for fingertip reconstruction // J.H.S. – 1983. – 8. – P. 254–259.

136. Sohn W., Jung S., Kim S. et al. Reconstruction of fingertip defects with great toe pulp grafts // A.P.S. – 2012. – 6. – P. 579–582.
137. Stevenson J., McNaughton G., Riley J. The use of prophylactic flucloxacillin in treatment of open fractures of the distal phalanx within an accident & emergency department: a double-blind randomized placebo-controlled trial // J.H.S. – 2003. – 5B. – P. 388–394.
138. Strick M., Bremner-Smith A., Tonkin M. Antenna procedure for the correction of hook nail deformity // J.H.S. – 2004. – 1B. – P. 3–7.
139. Sun Y., Chen Q., Chen J. et al. Prevalence, characteristics & natural history of cold intolerance after the reverse digital artery flap // J.H.S. – 2015. – E. – pii: 1753193415596438 [Epub].
140. Sungur N., Kankaya Y., Yildiz K. et al. Bilateral V-Y rotation advancement flap for fingertip amputations // Hand (N.Y.). – 2012. – 7. – P. 79–85.
141. Takeo M., Chou W., Sun Q. et al. Wnt activation in nail epithelium couples nail growth to digit regeneration // Nature. – 2013. – 499. – P. 228–232.
142. Tamai S. Twenty years' experience of limb replantation – review of 293 upper extremity replants // J.H.S. – 1982. – 6A. – P. 549–556.
143. Tang J., Elliot D., Adani R. et al. Repair & reconstruction of thumb & fingertip injuries: a global view // Clin. Plast. Surg. – 2014. – 41. – P. 325–359.
144. Taras J., Sapienza A., Roach J., Taras J. Acellular dermal regeneration template for soft tissue reconstruction of the digits // J.H.S. – 2010. – 3A. – P. 415–421.
145. Teoh L., Tay S., Yong F., Tan S., Khoo D. Heterodigital arterialized flaps for large finger wounds: results & indications // P.R.S. – 2003. – 6. – P. 1905–1913.
146. Tomimoto M. The frictional pattern of tactile sensations in anthropomorphic fingertip // Tribol. Int. – 2011. – 44. – P. 1340–1347.
147. Tos P., Artiaco S., Coppolino S. et al. A simple sterile polypropylene fingernail substitute // Chir. Main. – 2009. – 28. – P. 143–145.
148. Tos P., Titolo P., Chirila N. et al. Surgical treatment of acute fingernail injuries // J. Orthop. Traumatol. – 2012. – 13. – P. 57–62.
149. Tranquilli Leali E. Ricostruzione dell'apicedelle falangiun guealimediante autoplastica volarepeduncolata per scorrimento // Infort. Traum. Lavoro. – 1935. – 1. – P. 186–193.
150. Tsai T., Yuen J. A neurovascular island flap for volar-oblique fingertip amputations. Analysis of long-term results // J.H.S. – 1996. – 21B. – P. 94–98.
151. Tupper J., Miller G. Sensitivity following volar V-Y plasty for fingertip amputations // J.H.S. – 1985. – 10A. – P. 183–184.
152. Van Beek A., Kassan M., Adson M., Dale V. Management of acute fingernail injuries // Hand Clin. – 1990. – 1. – P. 23–35.
153. Van den Berg W., Vergeer R., van der Sluis C. et al. Comparison of three types of treatment modalities on the outcome of fingertip injuries // J. Trauma Acute Care Surg. – 2012. – 6. – P. 1681–1687.
154. Venkataswami R., Subramanian N. Oblique triangular flap: a new method of repair for oblique amputations of the fingertip & thumb // P.R.S. – 2000. – 66. – P. 296-300.
155. Vuppalapati G., Oberlin C., Balakrishnan G. "Distally based dorsal hand flaps": clinical experience, cadaveric studies & an update // B.J.P.S. – 2004. – 7. – P. 653–667.
156. Waljee J., Chung K. Toe-to-hand transfer: evolving indications & relevant outcomes // J.H.S. – 2013. – 7A. – P. 1431–1434.
157. Woo S., Kim K., Lee G. et al. A retrospective analysis of 154 arterialized venous flaps for hand reconstruction: an 11-year experience // P.R.S. – 2007. – 119. – P. 1823–1838.
158. Woo S., Kim Y., Cheon H. et al. Management of complications relating to finger amputation & replantation // Hand Clin. – 2015. – 2. – P. 319–338.
159. Xing S., Shen Z., Jia W., Cai Y. Aesthetic & functional results from nailfold recession following fingertip amputations // J.H.S. – 2015. – 1A. – P. 1–7.
160. Xu L., Gu Y., Xu J. et al. Microsurgical treatment for bilateral thumb defect: five case reports // Microsurgery. – 2003. – 6. – P. 547–554.
161. Yan H., Fan C., Zhang F., Gao W. Arterialized venous flaps in reconstructive & plastic surgery / Arteriovenous fistulas – diagnosis & management. Tjoumakaris S.I. (ed.). In Tech. – 2013. – P. 179–201.
162. Yan H., Ouyang Y., Chi Z. et al. Digital pulp reconstruction with free neurovascular toe flaps // Aesth. Plast. Surg. – 2012. – 5. – P. 1186–1193.
163. Yan H., Zhang F., Akdemir O. et al. Clinical applications of venous flaps in the reconstruction of hands & fingers // Arch. Orthop. Trauma Surg. – 2011. – 1. – P. 65–74.

164. Yoon W., Lee B. Fingertip reconstruction using free toe tissue transfer without venous anastomosis // Arch. Plast. Surg. – 2012. – 5. – P. 546–550.
165. Yu Y., Zhang Y., Bi W., Wu T. Functional sensory function recovery of random-pattern abdominal skin flap in the repair of fingertip skin defects // Exper. Ther. Med. – 2013. – 5. – P. 830–834.
166. Zachary S., Peimer C. Salvaging the "unsalvageable" digit // Hand Clin. – 1997. – 2. – P. 239–249.

REFERENCES

1. Andreyeva T.M. Travmatizm v Rossiyskoy Federacii na osnove statistiki [Injuries in the Russian Federation on the basis of statistics]. *Social'nye aspekty zdorov'ja naseleniya (veb-izdanie) – Social aspects of public health (Web edition)*, 2010, no. 16. (in Russian).
2. Belousov A.Ye. *Plasticheskaya, rekonstruktivnaya i esteticheskaya hirurgiya* [Plastic, Reconstructive and Aesthetic Surgery]. St. Petersburg, Hippocrates Publ., 1998. 743 p. (in Russian).
3. Blandinsky V.F. *Lechenie povrezhdeniy kisti i ih posledstviy u detey*. Dis. d-ra med. nauk [The treatment of injuries brushes and their effects in children. Dis. Dr. med. sci]. Moscow, 1987. 98 p. (in Russian).
4. Vinnik S.V., Pshenisnov K.P. (ed.), Golubev I.O., Afonina Ye.A. Pokrovnye defekty pal'cev kisti [The coating defects of fingers]. *Kurs plasticheskoy hirurgii: ruk. dlya vrachey. V 2 t. [The Course of plastic surgery: Guide for physicians*. In 2 vol. Ed. by K.P. Pshenisnov]. Yaroslavl, Rybinsk: Rybinsk Printing House Publ. Vol. 2. Pp. 1189–1230 (in Russian).
5. Dekaylo V.P., Tolstik A.N. *Sposob opredeleniya stepeni narusheniya funkcii i poteri trudosposobnosti pri povrezhdeniyah i zabolevaniyah kisti* [Method of determining the degree of dysfunction and disability in injuries and diseases of the hand]. Minsk, 2007 (in Russian)..
6. Yepifanova Ye.V. *Pravovye osnovy mediko-social'noy ekspertizy: ucheb. posobie* [Legal basis of medical and social expertise]. Krasnodar, 2013. 251 p. (in Russian).
7. Kadyrov M.S. Metod vybora hirurgicheskogo lecheniya pri slozhnyh travmah nogtevyh falang pal'cev kisti [Methods for surgical treatment in case of complex trauma of distal phalanges]. *Vestnik KRSU – The Bulletin of Kyrgyz-Russian Slavic University*, 2014, no. 12, pp. 99–102 (in Russian).
8. Konovalov A.N. *Neproizvodstvennyj travmatizm u rabotayuschego gorodskogo naseleniya i puti ego profilaktiki.* Avtoref. dis. kand. med. nauk [Non-industrial injuries of the urban population and the ways of its prevention. Author. dis. cand. med. Sci.] St. Petersburg, 2008. 26 p. (in Russian).
9. Matev I., Bankov S. *Reabilitaciya pri povrezhdeniyah ruki* [Rehabilitation for injuries hand]. Moscow, Medicine and physical culture Publ., 1981. 256 p. (in Russian).
10. Petrushin A.L. Travmaticheskie amputacii segmentov kisti, analiz lechebnyh meroprijatiy na razlichnyh etapah okazaniya medicinskoy pomoschi v sel'skom rayone [Traumatic hand amputations, the analysis of medical aid on different levels of rural healthcare]. *Kazanskiy med. zhurn. – Kazan Medical Journal,* 2013, no. 3, pp. 327–334 (in Russian).
11. Saayan A.B., Yagdzhyan G.V., Barbakadze A.B., Abraamyan D.O. *Rekonstrukciya kisti ostrovkovymi loskutami: metod. posobie* [Brush islet flaps reconstruction]. Erevan, 2014. 12 p. (in Russian).
12. 12. Yagdzhyan G., Abraamyan D., Grigoryan B., Gevorgyan A., Azatyan A. Russkaya versiya oprosnika DASH: instrument issledovaniya ishodov lecheniya porazheniy verhney konechnosti [Russian version of the DASH questionnaire: an instrument for study of treatment outcomes of lesions of the upper limb] *Annaly plast. rek. i est. hirurgii – Annals of Plastic, Reconstructive and Aesthetic Surgery*, 2005, no. 1, pp. 52–58 (in Russian).
13. Allen M. Conservative management of fingertip injuries in adults. *Hand*, 1980, 3, pp. 257–265.
14. Altergott C., Garcia F., Nager A. Pediatric fingertip injuries: do prophylactic antibiotics alter infection rates? *Pediatr. Emerg. Care*, 2008, 3, pp. 148–152.
15. Arazpour M., Mardani M., Bahramizadeh M. The effect of new method of suspension on quality of life, satisfaction, and suspension in patients with finger prostheses. *Prosthet. Orthot. Int.*, 2015, 3, pp. 197–203.
16. Ardouin T., Poirier P., Rogez J. Les traumatismes des extrémités digitales et de l'appareil unguéal chez l'enfant: A propos de 241 cas. *Rev. Chir. Orthop. Reparatrice Appar. Mot.*, 1997, 4, pp. 330–334.
17. Atasoy E., Godfrey A., Kalisman M. The "antenna" procedure for the "hook-nail" deformity. *J.H.S.*, 1983, 1A, pp. 55–58.
18. Atasoy E., Ioakimidis E., Kasdan M., Kutz J., Kleinert H. Reconstruction of the amputated fingertip with a triangular volar flap. *J.B.J.S.*, 1970, 52A, pp. 921–926.
19. Austin S. *Rehabilitation of the fingertip. Fingertip injuries: diagnosis, management & reconstruction.* Rozmaryn L. (ed). Springer, 2015. P. 175–189.
20. Aydin U., Ozbek S., Akin S., Ozyurtlu M. Custom subatmospheric dressing for fingertip injuries. *Tech. Hand Up. Extrem. Surg.*, 2011, 2, pp. 104–105.
21. Backman C., Nyström A., Backman C., Bjerle P. Arterial spasticity & cold intolerance in relation to time after digital replantation. *J.H.S.*, 1993, 5B, pp. 551–555.

22. Barbary S., Dap F., Dautel G. Finger replantation: surgical technique & indications. *Chir. Main*, 2013, 6, pp. 363–372.
23. Basat S., Uğurlu A., Aydın A., Aksan T. Digital artery perforator flaps: an easy & reliable choice for fingertip amputation reconstruction. *Acta Orthop. Traumatol. Turc*, 2013, 4, pp. 250–254.
24. Bickel K., Dosanjh A. Fingertip reconstruction. *J.H.S.*, 2008, 8A, pp. 1417–1419.
25. Bloom J., Khouri J., Hammert W. Current concepts in the evaluation & treatment of mallet finger injury. *P.R.S.*, 2013, 4, pp. 560e-566e.
26. Bot A., Bossen J., Mudgal C. et al. Determinants of disability after fingertip injuries. *Psychosomatics*, 2014, 4, pp. 372–380.
27. Bralliar F., Horner R. Sensory cross-finger pedicle graft. *J.B.J.S.*, 1969, 7A, pp. 1264–1342.
28. Brown R., Zook E., Russel R. Fingertip reconstruction with flaps & bed grafts. *J.H.S.*, 1999, 2A, pp. 345–351.
29. Bubak P., Richey M., Engrav L. Hook nail deformity repaired using a composite toe graft. *P.R.S.*, 1992, 6, pp. 1079–1082.
30. Buntic R., Brooks D. Standardized protocol for artery-only fingertip replantation. *J.H.S.*, 2010, 9A, pp. 1491–1496.
31. Cabibihan J., Pattofatto S., Jomaa M. et al. The conformance test for robotic/prosthetic fingertip skins. *The First IEEE/RAS-EMBS International Conference on Biomedical Robotics &Biomechatronics, IEEE*, 2006, pp. 561–566.
32. Carlsson I., Cederlund R., Höglund P., Lundborg G., Rosén B. Hand injuries and cold sensitivity: reliability and validity of cold sensitivity questionnaires. Disabil. Rehabil., 2008, 25, pp. 1920–1928.
33. Carmes S., Dumontier C. Fingertip reconstruction: the role of conservative treatment. *I.F.S.S.H. Scientific Committee on Skin Coverage*, 2014, pp. 2–6.
34. Chen C., Tang P., Zhao G. Bilaterally innervated dorsal digital flap for sensory reconstruction of digits. *Injury*, 2014, 12, pp. 2018–2024.
35. Chen H., Hsu C., Lin Y. et al. Functional & aesthetic outcomes of the fingertips after nail lengthening using the eponychial flap. *J.P.R.A.S.*, 2015, 10, pp. 1438–1446.
36. Chen Q., Sun Y., Chen J. et al. Comparative study of functional & aesthetically outcomes of reverse digital artery & reverse dorsal homodigital island flaps for fingertip repair. *J.H.S.*, 2015, 9E, pp. 935–943.
37. Chen Y., Chan F., Hsu C. et al. Fingertip replantation without venous anastomosis. *A.P.S.,* 2013, 3, pp. 284–288.
38. Chow S., Ho E. Open treatment of fingertip injuries in adults. *J.H.S.*, 1982, 7A, pp. 470–476.
39. Craigen M., Kleinert J., Crain G., McCabe S. Patient & injury characteristics in the development of cold sensitivity of the hand: a prospective cohort study. *J.H.S.*, 1999, 1A, pp. 8–15.
40. de Alwis W. Fingertip injuries. *Emerg. Med. Australas.*, 2006, 18, pp. 229–237.
41. Dickson J., Morris G., Heron M. The importance of hand anatomy in the accident & emergency department: assessment of hand anatomy knowledge in doctors in training. *J.H.S.*, 2009, 5E, pp. 682–684.
42. Downing N.D. Fractures of the hand. Surg., 2003, 21, pp. 256–258.
43. Duff S. Impact of peripheral nerve injury on sensorimotor control. *J. Hand Ther.*, 2005, 2, pp. 277–291.
44. Dumontier C., Gilbert A., Tubiana R. Hook-nail deformity: surgical treatment with a homodigital advancement flap. *J.H.S.*, 1995, 6B, pp. 830–835.
45. Duthie G., Adams J. Meshed adhesive tape for the treatment of crushed fingers in children. *J.H.S.*, 1984, 1B, p. 41.
46. Earley M., Watson J. Twenty four thumb replantations. J.H.S., 1984, 9B, pp. 98–102.
47. Elliot D. Fingertip reconstruction: flap reconstruction. *I.F.S.S.H. Scientific Committee on Skin Coverage*, 2014, pp. 9–13.
48. Elliot D., Moiemen N., Jigjinni V. The neurovascular Tranquilli-Leali flap. J.H.S., 1995, 20B, pp. 815–23.
49. Elliot D., Wilson Y. V-Y advancement of the entire volar soft tissue of the thumb in distal reconstruction. *J.H.S.*, 1993, 18B, pp. 399–402.
50. Erken H., Takka S., Akmaz I. Artery-only fingertip replantations using a controlled nailbed bleeding protocol. *J.H.S.*, 2013, 11A, pp. 2173–2179.
51. Evans D., Bernadis C. A new classification for fingertip injuries. *J.H.S.*, 2000, 25B, pp. 58–60.
52. Evans J., Lunnis P., Gaunt P. et al. A case of septicaemia due to Aeromonashydrophila. *B.J.P.S*, 1990, 3, pp. 371–372.
53. Fassler P. Fingertip injuries: evaluation & treatment. J. A.A.O.S., 1996, 1, pp. 84–92.
54. Fattah J., Awla R. Management of fingertip injury in Erbil, an evaluation study. *Zanco J. Med. Sci.*, 2013, 3, pp. 518–525.
55. Foucher G., Dallaserra M., Tilquin B. et al. The Hueston flap in reconstruction of fingertip skin loss: results in a series of 41 patients. *J.H.S.*, 1994, 19A, pp. 508–515.

56. Friedrich J., Poppler L., Mack C. et al. Epidemiology of upper extremity replantation surgery in the United States. *J.H.S.*, 2011, 11A, pp. 1835–1840.
57. García-López A., Laredo C., Rojas A. Oblique triangular neurovascular osteocutaneous flap for hook nail deformity correction. *J.H.S.*, 2014, 7A, pp. 1415–1418.
58. Geissendörfer H. Beitrag zur Fingerkuppenplastik. Zentralbl. Chir., 1943, 70, pp. 1107–1108.
59. Gelberman R., Urbaniak J., Bright D., Levin L. Digital sensibility following replantation. *J.H.S.*, 1978, 3A, pp. 313–319.
60. Germann G., Sauerbier M., Rudolf K., Hrabowski M. Management of thumb tip injuries. *J.H.S.*, 2015, 3A, pp. 614–622.
61. Glickman L., Mackinnon S. Sensory recovery following digital replantation. *Microsurgery*, 1990, 3, pp. 236–242.
62. Gourdin M., Pangman W. The repair of surface defects of fingers by trans-digital flaps. *P.R.S.*, 1950, 5, pp. 368–371.
63. Guy R. The etiologies & mechanisms of nail bed injuries. *Hand Clin.*, 1990, 6, pp. 9-19.
64. Harenberg P., Jakubietz R., Jakubietz M. et al. Reconstruction of the thumb tip using palmar neurovascular flaps. *Oper. Orthop. Traumatol.*, 2012, 2, pp. 116–121.
65. Hasagawa K., Namba Y., Kimata Y. Negative pressure wound therapy incorporating early exercise therapy in hand surgery: bag-type negative pressure wound therapy. *Acta Med. Okayama*, 2013, 4, pp. 271–276.
66. Hattori Y., Doi K., Ikeda K. et al. A retrospective study of functional outcomes after successful replantation vs amputation closure for single fingertip amputations. *J.H.S.*, 2006, 31A, pp. 811–818.
67. Hirase Y. Salvage of fingertip amputated at nail level: new surgical principles & treatments. *A.P.S.*, 1997, 38, pp. 151–157.
68. Hoigné D., Hug U., Schürch M. et al. Semi-occlusive dressing for the treatment of fingertip amputations with exposed bone: quantity & quality of soft-tissue regeneration. *J.H.S.*, 2014, 5E, pp. 505–509.
69. Huang H., Yeong E. Surgical treatment of distal digit amputation: success in distal digit replantation is not dependent on venous anastomosis. *P.R.S.*, 2015, 1, pp. 174–178.
70. Imaizumi A., Ishida K., Arashiro K., Nishizeki O. Validity of exploration for suitable vessels for replantation in the distal fingertip amputation in early childhood: replantation or composite graft. *J. Plast. Surg. Hand Surg.*, 2013, 47, pp. 258–262.
71. Ipsen T., Frandsen P., Barfred T. Conservative treatment of fingertip injuries. *Injury*, 1987, 18, pp. 203–205.
72. Irwin M., Gilbert S., Terenghi G., Smith R., Green C. Cold intolerance following peripheral nerve injury: natural history & factors predicting severity of symptoms. *J.H.S.*, 1997, 22B, pp. 308–316.
73. Ishikawa K., Ogawa Y., Soeda H., Yoshida Y. A new classification of the amputation level for the distal part of the finger. J. Jpn. Soc. Reconstr. Microsurg., 1990, 3, pp. 54–62.
74. Jain A., Sierakowski A., Gardiner M. et al. Nail bed INJury Assessment Pilot (NINJA-P) study: should the nail plate be replaced or discarded after nail bed repair in children? *Pilot & Feasibility Studies*, 2015, 1, pp. 29.
75. Jazayeri L., Klausner J., Chang J. Distal digital replantation. P.R.S., 2013, 5, pp. 1207–1217.
76. Khouri R. *Method & apparatus for soft tissue enhancement*, US Patent 20010031911 A1, 2001.
77. Kim J., Lee Y. Fingertip replantation using Y-shaped vein graft to pulp artery. *A.P.S.*, 2015, 4, pp. 424–429.
78. Kim J., Lee Y., Kim M. et al. Innervated reverse digital artery island flap through bilateral neurorrhaphy using direct small branches of the proper digital nerve. *P.R.S.*, 2015, 6, pp. 1643–1650.
79. Kojima T., Kinoshita Y., Hirase Y., Endo T., Hayashi H. Extended palmar advancement flap with V-Y closure for finger injuries. *B.J.P.S.*, 1994, 47, pp. 275–279.
80. Kong B., Kim Y., Suh Y. et al. Finger soft tissue reconstruction using arterialized venous free flaps having 2 parallel veins. *J.H.S.*, 10A, pp. 1802–1806.
81. Koshima I., Urushibara K., Fukuda N. et al. Digital artery perforator flaps for fingertip reconstructions. *P.R.S.*, 2006, 118, pp. 1579–1584.
82. Krishnan G. Sensory recovery after reconstruction of defects of long fingertips using the pedicled V flap. *B.J.P.S.*, 2001, 54, pp. 523–527.
83. Kusuhara H., Itani Y., Isogai N., Tabata Y. Randomized controlled trial of the application of topical b-FGF-impregnated gelatin microspheres to improve tissue survival in subzone II fingertip amputations. *J.H.S.*, 2011, 6E, pp. 455–460.
84. Kutler W. A new method for fingertip amputation. *J.A.M.A.*, 1947, 133, pp. 29–30.
85. Lamon R., Cicero J., Frascone R., Hass W. Open treatment of fingertip amputations. *Ann. Emerg. Med.*, 1983, 12, pp. 358–360.
86. Lassner F., Becker M., Berger A., Pallua N. Sensory reconstruction of the fingertip using the bilaterally innervated sensory cross-finger flap. *P.R.S.*, 2002, 3, pp. 988–993.
87. Lee D., Mignemi M., Crosby S. Fingertip injuries: an update on management. *J. A.A.O.S.*, 2013, 21, pp. 756–766.

88. Lee L., Lau P., Chan C. A simple & efficient treatment for fingertip injuries. *J.H.S.*, 1995, 20B, pp. 63–71.
89. Lee N., Pae W., Roh S. et al. Innervated cross-finger pulp flap for reconstruction of the fingertip. *Arch. Plast. Surg.*, 2012, 39, pp. 637–642.
90. Lee S., Jang J., Kim J., Cheon S. Modified anterograde pedicle advancement flap in fingertip injury. *J.H.S.*, 2015, 9E, pp. 944–951.
91. Lifchez S. D. Hand education for emergency medicine residents: results of a pilot program. *J.H.S.*, 2012, 37A, P. 1245–1248.
92. Lineaweaver W., Hill M., Buncke G. et al. Aeromonashydrophila infections following use of medicinal leeches in replantation & flap surgery. *A.P.S.*, 1992, 3, pp. 238–244.
93. Littler J. Neurovascular pedicle transfer of tissue in reconstructive surgery of the hand. *J.B.J.S.*, 1956, 38A, pp. 917.
94. Liu Y., Jiao H., Ji X. et al. A comparative study of four types of free flaps from the ipsilateral extremity for finger reconstruction. *PLoS ONE*, 2014, 8, pp. e104014.
95. Lundborg G. The bone & joint decade 2000–2010. *Scand. J. P.R.S. Hand Surg.*, 1999, 3, pp. 341–344.
96. Lutz B.,Wei F. Basic principles on toe-to-hand transplantation. *Chang Gung Med. J.*, 2002, 9, pp. 568–576.
97. Ma G., Cheng J., Chan K. et al. Fingertip injuries – a prospective study on seven methods of treatment on 200 cases. *Ann. Acad. Med. Singapore*, 1982, 11, pp. 207–213.
98. Martin C., González del Pino J. Controversies in the treatment of fingertip amputations conservative vs surgical reconstruction. *Clin. Orthop. Relat. Res.*, 1998, 353, pp. 63–73.
99. Melone C., Beasley R., Carstens J. The thenar flap – an analysis of its use in 150 cases. *J.H.S.*, 1982, 7, pp. 291–297.
100. Mende K., Strub B., Meuli-Simmen C. Autologous fat grafting for painful finger scars. *J.H.S.*, 2014, E, pii: 1753193414543194 [Epub].
101. Mennen U., Wiese A. Fingertip injuries management with semi-occlusive dressing. *J.H.S.*, 1993, 18B, pp. 416–422.
102. Mignemi M., Unruh K., Lee D. Controversies in the treatment of nail bed injuries. *J.H.S.*, 2013, 7A, pp. 1427–1430.
103. Miller A., Rivlin M., Kirkpatrick W. et al. Fingertip amputation treatment: a survey study. *Am. J. Orthop.*, 2015, 9, pp. E331–E339.
104. Miller L., Chester R., Jerosch-Herold C. Effects of sensory reeducation programs on functional hand sensibility after median & ulnar repair: a systematic review. *J. Hand Ther.*, 2012, 3, pp. 297–306.
105. Mitsunaga N., Mihara M., Koshima I. et al. Digital artery perforator (DAP) flaps: modifications for fingertip & finger stump reconstruction. J.P.R.A.S., 2010, 63, pp. 1312–1317.
106. Moberg E. Aspects of sensation in reconstructive surgery of the upper extremity. *J.B.J.S.*, 1964, 46A, pp. 817–825.
107. Morrison W., O'Brien B., Macleod A. Digital replantation & revascularisation. A long-term review of one hundred cases. *Hand*, 1978, 10, pp. 125–134.
108. Mühldorfer-Fodor M., Hohendorff B., Vorderwinkler K. et al. Behandlung von FingerkuppendefektverletzungenmitdemSemiokklusionsverbandnach Mennen und Wiese. *Oper. Orthop. Traumatol.*, 2013, 25, pp. 104–114.
109. Muneuchi G., Tamai M., Igawa K. et al. The PNB classification for treatment of fingertip injuries: the boundary between conservative treatment & surgical treatment. *A.P.S.*, 2005, 54, pp. 604–609.
110. Murphy N.M., Olney D.B. Applied hand anatomy: its importance in accident & emergency. *Arch. Emerg. Med.*, 1992, 9, pp. 14–18.
111. Nghiem B., Sando I., Gillespie R. et al. Providing a sense of touch to prosthetic hands. *P.R.S.*, 2015, 6, pp. 1652–1663.
112. Ni F., Appleton S., Chen B., Wang B. Aesthetic & functional reconstruction of fingertip & pulp defects with pivot flaps. *J.H.S.*, 2012, 9A, pp. 1806–1811.
113. Nishikawa H., Smith P. The recovery of sensation & function after cross-finger flaps for fingertip injury. *J.H.S.*, 1992, 17B, pp. 102–107.
114. Novak C. Clinical commentary in response to: sensory relearning in peripheral nerve disorders of the hand: a web-based survey & Delphi consensus method. *J. Hand Ther.*, 2011, 4, pp. 300–302.
115. O'Brien B. Neurovascular island pedicle flaps for terminal amputations & digital scars. *B.J.P.S.*, 1968, 21, pp. 258–261.
116. Ootes D., Lambers K. T., Ring D. C. The epidemiology of upper extremity injuries presenting to the emergency department in the United States. *Hand (N.Y.)*, 2012, 7, pp. 18–22.
117. Panattoni J., De Ona I., Ahmed M. Reconstruction of fingertip injuries: surgical tips & avoiding complications. *J.H.S.*, 2015, 5A, pp. 1016–1024.
118. Pelissier P., Genin-Etcheberry T., Casoli V., Martin D., Baudet J. Limits & indications of the dorsal transposition flap: critical evaluation of 15 cases. *J.H.S.*, 2001, 26A, pp. 277–282.

119. Rinkevich Y., Lindau P., Ueno H. et al. Germ-layer & lineage-restricted stem/progenitors regenerate the mouse digit tip. *Nature*, 2011, 476, pp. 409–413.
120. Rinkevich Y., Maan Z., Walmsley G., Sen S. Injuries to appendage extremities & digit tips: a clinical & cellular update. *Dev. Dyn.*, 2015, 5, pp. 641–650.
121. Riyat M., O'Dwyer G., Quinton D. Comparison of silver sulphadiazine& paraffin gauze dressings in the treatment of fingertip amputations. *J.H.S.*, 1997, 22B, pp. 530–532.
122. Rubin G., Orbach H., Rinott M., et al. The use of prophylactic antibiotic in treatment of fingertip amputation: a randomized prospective trial. *Am. J. Emerg. Med.*, 2015, 5, pp. 645–647.
123. Ruijs A., Jaquet J., Daanen H., Hovius S. Cold intolerance of the hand measured by the CISS questionnaire in a normative study population. *J.H.S.*, 2006, 5B, pp. 533–536.
124. Ruijs A., Jaquet J., van Riel W., Daanen H., Hovius S. Cold intolerance following median & ulnar nerve injuries: prognosis & predictors. *J.H.S.*, 2007, 32E, pp. 434–439.
125. Saladino R., Antevy P. *Management of fingertip injuries.* Up To Date. Stack A., Wolfson A. (Eds). Waltham M.A. Accessed: November 18, 2015.
126. Saraf S., Tiwari V. Fingertip injuries. *Indian J. Orthop.*, 2007, 2, pp. 163–168.
127. Scaglioni M., Kuo Y., Chen Y. Reconstruction of distal hand & foot defects with the free proximal peroneal artery perforator flap. *Microsurgery*, 2014, doi: 10.1002/micr.22364 [Epub].
128. Scheker L., Polo F., Aguilar F. *Free tissue transfer for fingertip coverage / Fingertip injuries: diagnosis, management & reconstruction*. Rozmaryn L. (ed). Springer, 2015, pp. 131–148.
129. Sears E., Shin R., Prosser L. et al. Economic analysis of revision amputation & replantation treatment of finger amputation injuries. *P.R.S.*, 2014, 4, pp. 827–840.
130. Sebastin S., Chung K. A systematic review of the outcomes of replantation of distal digital amputation. *P.R.S.*, 2011, 3, pp. 723–737.
131. Segmüller G. Modification of the Kutler flap: neurovascular pedicle. *Handchirurgie*, 1976, 8, pp. 75–76.
132. Shao X., Chen C., Zhang X. et al. Coverage of fingertip defect using a dorsal island pedicle flap including both dorsal digital nerves. *J.H.S.*, 2009, 8A, pp. 1474–1481.
133. Shen X., Xue M., Mi J. et al. Innervated digital artery perforator propeller flap for reconstruction of lateral oblique fingertip defects. *J.H.S.*, 2015, 7A, pp. 1382–1388.
134. Shepard G. Management of acute nail bed avulsions. *Hand Clin.*, 1990, 6, pp. 39–56.
135. Shepard G. The use of lateral V-Y advancement flaps for fingertip reconstruction. *J.H.S.*, 1983, 8, pp. 254–259.
136. Sohn W., Jung S., Kim S. et al. Reconstruction of fingertip defects with great toe pulp grafts. *A.P.S.*, 2012, 6, pp. 579–582.
137. Stevenson J., McNaughton G., Riley J. The use of prophylactic flucloxacillin in treatment of open fractures of the distal phalanx within an accident & emergency department: a double-blind randomized placebo-controlled trial. *J.H.S.*, 2003, 5B, pp. 388–394.
138. Strick M., Bremner-Smith A., Tonkin M. Antenna procedure for the correction of hook nail deformity. *J.H.S.*, 2004, 1B, pp. 3–7.
139. Sun Y., Chen Q., Chen J. et al. Prevalence, characteristics & natural history of cold intolerance after the reverse digital artery flap. *J.H.S.*, 2015, E, pii: 1753193415596438 [Epub].
140. Sungur N., Kankaya Y., Yildiz K. et al. Bilateral V-Y rotation advancement flap for fingertip amputations. *Hand (N.Y.)*, 2012, 7, pp. 79–85.
141. Takeo M., Chou W., Sun Q. et al. Wnt activation in nail epithelium couples nail growth to digit regeneration. *Nature*, 2013, 499, pp. 228–232.
142. Tamai S. Twenty years' experience of limb replantation – review of 293 upper extremity replants. *J.H.S.*, 1982, 6A, pp. 549–556.
143. Tang J., Elliot D., Adani R. et al. Repair & reconstruction of thumb & fingertip injuries: a global view. *Clin. Plast. Surg.*, 2014, 41, pp. 325–359.
144. Taras J., Sapienza A., Roach J., Taras J. Acellular dermal regeneration template for soft tissue reconstruction of the digits. *J.H.S.*, 2010, 3A, pp. 415–421.
145. Teoh L., Tay S., Yong F., Tan S., Khoo D. Heterodigital arterialized flaps for large finger wounds: results & indications. *P.R.S.*, 2003, 6, pp. 1905–1913.
146. Tomimoto M. The frictional pattern of tactile sensations in anthropomorphic fingertip. *Tribol. Int.*, 2011, 44, pp. 1340–1347.
147. Tos P., Artiaco S., Coppolino S. et al. A simple sterile polypropylene fingernail substitute. *Chir. Main*, 2009, 28, pp. 143–145.
148. Tos P., Titolo P., Chirila N. et al. Surgical treatment of acute fingernail injuries. *J. Orthop. Traumatol.*, 2012, 13, pp. 57–62.

149. Tranquilli Leali E. Ricostruzione dell'apicedelle falangiun guealimediante autoplastica volarepeduncolata per scorrimento. *Infort. Traum. Lavoro*, 1935, 1, pp. 186–193.
150. Tsai T., Yuen J. A neurovascular island flap for volar-oblique fingertip amputations. Analysis of long-term results. *J.H.S.,* 1996, 21B, pp. 94–98.
151. Tupper J., Miller G. Sensitivity following volar V-Y plasty for fingertip amputations. *J.H.S.,* 1985, 10A, pp. 183–184.
152. Van Beek A., Kassan M., Adson M., Dale V. Management of acute fingernail injuries. *Hand Clin.,* 1990, 1, pp. 23–35.
153. Van den Berg W., Vergeer R., van der Sluis C. et al. Comparison of three types of treatment modalities on the outcome of fingertip injuries. *J. Trauma Acute Care Surg.,* 2012, 6, pp. 1681–1687.
154. Venkataswami R., Subramanian N. Oblique triangular flap: a new method of repair for oblique amputations of the fingertip & thumb. *P.R.S.,* 2000, 66, pp. 296-300.
155. Vuppalapati G., Oberlin C., Balakrishnan G. "Distally based dorsal hand flaps": clinical experience, cadaveric studies & an update. *B.J.P.S.,* 2004, 7, pp. 653–667.
156. Waljee J., Chung K. Toe-to-hand transfer: evolving indications & relevant outcomes. *J.H.S.,* 2013, 7A, pp. 1431–1434.
157. Woo S., Kim K., Lee G. et al. A retrospective analysis of 154 arterialized venous flaps for hand reconstruction: an 11-year experience. *P.R.S.,* 2007, 119, pp. 1823–1838.
158. Woo S., Kim Y., Cheon H. et al. Management of complications relating to finger amputation & replantation. *Hand Clin.,* 2015, 2, pp. 319–338.
159. Xing S., Shen Z., Jia W., Cai Y. Aesthetic & functional results from nailfold recession following fingertip amputations. *J.H.S.,* 2015, 1A, pp. 1–7.
160. Xu L., Gu Y., Xu J. et al. Microsurgical treatment for bilateral thumb defect: five case reports. *Microsurgery,* 2003, 6, pp. 547–554.
161. Yan H., Fan C., Zhang F., Gao W. *Arterialized venous flaps in reconstructive & plastic surgery / Arteriovenous fistulas – diagnosis & management.* Tjoumakaris S.I. (ed.). In Tech., 2013, pp. 179–201.
162. Yan H., Ouyang Y., Chi Z. et al. Digital pulp reconstruction with free neurovascular toe flaps. *Aesth. Plast. Surg.,* 2012, 5, pp. 1186–1193.
163. Yan H., Zhang F., Akdemir O. et al. Clinical applications of venous flaps in the reconstruction of hands & fingers. *Arch. Orthop. Trauma Surg.,* 2011, 1, pp. 65–74.
164. Yoon W., Lee B. Fingertip reconstruction using free toe tissue transfer without venous anastomosis. *Arch. Plast. Surg.,* 2012, 5, pp. 546–550.
165. Yu Y., Zhang Y., Bi W., Wu T. Functional sensory function recovery of random-pattern abdominal skin flap in the repair of fingertip skin defects. *Exper. Ther. Med.,* 2013, 5, pp. 830–834.
166. Zachary S., Peimer C. Salvaging the "unsalvageable" digit. *Hand Clin.,* 1997, 2, pp. 239–249.

Поступила в редакцию 20.11.2015
Утверждена к печати 02.02.2016

Авторы:
Ходжабагян З.С.
Пшенисное К.П.[1] – д-р мед. наук, профессор, кафедра травматологии, ортопедии и ВПХ ЯГМУ с курсом ИПДО (г. Ярославль, Россия).
Абраамян Д.О.[2] – канд. мед. наук, Служба травматологии-ортопедии, МК Арабкир (г. Ереван, Армения).
Винник С.В.[3], отделение хирургии кисти, микрохирургии и реконструктивной пластический хирургии ГАУЗ ЯО КБ СМП им. Н.В. Соловьева (г. Ярославль, Россия)

Контакты:
Ходжабагян Закар Самвелович
тел.: 8-905-131-09-96
e-mail: zaqarmed@yahoo.com

IN MEMORY OF PROF. ROBERT ACLAND, M.D.

It is with profound sadness that the family of Robert D. Acland, MBBS, FRCS announces his death on Wednesday, January 6, 2016. Robert was born on June 20, 1941 to Sir Robert Thomas Dyke Acland and Anne Stella Alford in Exeter, England, who predeceased him, as did his older brother Sir John Dyke Acland.

A renaissance man, Robert wasbrilliant, creative, and inspirational. He was a loving and generous teacher, husband, and parent.He is survived by his wife of 24 years, Bette Levy, with whom he shared a love of the absurd and the creative, the refuge of the outdoors, and a contented life, and his four children, whom he cherished: Beatrice Maud Acland; Daniel James Acland (Nicki Dub); Benjamin Thomas Acland (Jocelyn Matsuo-Acland); and Emily Grace Acland Michael (Jeffrey Michael), as well as his younger brother, Henry Dyke Acland (Di Steeds). He is also survived by many cousins, nieces, nephews, and other relatives, as well as Sarah Acland, and Susan Bishop, all of whom mourn his passing. He will be greatly missed by the thousands of medical students and practitioners who were taught by him personally, learned from his texts and videos, or used his microsurgical innovations. The many patients who benefited from their doctors' expertise enabled by Robert, will also suffer his loss. He was an extraordinary manwith a broad reach, and he enriched the lives of all whom he touched. Many hearts are broken.

Robert graduated from London Hospital Medical College in 1964 with a Bachelor in Medicine (MB).He received his MBBS from London University in 1969, completed internships in the UK and Tanzania, and residencies in plastic surgery in Glasgow (FRCS in 1969)and London (FRCS in 1970). In 1967, he became acquainted with Harry Buncke who had written about the possibilities of microsurgery in immediate distant skin transfer. Following a visit with him in San Francisco, Robert decided to devote his career to microsurgery and he is credited with being one of the pioneers in plastic and reconstructive microsurgery.

In 1976, Robert received an invitation from Dr. Joseph Kutz of Kleinert and Kutz Hand Care Center to run their microsurgery lab, the second of its kind in the US. In conjunction with this, he also received a teaching appointment to the University of Louisville School of Medicine. At this time, with help from a German manufacturer, he developed one of the first microsurgical instruments, the Acland micro-vessel clamp, an instrument that allows surgeons to create a hole in a vessel for end-to-end anastomosis, as well as the 10-0 nylon sutures and needles that are still used today.

In his career at U of L as Director of the Microsurgery Teaching Laboratory, he taught microsurgical skills to students and doctors alike, and continued to hold that position until 1998. During this tenure, Robert published the first edition of Acland's Practice Manual for Micro-vascular Surgery, also known as the "Red Book", a manual on microsurgical techniques (1997). The current edition was revised in 2008 in a joint effort between the original author and Dr. Raja Sabapathy (Ganga Hospital) and is essential for any trainee in microsurgical techniques and fundamentals of surgical microscopes and their use.

While at U of L, he ascended through the professional ranks in Plastic and Reconstructive Surgery, becoming full Professor in 1986. He also held Associate appointments in the Departments of Physiology and Biophysics, and of Anatomical Sciences and Neurobiology. With his retirement, he served as professor emeritus in the Department of Anatomical Sciences at the University of Louisville School of Medicine.

Not content with one successful career as a reconstructive microsurgeon and director of the teaching lab, he forged a second career as a clinical anatomist and became a pioneer in the field of fresh tissue dissection. From 1981 to 2011, he established and ran the Fresh Tissue Anatomy Dissection Laboratory for surgeons and students at the University of Louisville, which was the first of its kind in the United States, and is considered one of the best and most respected facilities in the world. He was generous in sharing his expertise, and his technique of `light embalming' atthe U of L facility

has been emulated at many other medical centers. In 2014, the lab was renamed in his honor.

His "Sistine Chapel" is the comprehensive Video Atlas of Human Anatomy into which he put his heart and soul. Beginning in 1993 and taking nine years to create, the atlas depicts moving structures-muscles, tendons, and joints-making the same movements that they make in life. The videos show complex structures, from bone to surface anatomy, to provide a foundation for understanding anatomical structure and function.

He was a pioneer in developing new and highly effective techniques of anatomical videography that give the viewer a clear three-dimensional understanding of spatial relationships. He had gained expertise in instructional video during his first career as a teacher of microsurgical techniques. He achieved a unique 3-D perspective using innovative camera rotation techniques that he pioneered with his colleagues at the University of Louisville School of Medicine. He also inventedthe many armatures and devices to enable the specimen to rotate alongmultiple axes.

Following the creation of the Atlas, he also created numerous other specialized videos on the inner ear, the eye, the heart, and embryo development. The Atlas and other videos are now online and have become popular visual learning resources, used in most of the medical schools in the US and with a large international market as well, having been translated into several languages. The Video Atlas also is widely used by students and teachers in nursing, physical and occupational therapy, kinesiology, and massage therapy, as well in many high school and undergraduate anatomy classes. A portion of the royalties from sales of the atlas go to the U of L Medical School Department of Anatomy Phd program.

Robert was a founding member of the International Society for Reconstructive Microsurgery and the American Society for Reconstructive Microsurgery. As an Active Member of the American Association of Clinical Anatomy (AACA), he twice served as Councilor, and organized the Association's premier Young Anatomist Event. His CV lists 80 publications, two of which have appeared in CLINICAL ANATOMY, and his many presentations have been highlights at the AACA's Annual Scientific Sessions. Over time, he also developed a strong keen interest in the history of anatomy and anatomical art, featured in his most recent lecture to the AACA.

His many honors include: Excellence in Education Award, University of Louisville Medical school (2012); Honorary membership in the Association of Plastic Surgeons of India (2011); Career Achievement Award in appreciation of dedication to the division of plastic surgery (2010); Honorary Member, British Association of Plastic Surgeons, (2002); Honored Member of the AACA (2002); Honors Education Achievement Award KY Medical Assoc (1987); and Founders' Lecture, American Society for Reconstructive Microsurgery (1987).

Not satisfied with twoinfluentialand significant professional careers, Robert also was a master carpenter who spent a great deal of time and love building his beloved creek house, a one-room house in Laconia, Indiana situated above Mosquito Creek. He not only designed and constructed the houseand outhouse, but also created all the electric, water, lighting, and heating systems for making it livable. He built the suspension bridge that provides easy access for those unwilling to cross the creek in a car. Using only hand tools, he also built many beautiful pieces of furniture for family members that have already become cherished heirlooms.

The family would like to deeply thank Drs. Alexis Karageorge, Alfonso Cervera, Michael Hahl, Khuda Khan, and the staff at Hosparus, who cared for Robert.

A private burial will take place at Cave Hill Cemetery. There will be a remembrance of his life in about a month's time; please contact Herman Meyer & Son(www.meyerfuneral.com) and/or Caring Bridge for information about date and location.In lieu of flowers, contributions may be made to the U of L Medical School Department of Anatomy, Caring Bridge,Hosparus, or a charity of choice.

Prof. A. Kadir Bacakoglu, M.D.,
Chair of 13th EFSM Congress
Prof. Omer Ozkan, M.D.,
Co-Chair of 13th EFSM Congress
Prof. Suhan Ayhan, M.D.,
President of TSRM

Единые требования к рукописям, представляемым в журнал

«ВОПРОСЫ РЕКОНСТРУКТИВНОЙ И ПЛАСТИЧЕСКОЙ ХИРУРГИИ»

В научно-практическом рецензируемом журнале «Вопросы реконструктивной и пластической хирургии» публикуются передовые, оригинальные статьи по клинической и экспериментальной хирургии и клинической анатомии, историко-медицинские статьи, краткие сообщения, заметки из практики, сообщения о юбилеях.

Принятые к рассмотрению рукописи направляются на рецензирование внешним рецензентам.

Окончательное решение о публикации статьи принимается редакционной коллегией на основании мнения рецензентов.

ОБЩИЕ ПРАВИЛА

Рукопись должна быть представлена в 2 экземплярах на белой бумаге формата А4. Поля сверху и снизу – 2 см, справа – 2 см, слева – 3 см, шрифт «Times New Roman», размер шрифта – 12 пунктов через 1,5 интервала. Рукопись статьи должна включать: 1) титульный лист; 2) резюме и ключевые слова; 3) основной текст; 4) список литературы; 5) таблицы; 6) иллюстрации; 7) подписи к рисункам. Каждая часть рукописи печатается с новой страницы. Страницы рукописи следует нумеровать. На первой странице должна быть виза и подпись научного руководителя, заверенная печатью учреждения. На последней странице статьи должны быть подписи всех авторов. *Электронный вариант статьи прилагается в обязательном порядке*. Основной текст и таблицы представляются в формате Microsoft Word (*.doc).

Объем статьи: оригинальные статьи, обзоры, лекции – 10–12 страниц; историко-медицинские статьи – 5–6 страниц; краткие сообщения, заметки из практики – 3–4 страницы машинописного текста.

Авторы должны хранить копии всего представленного материала.

ТИТУЛЬНЫЙ ЛИСТ

Первая страница рукописи (титульный лист) должна содержать на русском и английском языках: а) название статьи; б) фамилии и инициалы каждого из авторов с указанием высшей из имеющихся у них академических степеней (званий) и членства в различных обществах; в) полное название отдела, кафедры, лаборатории научного или лечебного учреждения, города, где выполнялась представленная работа; г) фамилию, имя, отчество и адрес автора, ответственного за ведение переписки, контактные телефоны, адрес электронной почты.

РЕЗЮМЕ И КЛЮЧЕВЫЕ СЛОВА

Вторая страница рукописи – резюме на русском и английском языках, объем которого 250 слов (750 знаков). Резюме должно содержать следующую информацию: а) цель и задачи исследования или исходную позицию автора; б) методы исследования и характеристику материала; в) основные результаты; г) выводы или заключение.

Все аббревиатуры в резюме необходимо раскрывать (несмотря на то что они будут раскрыты в основном тексте статьи). Во избежание искажения основных понятий желательно указать соответствующие английские термины. Это особенно важно, когда приводятся названия особых заболеваний, синдромов, упоминаются авторы или конкретные методы.

Ключевые слова (от 3 до 8) на русском и английском языках помещают под резюме после обозначения «Ключевые слова».

ОСНОВНОЙ ТЕКСТ

Оригинальные статьи должны иметь следующую структуру: а) введение; б) материал и методы; в) результаты; г) обсуждение; д) заключение; е) список литературы; ж) references.

Обзоры и лекции разбиваются на разделы по усмотрению автора, краткие сообщения на разделы не разбиваются.

Редакция журнала рекомендует авторам статей проводить описание экспериментальных данных и результатов статистического анализа в соответствии с рекомендациями Международного комитета редакторов медицинских журналов (International Committee of Medical Journal Editors. Uniform requirements for manuscripts submitted to biomedical journals. Ann. Intern. Med. 1997. № 126. P. 36–47).

В разделе «Материал и методы» ясно опишите дизайн исследования. Если использовался процесс рандомизации, поясните, как он проводился для формирования групп. Если использовался «слепой» контроль, опишите, какие методы были применены для его обеспечения. Сообщите число случаев, когда наблюдение осуществлялось не до конца исследования (например, количество больных, выбывших из клинического испытания), и их причину. Избегайте употребления статистических терминов, таких как «рандомизированный», «значимый», «корреляции» и «выборка», для обозначения нестатистических понятий. Рукописи статей, в

которых дизайн исследования не соответствует его цели и задачам, могут быть отклонены редакцией журнала.

При описании дизайна исследования и статистических методов ссылки приводите на известные руководства и учебники с указанием страниц. Поясните, какие компьютерные программы использовались в вашей работе, какие статистические методы применялись для обоснования полученных вами выводов.

Рукописи статей, в которых при достаточном объеме экспериментальных данных отсутствует статистический анализ, а также некорректно использованы или описаны применяемые статистические методы, могут быть отклонены редакцией журнала. В отдельных случаях, когда объемы данных не позволяют провести статистический анализ, но фактические результаты обладают существенной новизной в области исследования, статья может быть принята к публикации.

По возможности представляйте полученные данные в количественном виде с соответствующими показателями вариабельности измерений (доверительные интервалы, интерквартильный размах и т. п.). Особое внимание следует обратить на корректное представление номинальных и ранговых показателей, которые рекомендуется представлять частотами распределений. Дайте определение всем используемым статистическим терминам, сокращениям и символическим обозначениям. Например: M – выборочное среднее; m – ошибка среднего; p – достигнутый уровень значимости и т.д. Если вы используете выражение типа $M \pm m$, укажите объем выборки n. Если используемые статистические критерии имеют ограничения по их применению, укажите, как проверялись эти ограничения и каковы результаты проверок. При использовании параметрических критериев опишите процедуру проверки закона распределения (например, нормального) и результаты этой проверки.

Обращайте внимание на точность представления результатов расчетных показателей. Она должна соответствовать точности используемых методов измерения. Средние величины не следует приводить точнее чем на один десятичный знак по сравнению с исходными данными. Рекомендуется проводить округление результатов (средних и показателей вариабельности) измерения показателя до одинакового количества десятичных знаков, так как их разное количество может быть интерпретировано как различная точность измерений.

Укажите принятый в данном исследовании критический уровень значимости p, с которым сравнивали достигнутый уровень значимости каждого статистического критерия. Согласно современным правилам, рекомендуется вместо термина «достоверность различий» использовать термин «уровень статистической значимости различий». В каждом конкретном случае рекомендуется указывать фактическую величину достигнутого уровня значимости p для используемого статистического критерия. Если показатель может быть рассчитан разными методами и они описаны в работе, то следует указать, какой именно метод расчета применен (например, коэффициент корреляции Пирсона, Спирмена, бисериальный и т. п.).

Представляйте свои результаты в тексте, таблицах и на рисунках в логической последовательности. Не повторяйте в тексте все данные из таблиц или рисунков, выделяйте или суммируйте только важные наблюдения. Ограничьтесь теми таблицами и рисунками, которые необходимы для подтверждения основных аргументов статьи и оценки степени их обоснованности. Если не у всех пациентов группы измеряются все изучаемые признаки, то в таблице должно быть указано число наблюдений по каждому признаку.

Используйте графики в качестве альтернативы таблицам с большим числом данных. На графиках и диаграммах рекомендуется указывать доверительный интервал или квадратичное отклонение.

На графиках обязательно должны быть подписи и разметка осей, указаны единицы измерений.

При исследовании эффективности медицинских вмешательств следует указать, что являлось критерием эффективности. При исследовании диагностических тестов необходимо привести рассчитанные показатели чувствительности и специфичности метода диагностики и сравнение с золотым стандартом, если он имеется. В обзорных статьях рекомендуется описать методы и глубину поиска статей, критерии включения найденных материалов в обзор. Выводы работы должны подтверждаться результатами проведенного статистического анализа, а не носить декларативный характер, обусловленный общебиологическими или медицинскими принципами.

ТАБЛИЦЫ

Все таблицы должны быть упомянуты (процитированы) в тексте. Каждая таблица печатается на отдельной странице через 1,5 интервала и нумеруется соответственно первому упоминанию ее в тексте. Каждый столбец (колонка) должен иметь короткий заголовок (в нем могут быть использованы сокращения, аббревиатуры). Разъяснения терминов, аббревиатур и сокращений помещаются в сноске или примечаниях, а не

в названии таблиц. Для сноски применяется символ *. Если используются данные из другого опубликованного или неопубликованного источника, должно быть полностью приведено его название.

ИЛЛЮСТРАЦИИ

Все иллюстрации (рисунки, диаграммы, фотографии) нумеруются и представляются в черно-белом и цветном изображении. Опись иллюстраций и подписи к ним даются на отдельном листе с указанием названия статьи и фамилии автора. В тексте должна быть ссылка на соответствующую таблицу или рисунок. Каждая фотография должна иметь приклеенный сзади ярлычок, содержащий номер рисунка, фамилию автора и обозначение верха.

В электронном виде принимаются как сканированные, так и представленные в виде файлов форматов *.tif, *.psd, *.jpg, *.cdr с разрешением не менее 300 ppi. Каждый файл должен содержать один рисунок. Названия и детализированные изменения должны содержаться в подписях к иллюстрациям, а не на самих иллюстрациях.

Если рисунки ранее уже публиковались, укажите оригинальный источник и представьте письменное разрешение на их воспроизведение от держателя прав на публикацию. Разрешение требуется независимо от автора или издателя, за исключением документов, находящихся в общественном владении.

ССЫЛКИ, СПИСОК ЛИТЕРАТУРЫ

Ссылки в тексте статьи (ГОСТ Р 7.0.5–2008 «Библиографическая ссылка. Общие требования и правила составления») даются в квадратных скобках номерами в соответствии с пристатейным списком литературы, в котором источники перечисляются в порядке цитирования.

Не ссылайтесь на резюме докладов (abstracts), «неопубликованные наблюдения» и «личные сообщения». Ссылки на статьи, принятые в печать, но еще не опубликованные, допустимы, укажите журнал и добавьте «в печати» (in press). Ссылки должны быть сверены авторами с оригинальными документами.

Список литературы размещается в конце статьи и включает библиографическое описание всех работ, которые цитируются в тексте статьи.

Список литературы должен быть напечатан через 1,5 интервала после текста статьи под заголовком «Литература».

Работы иностранных авторов, опубликованные на русском языке и кириллицей, помещают среди работ отечественных авторов.

Библиографическое описание литературных источников к статье дается в соответствии с ГОСТ 7.1–2003 «Библиографическое описание документа: общие требования и правила составления».

Сокращения отдельных слов и словосочетаний приводят в соответствии с ГОСТ 7.12–93 «Сокращение русских слов и словосочетаний в библиографическом описании произведений печати».

1. **Монографии.** Указывают в следующей последовательности такие выходные данные: фамилия и инициалы автора (авторов), название монографии (полностью раскрывая все слова), номер повторного издания, место издания (город), издательство, год издания, количество страниц (см. примеры 1, 2).

В монографиях, написанных 1–4 авторами, указывают всех авторов и в библиографическом списке монографии помещают по фамилии первого автора (см. пример 1).

Монографии, написанные коллективом авторов более 4 человек, помещают в списке литературы по первому слову заглавия книги. После заглавия через косую черту указывают все фамилии авторов. Инициалы в этом случае ставят перед фамилией автора (см. пример 2).

В монографиях иностранных авторов, изданных на русском языке, после заглавия книги через двоеточие указывают, с какого языка сделан перевод.

Редакторов книг (отечественных и иностранных) указывают после заглавия книги через косую черту после слов «под ред.», «ed.», «Hrsg.».

В книгах при наличии двух мест издания приводят оба, отделяя друг от друга точкой с запятой.

2. **Статьи из журналов и продолжающихся изданий.** Выходные данные указывают в следующем порядке: фамилия и инициалы автора (авторов), название статьи, название источника, год, том, номер, страницы (от и до). Отделяют их друг от друга точкой и тире. Название статьи отделяют от источника двумя косыми чертами (см. примеры 3, 4).

Для отечественных журналов и продолжающихся изданий том обозначают заглавной буквой Т., страницу – заглавной буквой С. Для иностранных журналов и продолжающихся изданий том обозначают сокращением «V.» или «Bd.» (для изданий на немецком языке), страницы – заглавной буквой P. или S. (для изданий на немецком языке).

3. **Статьи из сборников (книг).** Выходные данные указывают в следующей последовательности: фамилия и инициалы автора (авторов), название статьи, через две косые черты название

сборника, место издания (город), год, страницы (от и до) (см. пример 5).

4. **Авторефераты.** Выходные данные указывают в следующей последовательности: фамилия и инициалы автора, полное название автореферата, после которого ставят двоеточие и со строчной буквы указывают, на соискание какой степени защищена диссертация и в какой области науки, место издания (город), год издания, количество страниц (см. пример 6).

ПРИМЕРЫ ОФОРМЛЕНИЯ ПРИСТАТЕЙНЫХ СПИСКОВ ЛИТЕРАТУ РЫ

1. Георгиевский В.П., Комисаренко Н.Ф., Дмитрук С.Е. Биологически активные вещества лекарственных растений. – Новосибирск: Наука, 1990. – 333 с.

2. Основы криохирургии печени и поджелудочной железы / Б.И. Альперович, Т.Б. Комкова, Н.В. Мерзликин, В.Н. Сало, Л.М. Парамонова, А.В. Орлов; под ред. Б.И. Альперовича. – Томск: Печатная мануфактура, 2006. – 232 с.

3. Лукьянов А.В., Долгих В.Т., Потиевский Э.Г., Рейс Б.А., Соколова Т.Ф., Никонов В.М. Моделирование острого пиелонефрита у животных различного вида // Бюл. сиб. медицины. – 2006. – Т. 5, № 4. – С. 42–47.

4. Pekkarinen E., Vanninen E., Länsimies E., Kokkarinen J., Timonen K.L. Relation between body composition, abdominal obesity, and lung function // Clin. Physiol. Funct. Imaging. – 2012. – V. 32, № 2. – P. 83–88. – doi: 10.1111/j.1475-097X.2011.01064.x. Epub. 2011. Oct. 31.

5. Попова Н.А., Назаренко С.А. Возникновение мультиаберрантных клеток при действии мутагенных факторов различной природы // Генетика человека и патология: сб. науч. трудов / под ред. В.П. Пузырева. – Вып. 6. – Томск: Печатная мануфактура, 2002. – С. 149–156.

6. Соловьёв М.М. Лечение перфоративных язв с применением конструкций из никелида титана: автореф. дис. ... канд. мед. наук. – Томск, 2001. – 40 с.

REFERENCES

В данном разделе литературные источники на русском языке представляются дополнительно на латинице для зарубежных баз данных. Для транслитерации следует использовать систему BGN (Board of Geographic Names). При транслитерации названий журналов, сборников, конференций и т.п. необходимо избегать сокращений слов.

Форма записи библиографических описаний российских источников в «Referense»:

Описание статьи из журнала на русском языке. Транслитерация фамилий и инициалов всех соавторов. Транслитерация названия статьи [Перевод на английский названия статьи] Транслитерация названия журнала – Перевод на английский названия журнала, если есть официально зарегистрированное, год, vol. …, no. …, pp. …–… .

Если источник имеет doi, его обязательно надо приводить (в конце записи).

Пример оформления:

Kuklin I. A., Zelenin V. N. O razmerah molochnyh zhelez [About sizes of the breasts]. *Annaly plasticheskoy rekonstruktivnoy i esteticheskoy hirurgii – Annals of Plastic, Reconstructive and Aesthetic Surgery*, 2008, no. 1, pp. 54–59 (in Russian).

Описание статьи из электронного журнала. Транслитерация фамилий и инициалов всех соавторов. Транслитерация названия статьи [Перевод на английский названия статьи]. Транслитерация названия журнала – Перевод на английский журнала, если есть официально зарегистрированное, год, vol. …, no. … Режим доступа (Available at или URL): http://www. … (дата обращения).

Пример оформления:

Son I.M., Perkhov V.I., Kasaeva T.Ch., Belostockij A.V. Nekotorye aspekty kadrovogo obespecheniya federal'nykh gosudarstvennyh uchrezhdenij zdravoohranenija [Some aspects of human health provision of federal state public health facilities]. *Social'nye aspekty zdorov'ya – Social Aspects of Health*, 2011, no. 1. URL: http://vestnik.mednet.ru/content/ view/269/30/lang.ru/ (accessed 28 December 2012).

Pogosova G. V. Depression – a new risk factor for coronary heart disease and a predictor of coronary death. Kardiologija, 2002, no. 4. Available at: http:// www. mediasphera.aha.ru/cardio/2002/4/r4-02ref.htm#14 (accessed 3 December 2012).

Описание материалов конференций. Транслитерация фамилий и инициалов всех соавторов. Транслитерация названия статьи [Перевод на английский названия статьи]. Транслитерация названия конференции [Перевод на английский названия конференции или название трудов конференции и т. п.]. Место издания, год, pp. … – … .

Пример оформления:

Cherkashin D.V., Kuchmin A.N., Rezvan V.V. Monitoring faktorov riska razvitija serdechnososudistyh zabolevanij u sportsmenov i profilaktika vnezapnoj serdechnoj smerti v sporte [Monitoring of risk factors for cardiovascular disease in athletes and prevention of sudden cardiac death in sport]. *Sbornik materialov I Vserossijskogo kongressa s mezhdunarodnym uchastiem "Medicina dlja sporta –*

2011" [Proceedings of the I All-Russian Congress with international participation "Sports Medicine – 2011"]. Moscow, 2011, pp. 500–504.

Описание книги (монографии, сборника). Транслитерация фамилий и инициалов всех соавторов. Транслитерация названия книги [Перевод на английский названия книги]. Город по-английски (Moscow, St. Petersburg, Nizhny Novgorod, Rostov-on-Don и пт.), издательство (транслитерация с добавлением Publ.), год. Общее число страниц.

Пример оформления:

Nigmatulin R.I. *Dinamicka mnogofasnykh sred* [Dinamics of multiphase media]. Moscow, Nauka Publ., 1987. Pt. 1, 464 p.

Описание диссертации или автореферата диссертации. Транслитерация фамилии и инициалов автора. Транслитерация названия [Перевод на английский названия. Author. dis. Cand. med. sci. (или Doct. Dis.)]. Город по-английски, год. Общее число страниц.

Пример оформления:

Artemiev A. A. Korrekciya formy i dliny nizhnih konechnostey v rekonstruktivnoy i esteticheskoyj hirurgii. Avtoref. dis. dokt. med. nauk [Correction of form and length of lower limb in reconstructive and esthetic surgery. Author. dis. Dr. med. sci.], Moscow, 2003. 46 p. (in Russian).

Форма записи библиографических описаний иностранных источников в «References» повторяется из списка литературы.

Описание переводной книги. Авторы (в оригинальном написании). *Название оригинала (курсивом).*Выходные данные оригинала: год, место издания, издательство, количество страниц. В круглых скобках после слов Russ. ed.: транслитерация переводного русскоязычного названия книги (включая транслитерацию фамилий), выходные данные русскоязычного издания: город по-английски, издательство – транслитерация с добавлением Publ., год. Общее число страниц в издании (… p).

Пример оформления:

Brooking A., Jones P., Cox F. *Expert systems. Principles and case studies.* Chapman and Hall, 1984. 231 p. (Russ. ed.: Bruking A., Dzhons P., Koks F. Ekspertnye sistemy. Printsipy raboty i primery. Moscow, Radio i sviaz' Publ., 1987. 224 p.)

С правилами оформления работ также можно ознакомиться на сайте журнала: www.microsurgeryinstitute.com

Материалы статей направляются в редакцию журнала по адресу:

E-mail: microhirurgia@yandex.ru

Уважаемые коллеги!

Сообщаем, что 2–3 июня 2016 г. в Нижнем Новгороде состоится VI *Всероссийский съезд Общества кистевых хирургов.*

В работе съезда ожидается участие более 250 научных сотрудников и врачей – травматологов, ортопедов, хирургов из всех регионов России, а также ближнего и дальнего зарубежья. В период проведения съезда будет организована выставка современных образцов медицинского инструментария и оборудования, изделий медицинской техники и лекарственных препаратов.

Место проведения конференции:

г. Нижний Новгород, пр. Гагарина, д. 27, ГК «ОКА».
Начало научной программы **2 июня 2015 года** в 10.00

Организаторы съезда:

• ФГБУ «Приволжский федеральный медицинский исследовательский центр» Минздрава России.
• Всероссийское общество кистевых хирургов «Российская кистевая группа».

Информационная поддержка:

• Министерство здравоохранения Нижегородской области.

В программе съезда планируется ***Инструкционный курс: «Внутрисуставная патология кистевого сустава», в рамках которого предполагается обсуждение следующих вопросов:***
• Возможности диагностика при внутрисуставной патологии кистевого сустава;
• Внутрисуставные переломы дистального метаэпифиза лучевой кости;
• Переломы ладьевидной кости;
• Переломы других костей запястья;
• Переломы дистального конца локтевой кости;
• Повреждение триангулярного комплекса кистевого сустава;
• Неправильно сросшиеся переломы лучевой кости;
• Ложные суставы ладьевидной кости;
• Болезнь Кинбека;
• Повреждение полулунно-ладьевидной связки;
• Перилунарные вывихи кисти;
• Роль консервативной терапии в лечении патологии кистевого сустава.

Основные научные направления работы съезда:

• Опыт государственных и частных клиник в организации медицинской помощи больным с повреждениями и заболеваниями верхней конечности.
• Инновационные технологии диагностики повреждений и заболеваний верхней конечности.
• Проблемы лечения больных с повреждениями костей, суставов, сухожилий, нервов верхней конечности.
• Врожденные и дегенеративно-дистрофические заболевания верхней конечности.
• Современные технологии хирургического лечения онкологических заболеваний верхней конечности.
• Реконструктивно-восстановительная хирургия при последствиях травм и заболеваний верхней конечности.
• Микрохирургия при лечении повреждений верхних конечностей и их последствий.
• Гнойные заболевания кисти: современные технологии лечения.
• Ошибки диагностики и лечения заболеваний и повреждений верхней конечности.
• Реабилитация больных с заболеваниями и повреждениями верхней конечности.
• Клеточные технологии и современное фармакологическое обеспечение регенеративных процессов в реконструктивной хирургии.

VI Всероссийский съезд Общества кистевых хирургов

г. Нижний Новгород
2–3 июня 2016 года

Условия участия в конференции:

Организационный взнос до 01 мая 2016 года:

- Для членов общества – 4 000 рублей
- Для участников – 6 000 рублей
- Для аспирантов и учащихся – 2 000 рублей, при предъявлении подтверждающих документов

Организационный взнос после 01 мая 2016 года:

- Для членов общества – 5 000 рублей
- Для участников – 7 000 рублей
- Для аспирантов и учащихся – 2 000 рублей, при предъявлении подтверждающих документов

При оплате на месте:

- Для членов общества – 6 000 рублей
- Для участников – 8 000 рублей
- Для аспирантов и учащихся – 2 000 рублей, при предъявлении подтверждающих документов

Контактная информация:

Технический организатор мероприятия ООО «Терра Инкогнита НН»
Оплатить организационный взнос вы можете несколькими способами:

- в кассе любого банка по квитанции, которую можете запросить у технического организатора;
- сделать перевод на карту, реквизиты которой вы можете запросить у технического организатора;
- провести оплату от учреждения на расчетный счет технического организатора. Для этого нужно запросить реквизиты и шаблон договора.

Запросить всю информацию вы можете по следующим контактам:
e-mail: terraconference@mail.ru
телефон: +7 (831) 421 000 6
факс: +7 (831) 421 000 8
сайт: www.nn-terra.ru
Мартынова Юлия

ТЕРРА ИНКОГНИТА
ОРГАНИЗАЦИЯ ДЕЛОВЫХ МЕРОПРИЯТИЙ

603006, Нижний Новгород
Белинского ул., 102
Тел.: +7 (831) 421-000-6
Факс: 421-000-8
www.nn-terra.ru
E-mail: terraconference@mail.ru

В 1597 году Gaspare Tagliacozzi завершил работу над своей книгой «De Curtorum Chimrgia per Insitionem» («Хирургия дефектов всаживанием») с описанием пластики носа и губы лоскутом с плеча и 22 рисунками, в том числе с изображениями необходимых хирургических инструментов.

Книга G. Tagliacozzi стала краеугольным камнем для развития современной пластической хирургии.