

## ВРОЖДЕННЫЕ ПОРОКИ РАЗВИТИЯ КИСТИ. ОБЩИЕ ПОЛОЖЕНИЯ МИКРОХИРУРГИЧЕСКИХ РЕКОНСТРУКЦИЙ

I.V. Shvedovchenko

### CONGENITAL MALFORMATIONS OF HAND EVOLUTION. GENERAL STATUTES OF MICROSURGICAL RECONSTRUCTIONS

ФГБУ «Санкт-Петербургский научно-практический центр медико-социальной экспертизы, протезирования и реабилитации инвалидов им. Г.А. Альбрехта» Минтруда России, г. Санкт-Петербург  
Санкт-Петербургский политехнический университет им. Петра Великого, г. Санкт-Петербург

Исследование посвящено рассмотрению тех проблем, с которыми сталкивается ортопед, занимающийся использованием микрохирургических технологий при коррекции врожденной патологии верхней конечности.

Представлены показания для применения указанных технологий, обоснованы возможности вмешательств в раннем возрасте, предложена классификация хирургических операций при лечении врожденных деформаций руки. Основные варианты иллюстрированы клиническими примерами.

**Ключевые слова:** врожденные деформации верхней конечности, микрохирургические технологии, классификация операций.

The investigation is devoted to considering the problems which an orthopedist encounters when dealing with using microsurgical technologies for correction of congenital upper limb pathology.

Indications for using mentioned technologies are presented, possibilities of surgical interventions in early childhood are grounded, classification of surgical operations in congenital upper limb malformations is offered in the article. Main variants are illustrated using clinical cases.

**Key words:** congenital upper limb deformities. microsurgical technique, surgery classification.

УДК 617.576-007.24-053.1-089.844  
doi 10.17223/1814147/60/03

Каждый из хирургов имел свой путь к возникновению необходимости освоить микрохирургические реконструкции и применить их при лечении патологии, которой он занимался.

Мой личный путь в микрохирургию начался в 1986 г. В тот период я был увлечен методом Илизарова, используя его для реконструкции врожденного недоразвития кисти и верхней конечности. К этому времени я уже имел опыт удлинения более 100 сегментов кисти: я начал с дистракции фаланг, затем пястных костей, имел опыт удлинения по заказу специалистов по протезированию костей запястья. Я понял, что возможности метода Илизарова исчерпаны, необходимо искать новые технологии.

В конце 1980-х гг. в городе на Неве уже работали четыре группы микрохирургов, занимавшихся лечением пациентов с травмой опорно-двигательного аппарата и ее последствиями, пороками развития сосудов, челюстно-лицевой хирургией. Благодаря их неограниченной помощи удалось потратить минимальное время на подготовку к использованию микрохирургии при лечении врожденных дефектов руки.

Первую операцию я помню даже сегодня – это была пересадка 2-го пальца стопы в позицию

трехфалангового пальца кисти у ребенка с брахидактилией. Ее выполнил профессор Анатолий Белоусов. Он имел большой опыт работы в экстренной травматологии и реконструкции последствий травм, и я хорошо запомнил его высказывание, что при экстренной микрохирургии психологически намного проще принимать решение, беседовать с пациентом и его родственниками, оперировать.

Сегодня, имея 30-летний опыт микрохирургических реконструкций врожденной патологии руки, мне хочется обозначить те проблемы, которые необходимо решать постоянно.

Чем принципиально отличается микрохирургическая реконструкция врожденных дефектов от лечения травм и их последствий?

Если при последствиях травм мы стремимся восстановить то функциональное и косметическое состояние, которое имел наш пациент до операции, то при врожденной патологии мы создаем ту анатомию и функцию, которых никогда не было у ребенка. Именно поэтому и был введен термин «абилитация».

Следующий вопрос – когда проводить микрохирургическую реконструкцию? Общая точка зрения – максимально рано. Но что это значит –

максимально рано? В каком возрасте становятся возможными микрохирургические реконструкции? Отличается ли анатомия донорских зон при врожденной патологии и у нормального пациента? Решение этих вопросов требовало проведения специальных анатомических исследований.

Далее мы должны ответить на вопрос о том, каковы показания для микрохирургических реконструкций. И как возможно классифицировать используемые нами технологии пересадки комплексов тканей?

Следующая проблема, которая требует обсуждения, – рост пересаженных комплексов тканей. Будет ли обеспечен пропорциональный рост или в последующем придется использовать дополнительные ортопедические реконструкции? Это проблема реципиентной зоны. Но ведь имеется еще проблема донорской зоны! Не возникнет ли после заимствования в определенном месте вторичной деформации в процессе роста?

Обсуждение альтернативных технологий действий – есть ли такая проблема? Появление новой технологии – это всегда период эйфории. Кажется, что ты наконец получил в свои руки методику, с помощью которой решишь все возникающие проблемы. Но по мере накопления опыта эйфория сменяется весьма взвешенным отношением к возможностям нового метода. И ты лишней раз убеждаешься, что только владея всеми технологиями классической ортопедии, реконструктивной хирургии, метода Илизарова, микрохирургии, можно выбрать ту технологию или комбинацию технологий, которые максимально подходят твоему пациенту.

В связи с проблемой выбора возникает проблема родителей. Ведь для лечения ребенка с врожденным пороком развития может быть предложен целый ряд способов реконструкции, в том числе и протезирования, с различными сроками абилитации, риском осложнений, функциональными и эстетическими исходами. И выбор иногда занимает больше времени, чем само лечение.

При этом всех родителей можно разделить на две основные группы: первые из них весьма

рационально оценивают проблему и принимают определенное решение. Представители второй группы могут месяцами и годами обсуждать проблему и не принимать решения, формулируя свои действия своеобразно – ребенок вырастет и сам решит, что ему рациональнее всего делать.

После краткого перечисления тех проблем, которые мы решали при использовании микрохирургии для реконструкции врожденных дефектов, хотелось обсудить частные вопросы этой проблемы.

### Когда проводить микрохирургическую реконструкцию?

Для ответа на этот вопрос совместно со своими учениками Анатолием Орешковым, Бабареаином Парвизом и Андреем Аристовым на кафедре оперативной хирургии и топографической анатомии Военно-медицинской академии, с начальником кафедры профессором Н.Ф. Фоминым и профессором А.Ю. Кочишем мы провели анатомические исследования бассейнов *a. subscapularis* и *a. thoracodorsalis*, *a. radialis* в различных возрастных группах, а также изучили сосудистую анатомию стопы во время взятия в качестве трансплантатов 2–3-го пальцев стопы.

Изучение максимально возможной длины сосудистой ножки лоскута на основе *m. latissimus dorsi*, которая складывалась из суммы длины *a. subscapularis* и *a. thoracodorsalis*, а также их диаметра, дало нам следующие данные (табл. 1): отмечено увеличение с возрастом длины тела в 4,2 раза, длины артерии основной питающей ножки лоскута на основе *m. latissimus dorsi* – в 3,8 раза, а диаметра этой артерии – лишь в 2,9 раза. Это свидетельствует о более быстром росте длины артерии по сравнению с увеличением ее диаметра.

Данные остальных измерений демонстрируют нам почти пропорциональный рост длины артерии вместе с ростом тела человека в течение жизни, а также сравнительно медленный рост диаметра артерии по отношению к росту человека.

Таблица 1

Соотношения параметров основной питающей артерии широчайшей мышцы спины и ростовых показателей у новорожденных детей и взрослых

Анатомические образования	Изученные характеристики	Дети	Взрослые	Соотношения значений параметров
Артерия питающей ножки широчайшей мышцы спины	средняя длина, мм	37,07 ± 11,53	141,89 ± 15,15	3,8
	средний диаметр, мм	1,70 ± 0,29	5,00 ± 0,67	2,9
Средняя длина тела, см		40,40 ± 2,88	169,60 ± 6,40	4,2

Полученные данные показали принципиальную техническую возможность выделения различных по составу лоскутов на основе *m. latissimus dorsi* у детей с массой тела  $1,46 \text{ кг} \pm 2,52 \text{ г}$  (среднее значение наших исследований в детской группе). При этом диаметр артерии основной сосудистой ножки всегда превышал 1,0 мм, что делает ее вполне доступной для наложения сосудистых анастомозов и без ультрамикрочирургии. Указанная закономерность относится еще к двум изученным бассейнам – области лучевой артерии и зоны сосудов стопы при пересадке пальцев стопы.

В области стопы мы обратили внимание на основные источники венозного оттока и артериального обеспечения. Данные были основаны на результатах лечения 441 пациента, которым пересажено 662 пальца стопы. Венозный отток осуществлялся по системе большой (88% случаев) и малой подкожной вены (12%).

Основным источником артериального кровоснабжения была система передней большеберцовой (73%) и задней большеберцовой артерий (27%). Указанные артерии в области первого межплюсневого промежутка продолжались в

виде первой тыльной плюсневой артерии (39%), первой подошвенной плюсневой артерии (28%), равноценно развитых первых тыльной и подошвенной плюсневых артерий (33%). В зоне основания первого межплюсневых промежутка указанные артерии анастомозировали с помощью *ramus plantaris profunda* в 100% наблюдений.

Эти данные позволили нам планировать последовательность действий при выделении трансплантатов стопы и минимизировать возможные на данном этапе операции осложнения.

#### **Вопрос о показаниях к микрохирургическим операциям при врожденных пороках руки**

Для того, чтобы представить набор показаний для микрохирургических операций у детей с врожденными дефектами в систематизированном виде, мы приводим классификацию врожденных дефектов, которой пользуемся в повседневной практике. Эта классификация является модификацией классификации Swanson, принятой IFSSH с 1976 г. (табл. 2).

Таблица 2

Классификация врожденных пороков развития верхних конечностей

Вариант дефекта	Характеристика дефекта	Локализация дефекта	Клиническое обозначение дефекта
<b>Дефекты, обусловленные нарушением линейных и объемных параметров верхней конечности</b>	<i>В сторону уменьшения</i>	Поперечные дистальные	<b>Брахидактилия Эктродактилия Адактилия Гипоплазия Аплазия Кульбя предплечья, плеча</b>
		Поперечные проксимальные	<b>Проксимальные эктроделии плеча</b>
		Продольные дистальные	<b>Расщепления кисти</b>
		Продольные проксимальные	<b>Косоруконость локтевая и лучевая</b>
	<i>В сторону увеличения</i>		<b>Гигантизм</b>
<b>Дефекты, обусловленные нарушением количественных соотношений на верхней конечности</b>	<i>В сторону увеличения</i>	кисти	<b>Полифалангия Полидактилия Удвоение луча</b>
		1-го пальца	<b>Трехфалангизм</b>
		предплечья	<b>Удвоение локтевой кости</b>
Дефекты, обусловленные нарушением дифференциации мягких тканей		кисти	<b>Синдактилия. Перетяжки в изолированном виде</b>
		предплечья и плеча	<b>Перетяжки в изолированном виде</b>
Дефекты, обусловленные нарушением дифференциации костно-суставного аппарата		кисти	<b>Брахиметакарпия Симфалангизм</b>
		предплечья	<b>Радиоульнарный синостоз, плече-лучевой синостоз, деформация Маделунга</b>

Вариант дефекта	Характеристика дефекта	Локализация дефекта	Клиническое обозначение дефекта
<b>Дефекты, обусловленные нарушением дифференциации сухожильно-мышечного аппарата</b>		кисти	Стенозирующий лигаментит Камптодактилия Сгибательно-приводящая контрактура 1-го пальца Врожденная ульнарная девиация кисти
<b>Комбинированные дефекты</b>	<i>Пороки развития как комбинации перечисленной патологии</i>		<b>Как изолированное проявление дефекта кисти. Как синдромокомплекс</b>

Представленная классификация была опубликована нами в 2005 г. в руководстве для врачей «Травматология и ортопедия. Том 2» и используется в настоящее время.

Все пороки развития разделены согласно этой классификации по варианту, характеристике и локализации дефекта, а также его клиническому обозначению.

Жирным шрифтом выделены те варианты врожденных дефектов, при лечении которых мы использовали микрохирургические технологии. Как можно увидеть, у большинства представленных в классификации нозологических форм при реконструкции целесообразно использование микрохирургии.

#### *Классификация микрохирургических операций при лечении врожденных дефектов руки*

Так как возможности применения микрохирургии при лечении детей с врожденными дефектами руки очень широки (табл. 2), то возникает вопрос: как классифицировать сами микрохирургические операции, которые мы применяли. И мы разделили все операции по следующим принципам:

1) По варианту использования микрохирургической технологии:

а) микрохирургическая пересадка является завершающим этапом ортопедического вмешательства, направленного на ликвидацию дефекта руки;

б) микрохирургическая пересадка полностью ликвидирует имеющийся у пациента дефект руки;

в) микрохирургическая пересадка обеспечивает хирургу тот запас тканей, с которым он начинает в последующем работать классическими ортопедическими методами.

2) По варианту перемещения комплекса тканей:

а) транспозиция комплекса тканей (без пересечения сосудисто-нервных пучков);

б) трансплантация комплексов тканей (с пересечением сосудисто-нервных пучков и последующим наложением анастомозов).

3) По составу перемещаемых комплексов тканей:

а) кожно-жировые и кожно-фасциальные лоскуты;

б) костные и костно-суставные лоскуты, костные лоскуты с зоной роста;

в) мышечные лоскуты;

г) комбинированные комплексы тканей (кожно-мышечные, кожно-мышечно-костные);

д) отдельные сегменты руки и ноги (пальцы).

Существует и еще один вариант применения микрохирургических операций, который мы не решились включить в этот список, – операции, оптимизирующие условия для протезирования руки. Формально их можно отнести и к подготовительному этапу перед ликвидацией дефекта руки и к формированию запаса тканей, с которым потом работают классическими ортопедическими методами.

В качестве примеров вариантов использования микрохирургических технологий при лечении врожденных дефектов руки можно привести серию клинических наблюдений.

#### **Микрохирургическая пересадка – завершающий этап ортопедического вмешательства, направленного на ликвидацию дефекта руки**

Применение микрохирургии при выполнении ортопедических операций полностью ликвидирует опасения хирурга перед возникновением дефекта тканей, с закрытием которого он может не справиться. В качестве примера демонстрируем выполнение реконструктивной операции при врожденной гипоплазии 1-го пальца кисти (IIIА степень по Blauth) (рис. 1).

При реконструкции сформирован фрагмент диафиза 2-й пястной кости, который сохранил связь с межкостной мышцей и ветвью *a. interossea dorsalis* (рис. 1, б), на проксимальном конце фрагмента сохранена суставная поверхность запястно-пястного сустава. Полученный фрагмент перенесен радиально, сопоставлен с *os trapezium* и рудиментом 1-й пястной кости.



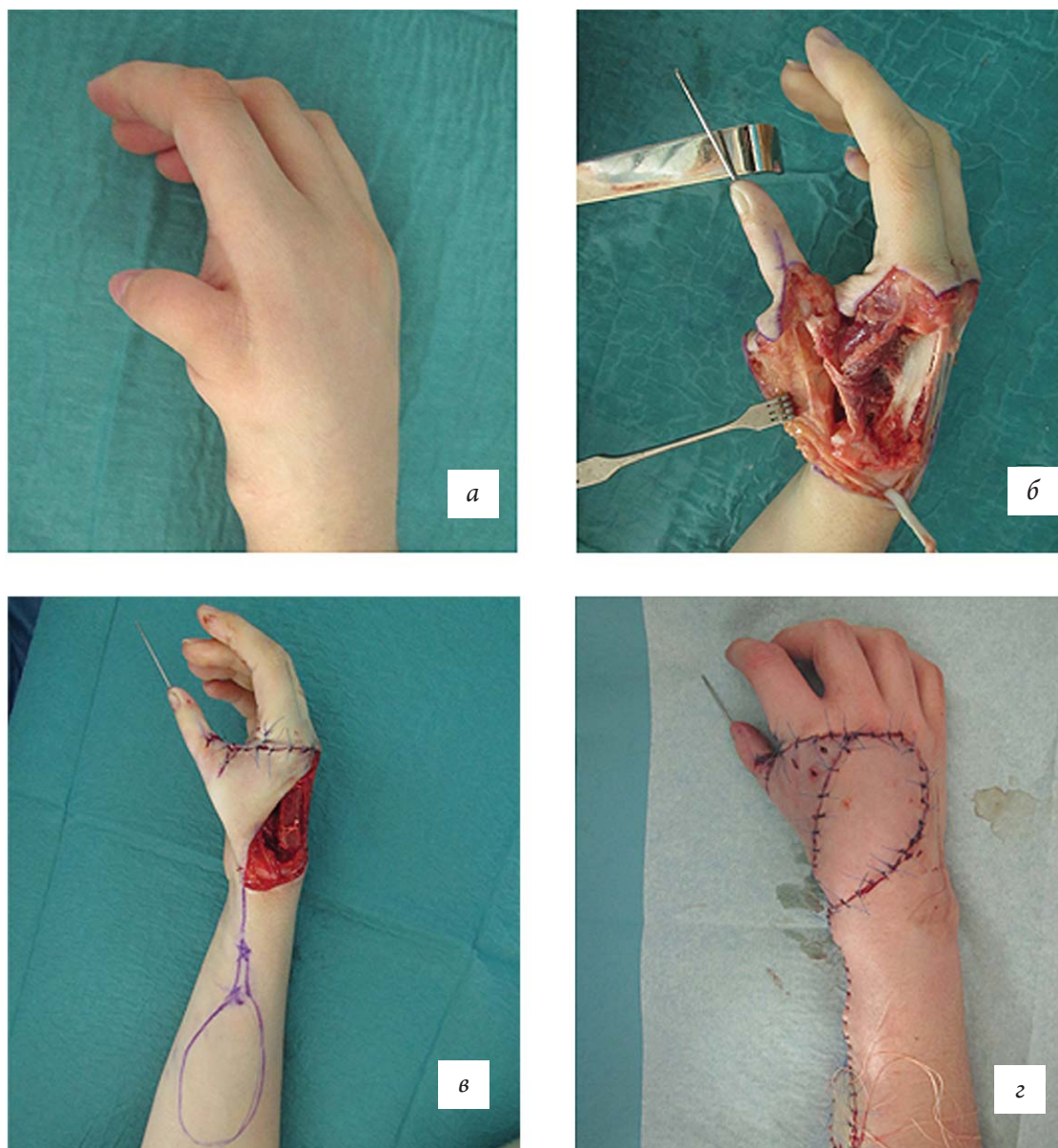


Рис. 1. Этапы реконструкции 1-го пальца кисти при врожденной гипоплазии

Мы сформировали 1-й палец, имеющий необходимую длину, запястно-пястный сустав, но образовался большой дефект тканей в области первого межпальцевого промежутка и тыле кисти (рис. 1, в).

Дефект был замещен лучевым лоскутом предплечья на дистальной сосудистой ножке (рис. 1, г), обеспечив хорошее проведение послеоперационного периода и благоприятный косметический и функциональный результат.

По предлагаемой нами классификации – это микрохирургическая пересадка, которая является завершающим этапом ортопедического вмешательства, направленного на ликвидацию дефекта руки; использована транспозиция комплекса тканей; применяется кожно-фасциальный лоскут.

#### **Микрохирургическая пересадка полностью ликвидирует имеющийся у пациента дефект руки**

Классическим примером этого варианта микрохирургической технологии является пересадка пальца стопы при изолированном дефекте большого пальца кисти или одного из трехфаланговых пальцев кисти (рис. 2).

Данная методика наиболее эффективна при изолированном дефекте 1-го пальца с сохранением мышц *thenar* (см. рис. 1).

По предлагаемой классификации по варианту использования микрохирургической технологии – это микрохирургическая пересадка, которая полностью ликвидирует имеющийся у пациента дефект руки; использована трансплантация комплекса тканей; применяется отдельный сегмент ноги.

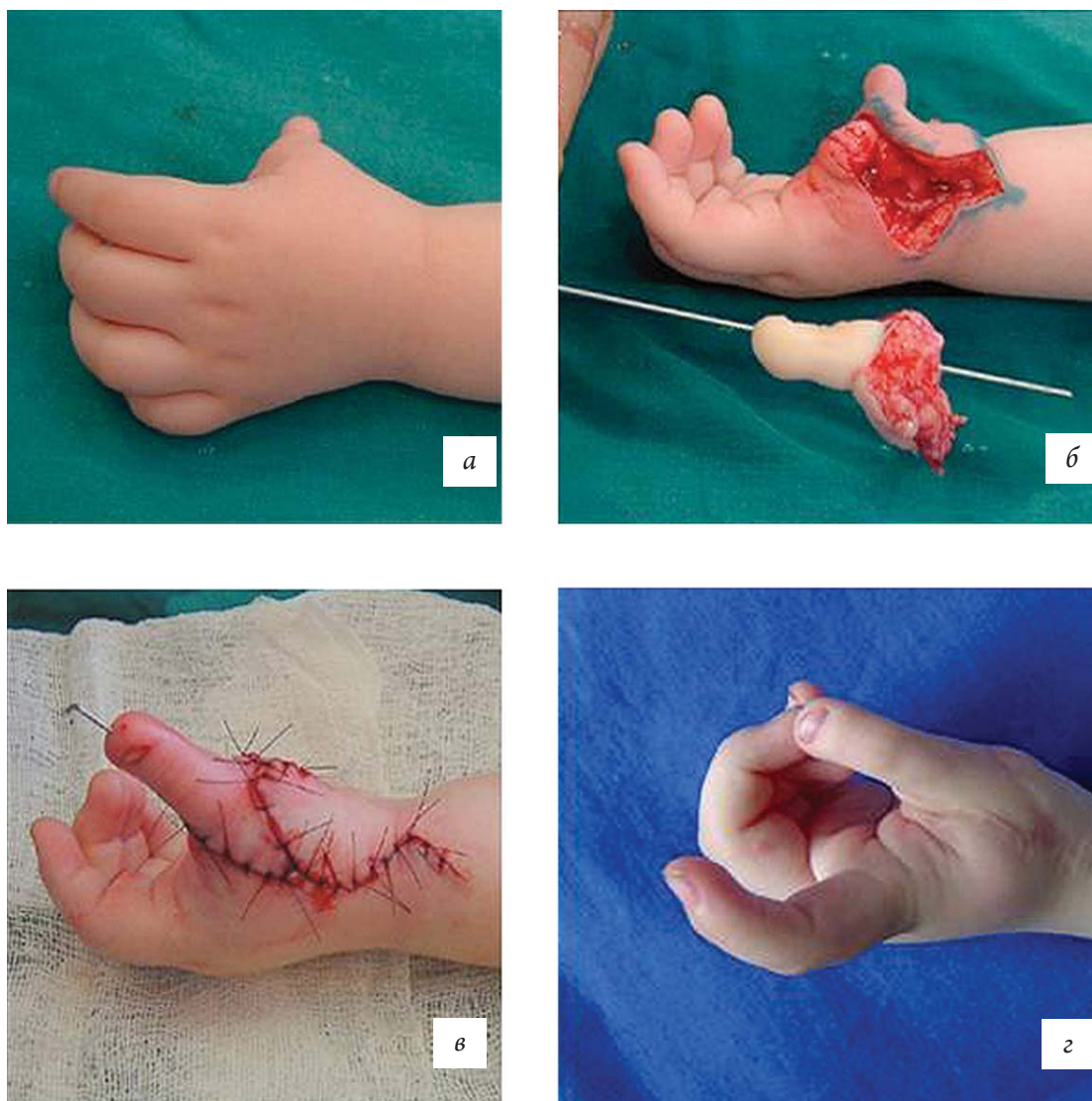


Рис. 2. Этапы микрохирургической пересадки 2-го пальца стопы в позицию 1-го пальца кисти

**Микрохирургическая пересадка обеспечивает хирургу тот запас тканей, с которым он начинает в последующем работать классическими ортопедическими методами**

В качестве примера такой категории операций можно рассмотреть пересадку вторых пальцев обеих стоп на место 3–4-го пальцев кисти при врожденной эктродактилии (рис. 3).

Первым этапом была произведена пересадка пальцев стопы (рис. 3, б), для сохранения необходимой длины сформирована искусственная синдактилия 3–4-го пальцев. Через 4 мес произведено устранение синдактилии с применением комбинированной кожной пластики и удаление избытка кожи у основания пальцев (рис. 3, в). Получен хороший косметический и функциональный результат, полностью удовлетворивший пациентку (рис. 3, г).

В соответствии с предлагаемой нами классификацией по варианту использования микрохирургической технологии – это микрохирургиче-

ская пересадка, которая обеспечивает хирургу тот запас тканей, с которым он начинает в последующем работать классическими ортопедическими методами; использована трансплантация комплексов тканей; применяются отдельные сегменты ног.

#### **Операции, которые оптимизируют условия для протезирования руки**

Мы не включили эти операции в общую классификацию по указанным ранее причинам, однако мы производим их достаточно часто (рис. 4).

В качестве примера таких действий можно рассмотреть реконструкцию короткой врожденной культы плеча, протезирование которой было весьма затруднительным. Мы использовали торакодорзальный лоскут (рис. 4, б, в), включив в его состав фрагмент наружного края лопатки. Полученная длина культы (рис. 4, г) полностью удовлетворила протезистов, позволив использовать более функциональный протез.



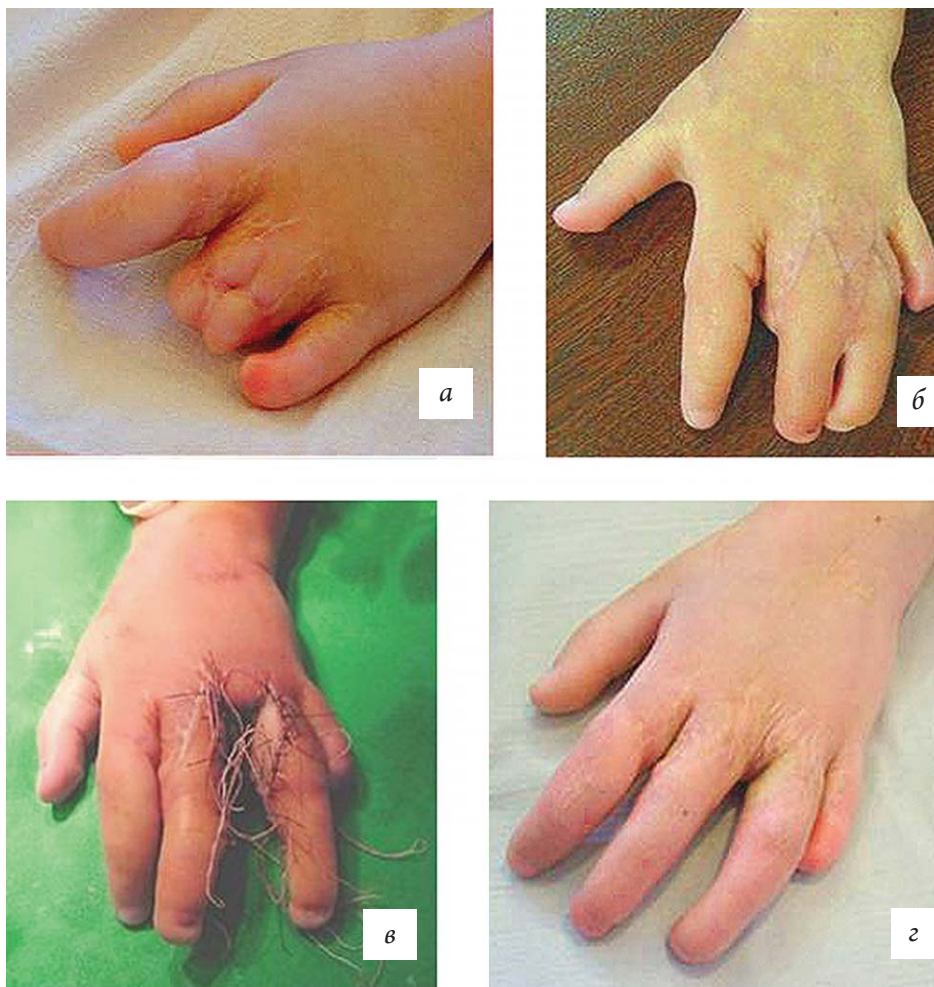

Рис. 3. Результат микрохирургической пересадки пальцев стопы для восстановления 3–4-го пальцев кисти

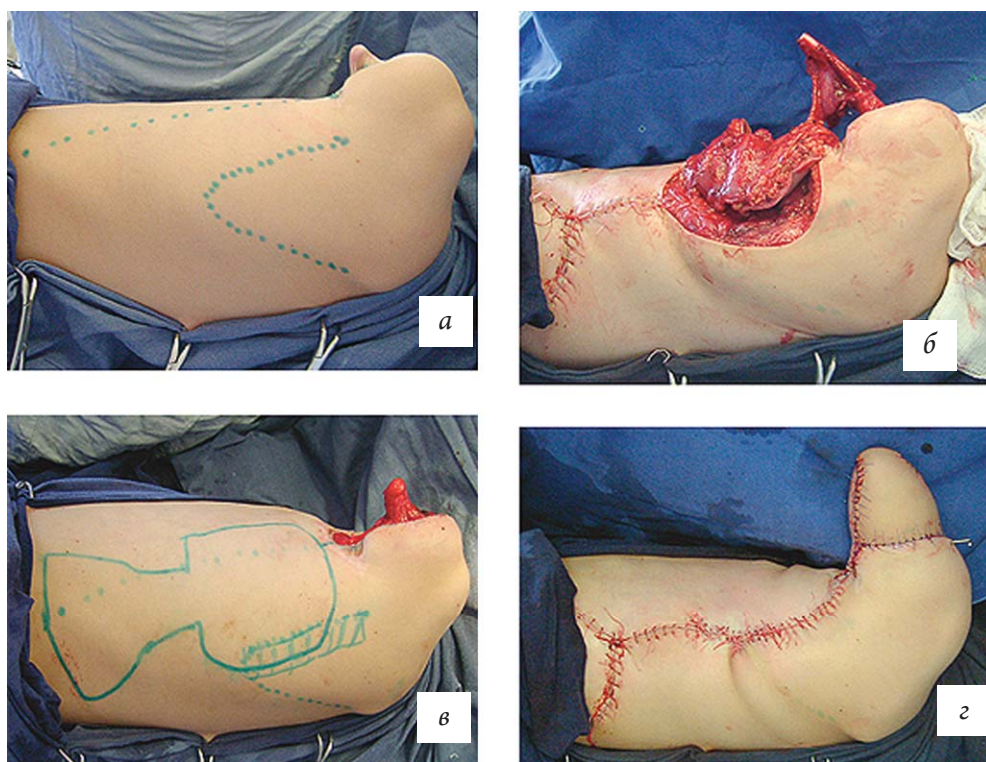


Рис. 4. Реконструкция культи плеча комбинированным кожно-мышечно-костным трансплантатом

Это операции, которые оптимизируют условия для протезирования руки; использована транспозиция комплекса тканей; применен комбинированный (кожно-мышечно-костный) комплекс тканей.

В заключение хотелось бы отметить, что тема микрохирургических операций у детей с врожденной патологией руки бесконечна, но границы этого раздела позволяют только некоторые общие выводы.

1. Микрохирургические технологии обеспечивают при лечении врожденной и приобретенной патологии опорно-двигательного аппарата следующие преимущества:

- имеется возможность максимального снижения возрастных показаний для лечения. При этом можно отметить, что процент осложнений в младшем возрасте при прочих равных условиях достоверно ниже;

- обеспечиваются условия истинных пересадок, когда в реципиентной зоне трансплантат

подвергается лишь функциональной перестройке в связи с новыми условиями кровоснабжения, иннервации и функции;

- появляется возможность радикальной коррекции имеющейся патологии, максимально сблизить функциональный и косметический эффект вмешательства;

- имеется возможность и необходимость сочетания микрохирургических и классических ортопедических технологий.

2. Сложности при использовании рассматриваемых технологий:

- необходимость серьезного материально-технического обеспечения;

- необходимость квалифицированных кадров анестезиологов, специалистов интенсивной терапии, педиатров, хирургов.

При соблюдении всех необходимых условий риск идентичен стандартному при классических ортопедических вмешательствах, продолжительность приближается к стандартной в ортопедии.

#### ЛИТЕРАТУРА

1. Шведовченко И.В. Лечение детей с врожденными пороками развития верхних конечностей // Травматология и ортопедия: руководство для врачей: в 4 т. – Т.2: Травмы и заболевания плечевого пояса и верхней конечности / под ред. Н.В. Корнилова и Э.Н. Грязнухина. – СПб.: Гиппократ, 2005.

#### REFERENCES

1. Shvedovchenko I.V. Lechenie detey s vrozhdannymi porokami razvitiya verhnih konechnostey [Treatment of children with congenital malformations of the upper extremities]. *Travmatologiya i ortopediya: rukovodstvo dlya vrachey: v 4 t.* [Traumatology and Orthopedics: a Guide for physicians: 4 Vol.] T.2: *Travmy i zabolovaniya plechevogo poyasa i verhney konechnosti* [Volume 2: Injuries and diseases of the shoulder girdle and upper limb]. Ed. by N.V. Kornilov and Ye.N. Gryaznukhin. St. Petersburg, Hippocrates Publ., 2005.

*Поступила в редакцию 13.12.2016  
Утверждена к печати 14.02.2017*

#### Авторы:

**Шведовченко Игорь Владимирович** – д-р мед. наук, профессор, генеральный директор Санкт-Петербургского научно-практического центра медико-социальной экспертизы, протезирования и реабилитации инвалидов им. Г.А. Альбрехта Минтруда России (г. Санкт-Петербург), профессор кафедры медицинской физики Санкт-Петербургского политехнического университета им. Петра Великого (г. Санкт-Петербург).

#### Контакты:

**Шведовченко Игорь Владимирович**  
тел.: 8 (812) 544-22-66, 8 (812) 544-13-26  
e-mail: [schwed.i@mail.ru](mailto:schwed.i@mail.ru)