научно-практический журнал

Вопросы реконструктивной и пластической хирургии

№2(13)
июнь'2005

ISSN 1814-1471



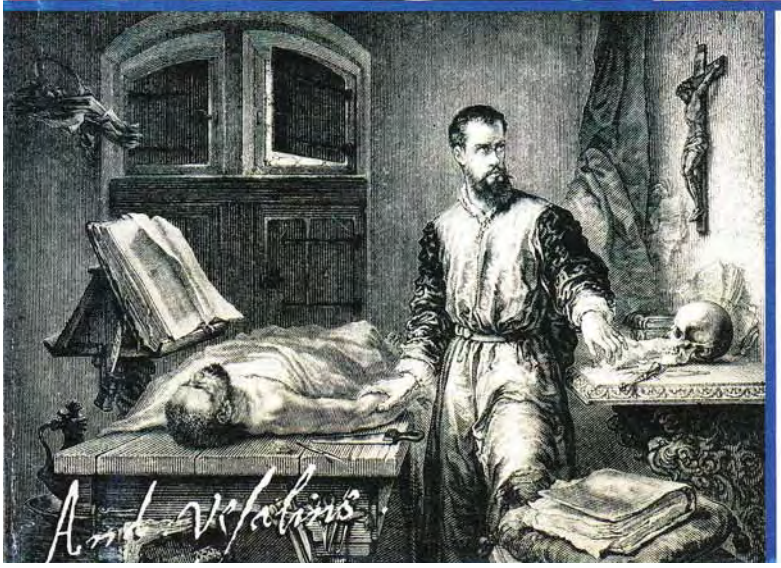

7 сентября 1896 года – день рождения кардиохирургии

«VERICHIP».

Длина – 12 мм, диаметр 2,1 мм.

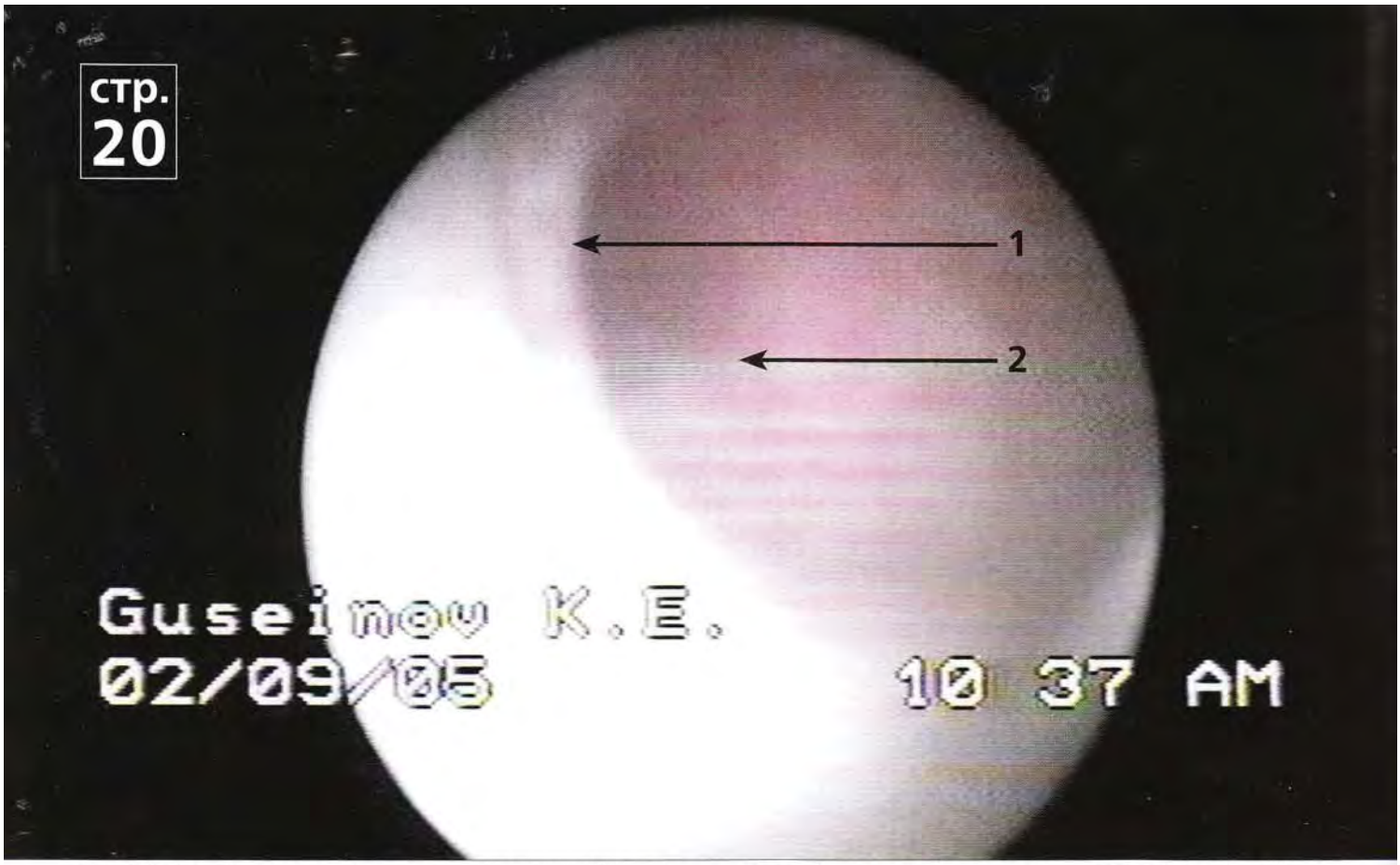

Рис.1. Видео-уретероскопия трансплантата червеобразного отростка в области лоханочно-мочеточникового сегмента (1 год после операции). 1 – зона уретеро-аппендикулярного анастомоза; 2 – просвет трансплантата червеобразного отростка

Рис. 2. Слизистая оболочка трансплантата червеобразного отростка. Гематоксилин-эозин. **x160**

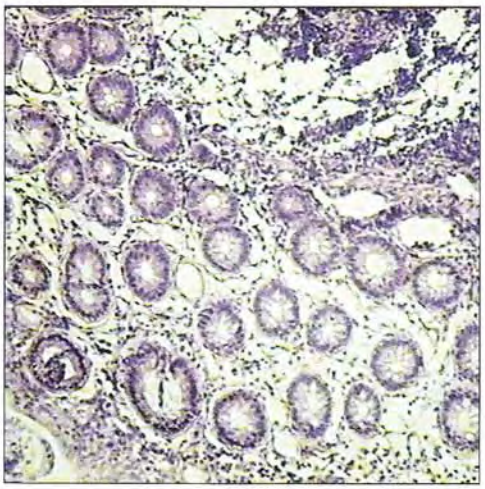

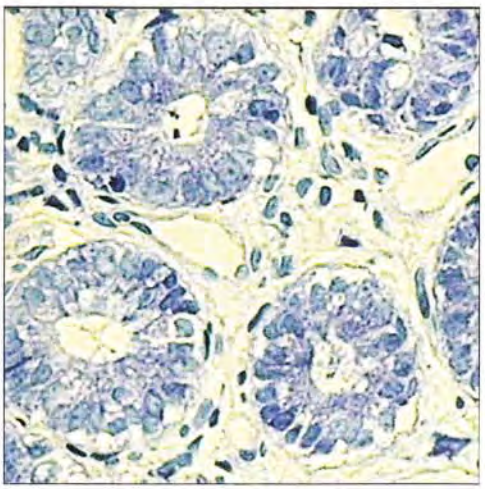

Рис. 4. Практически полное отсутствие нейтральных мукополисахаридов в бокаловидных клетках кишечных желез трансплантата червеобразного отростка. Метод Самсонова. **x700**

Рис. 3. Высокое содержание кислых гликозаминогликанов в бокаловидных клетках кишечных крипт трансплантата червеобразного отростка. Метод Хейла. **x700**

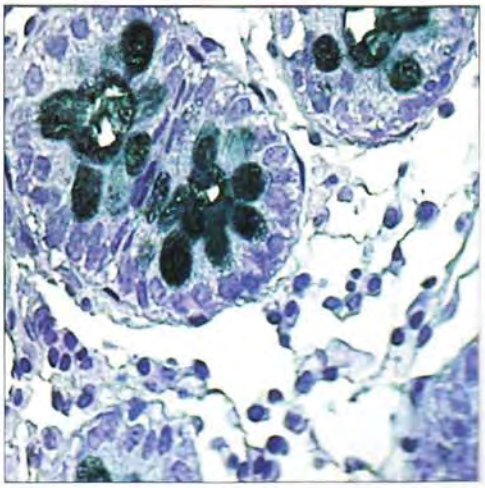

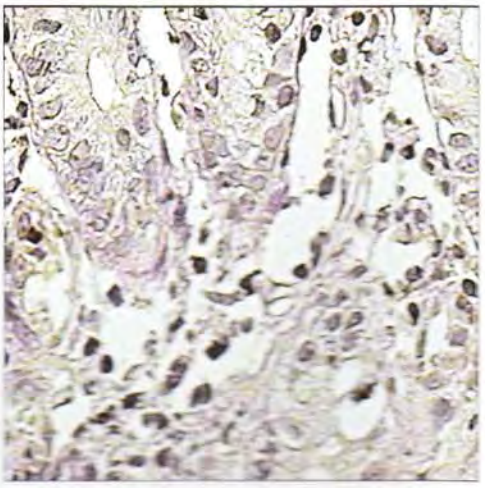

Рис. 5. Богатая мелкими лимфатическими сосудами и капиллярами строма трансплантата червеобразного отростка. Метод Ван-Гизона. **x700**

научно-практический журнал

Вопросы реконструктивной и пластической хирургии

№2(13)
июнь'2005

УЧРЕДИТЕЛИ:

АНО Научно-исследовательский институт микрохирургии ТНЦ СО РАМН
Сибирский государственный медицинский университет
Научно-исследовательский институт гастроэнтерологии при СибГМУ
Медицинское объединение «Здоровье»

Хирург должен быть смелым, но не дерзким.
Профессор И.И. Греков

ISSN 1814-1471

Журнал зарегистрирован в Министерстве по делам печати, телерадиовещания и средств массовой коммуникации РФ ПИ №77-9259 от 22 июня 2001 года

Издается на средства Благотворительного фонда «Микрохирургия», спонсоров, рекламодателей в г. Томске

Территория распространения: Российская Федерация, страны СНГ

НА ОБЛОЖКЕ:

Профессор W. Morrison (Институт микрохирургии B. O'Brien (Мельбурн) с супругой – гости Института микрохирургии (Томск).

Андрей Везалий.

Первый имплантированный человеку микрочип.

ГЛАВНЫЙ РЕДАКТОР:
В.Ф. Байтингер, профессор
ЗАМЕСТИТЕЛЬ ГЛАВНОГО РЕДАКТОРА:
А.И. Цуканов, к.м.н.
ОТВЕТСТВЕННЫЙ СЕКРЕТАРЬ:
Н.А. Кулижникова
РЕДАКЦИОННАЯ КОЛЛЕГИЯ:
Г.Ц. Дамбаев, член-корреспондент РАМН
В.В. Юркевич, профессор
Г.К. Жерлов, профессор
В.И. Тихонов, профессор
Р.С. Баширов, профессор
И.В. Запускалов, профессор
В.К. Пашков, профессор
А.Н. Байков, профессор
С.В. Логвинов, профессор
А.А. Сотников, профессор
РЕДАКЦИОННЫЙ СОВЕТ:
М.С. Любарский, член-корреспондент РАМН (Новосибирск)
И.В. Шведовченко, профессор (Санкт-Петербург)
Н.Ф. Фомин, профессор (Санкт-Петербург)
А.Ю. Кочиш, профессор (Санкт-Петербург)
Н.В. Островский, профессор (Саратов)
А.Н. Горячев, профессор (Омск)
С.С.Дыдыкин, профессор (Москва)
К.Г. Абалмасов, профессор (Москва)
В.Г. Голубев, профессор (Москва)
А.И. Шевела, профессор (Новосибирск)
А.Г. Пухов, профессор (Челябинск)
А.А. Воробьев, профессор (Волгоград)
К.П. Пшениснов, профессор (Ярославль)

ГРУППА РАЗРАБОТКИ И ВЫПУСКА:
студенты и преподаватели факультета журналистики Томского госуниверситета
Е. Лавров, И. Мясников, С. Соболев, О. Седельников. Фото С. Захаров.
Руководитель Ю.Н. Мясников.
Корректор Н.А. Суханова.

Отпечатано в Учебно-производственной типографии Томского госуниверситета. 634050, г. Томск, пр. Ленина, 66. Лицензия ПД №00208.

АДРЕС РЕДАКЦИИ:
634050, г. Томск, Московский тракт, 2.
Тел.: (3822) 64-53-78, 53-26-30,
тел./факс: (3822) 64-57-53.
E-mail: sibmicro@post.tomica.ru

Все права защищены.
© «Вопросы реконструктивной и пластической хирургии», 2005

научно-практический журнал
Вопросы реконструктивной и пластической хирургии
№2(13)
июнь'2005

В этом номере:

Слово редактора 7

Раздел I. Пластическая хирургия 8

К.Г. Абалмасов, А.А. Федорович, К.М. Морозов, Д.Г. Макаревич, В.С. Нелаев, В.В. Приходько
Размышления о некоторых аспектах критической ишемии нижних конечностей (классификация, диагностика, перспективы) 8

В.В. Юркевич, А.В. Пекшев, В.В. Подгорнов, А.В. Корольков
Способ лечения хронического остеомиелита большеберцовой кости в нижней трети голени 12

М.В. Казарезов, А.М. Королева, А.В. Мехов, И.В. Бауэр, В.А. Головнев
Реконструктивно-пластические операции в лечении больных с различными деформациями стоп 15

А.И. Цуканов, В.Ф. Байтингер, В.И. Серяков, В.А. Мосеев
Отдаленные результаты пластики мочеточника трансплантатом червеобразного отростка 20

А.Е. Беюнок, Г.Ц. Дамбаев
Способ формирования арефлюксного пищеводно-желудочного соустья при рефлюкс-эзофагитах 21

Раздел II. Экспериментальная хирургия 23

Д.Л. Титаров, Э.Д. Смирнова, П.В. Юшков, В.И. Кирпатовский
Изучение влияния ишемии, места пересадки и различных видов консервации на ткань трансплантата аллогенного аденогипофиза крысы 23

А.Ю. Голаев, Э.Д. Смирнова, Л.М. Михалева
Восстановление условий гемодинамики во внутриорганных кровеносных сосудах пересаженной тонкой кишки крыс с использованием электромагнитного воздействия 25
М.А. Кунижева, Л.М. Михалева, Э.Д. Смирнова
Морфофункциональная характеристика тонкой кишки при различных сроках моделирования острой странгуляционной кишечной непроходимости до и после ее оперативного устранения 26
Д.Н. Синичев, В.Ф. Байтингер, К.В. Селянинов, Е.В. Семичев
Экспериментальное моделирование трансплантации свободного кожного лоскута на крысах (обзор литературы) 27

Раздел III. Клиническая анатомия 31

К.Э. Чикинев, В.Ф. Байтингер
Строение и биомеханика межфаланговых и пястно-фаланговых суставов кисти 31
Эндопротез сустава пальца кисти 34
Универсальный аппарат для внешней фиксации кисти 36
«Анатомия в стихах» 40

Раздел IV. Новые направления 42

М.О. Филиппова
Внутриутробная коррекция правостороннего гидроторакса у плода 42
В.Ф. Байтингер
Фантазия (пересадка лица) может стать реальностью 44
В.Ф. Байтингер, А.И. Цуканов, В.И. Серяков, К.В. Селянинов, В.А. Чвырин
Видео-микрохирургия: первый опыт и перспективы 46
А.И. Реутов, А.И. Пулатов, И.К. Якобсон, З.И. Горбунова
Применение керамики chronOS™ для замещения дефектов костной ткани у детей и подростков 47
Н.В. Мерзликин, В.Н. Сало, А.В. Чиган, И.И. Константиниди
Новые аспекты крио- и электрохирургической деэпителизации кист печени 48
Ю.А. Хадыко, В.Ф. Байтингер, С.В. Шматов
Газоразрядная визуализация в биологии и медицине 50

Раздел V. В помощь практическому врачу 57

И.В. Шведовченко
Суперзадачи для микрохирурга 57
В.Ф.Байтингер, А.И.Цуканов, К.В.Селянинов, С.В. Шматов, В.И.Серяков
Наш путь в реконструктивной и пластической микрохирургии 58
С.Н. Лобанов, Л.И. Кузнецова
Экономический аспект медико-реабилитационной помощи пострадавшим на производстве в Томской области 59
Г.В. Ягджян, Д.О. Абраамян, Б.Э. Григорян, А. Азатян
Валидация русской версии опросника оценки исходов хирургии кисти "The Disabilities of the Arm, Shoulder and Hand" (DASH-R) 62

Раздел VI. История медицины 68

В.Ф. Байтингер, А.В. Байтингер, Ю.А. Хадыко
Андрей Везалий (1514–1564) – основоположник новой, современной анатомии 68
В редакцию журнала «Советская хирургия» 74

Раздел VII. Информация 76

Справка о кафедре оперативной хирургии и клинической анатомии в связи с обсуждением Болонской декларации 76
К 115-летию со дня основания кафедры оперативной хирургии им. Э.Г. Салищева 78
Новые издания 79
Interplast – международное объединение пластических хирургов 80

Summaries 84

Уважаемые читатели!

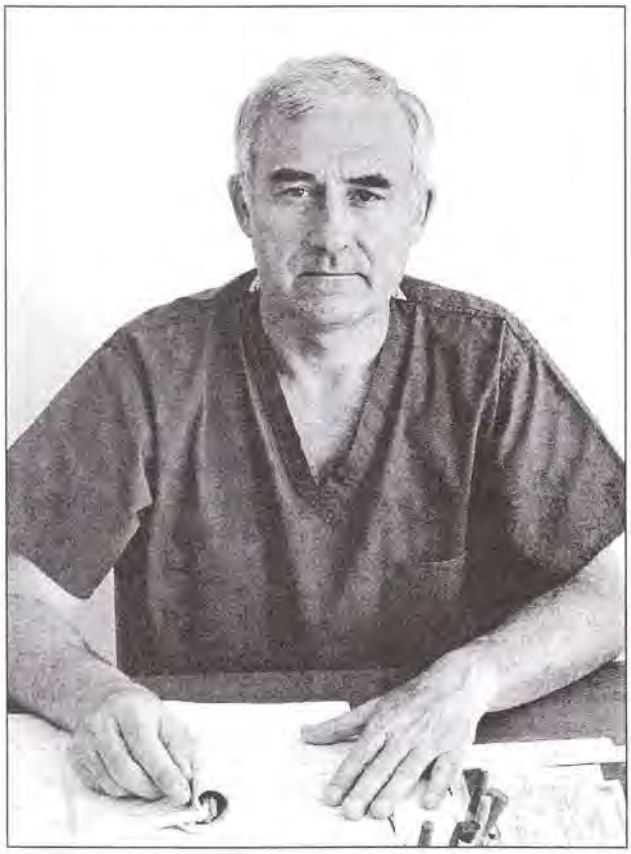

Очередной номер журнала, в отличие от предыдущего, не является тематическим, однако в нем вы найдете много интересной для себя информации по сосудистой хирургии, травматологии, ортопедии и даже фетальной хирургии. Значительное место в нашем журнале редакция уделяет клинической анатомии и экспериментальной хирургии.

В первые годы издания журнала читатели в своих отзывах не всегда поддерживали существование этих разделов. Поэтому на титульный лист журнала мы вынесли не только его название но и определили его как научно-практический. Редакция проводила и проводит мысль о том, что развитие реконструктивной и пластической хирургии невозможно без серьезных экспериментальных и морфологических исследований. Это – базис для разработки новых хирургических технологий. Очень часто в жизни морфологи (анатомы, гистологи) и хирурги в своих научных исследованиях разобщены.

Сегодня ученые-медики, работающие в медицинских вузах, осознали экономическую целесообразность совместной научной работы теоретических и клинических кафедр по конкретной клинической проблеме. Такой взаимовыгодный прагматизм нередко приносит хорошие плоды. Но самые большие возможности и перспективы в разработке новых эффективных хирургических технологий имеют сегодня кафедры топографической анатомии и оперативной хирургии. Эти кафедры должны стать ведущими хирургическими кафедрами, объединяющими вокруг себя научных сотрудников всех других хирургических кафедр. Только кафедры оперативной хирургии, возглавляемые хирургами, имеют экспериментальные отделы, гистологические лаборатории и другие службы.

Редакция призывает обратить внимание сотрудников хирургических кафедр (оперативной хирургии, общей, факультетской и госпитальной хирургии) на экономическую целесообразность совместных научных исследований на благо отечественной хирургической науки и современной хирургической идеологии – реконструктивной и пластической хирургии.

С уважением,
главный редактор,
Заслуженный врач РФ,
профессор В.Ф. Байтингер

Раздел I. *Пластическая хирургия*

К.Г. АБАЛМАСОВ, А.А. ФЕДОРОВИЧ, К.М. МОРОЗОВ, Д.Г. МАКАРЕВИЧ, В.С. НЕЛАЕВ, В.В. ПРИХОДЬКО
НАУЧНЫЙ ЦЕНТР СЕРДЕЧНО-СОСУДИСТОЙ ХИРУРГИИ ИМ. А.Н. БАКУЛЕВА, МОСКВА

Размышления о некоторых аспектах критической ишемии нижних конечностей (классификация, диагностика, перспективы)

Основу работы составил анализ собственных и литературных данных лечения больных с IIIа и IIIб степенью ишемии нижних конечностей.

Прямой информации о частоте критической ишемии среди населения нет, поэтому все приводимые в литературе данные основываются на косвенных свидетельствах, например, частоте реконструктивных операций, ампутаций. В 1993 году Catalano M. приводит следующие цифры для Северной Италии: от 112 до 172 случаев на 1 млн. населения в год [3]. Общество сосудистой хирургии Великобритании и Ирландии свидетельствует о 20 тыс. пациентов с этим заболеванием, то есть 400 случаев на 1 млн. населения в год [12], в трансатлантическом консенсусе 2000 года [6] упоминается о 300 случаев на 1 млн. населения в год. Если принять во внимание, что 90% ампутаций выполняется по поводу сосудистой патологии, то частота критической ишемии составляет 500–1000 случаев на 1 млн. населения в год, то есть у одного из 100 пациентов с перемежающейся хромотой в течение года разовьется ишемия III или IV степени.

У диабетиков частота встречаемости критической ишемии примерно в пять раз выше, трофические нарушения развиваются у 10% пациентов с сахарными диабетом в пожилом возрасте [4].

Сам термин **критическая ишемия (КИ)** впервые прозвучал в документе, разработанном рабочей группой на совещании в 1981 году и опубликованном в British Journal of Surgery [1]. Фактически этот термин был введен для обозначения групп пациентов с болями покоя, язвами и дистальными некрозами тканей конечности. На деле критическая ишемия объединяет III и IV степени ишемии в классификации Fontaine и в классификации А.В. Покровского (1979) или IV, V и VI степени в классификации Rutherford. В то время определение включало важное дополнение: уровень лодыжечного давления у больных с болями в покое должен быть ниже 40 мм рт.ст., а у таковых с трофическими нарушениями – ниже 60 мм рт.ст. Авторы исключили из этой группы пациентов с сахарным диабетом, не предложив взамен других вариантов.

В 1986 году Обществом сосудистой хирургии (SVS) и Североамериканским отделением международного общества сердечно-сосудистых

хирургов (ISCVS) были разработаны и опубликованы «Рекомендуемые стандарты сообщений об ишемии нижних конечностей», где к вышеназванному определению была добавлена возможность измерения пальцевого артериального давления, которое должно было быть ниже 30 мм рт.ст. у пациентов с ишемическими болями покоя и ниже 40 мм рт.ст. у таковых с трофическими нарушениями [11]. Работу над терминологией продолжили Европейские эксперты в 1989 и 1991 годах.

Вторым Европейским конценсусом по хронической критической ишемии нижних конечностей в 1991 году было введено понятие **хронической критической ишемии (ХКИ)** – это постоянные боли покоя, требующие обезболивания в течение двух недель и более, и ишемии нижней конечности IIIа-б – IV степени по модифицированной клинической классификации Фонтена, которая также была предложена данным Европейским консенсусом [10].

Уже в 1994 году на Европейском конгрессе ангиологов в Швеции обсуждались 2 спорных момента: 1 – установленный двухнедельный болевой период – слишком долгий для больных с ХКИ, потому что ухудшение у них может наступить быстрее и с более серьезным прогнозом; 2 – заключение о постоянных болях покоя может отличаться из-за подходов к этому понятию и принципов обезболивания в разных странах.

Объективизирующая роль такого критерия КИ как лодыжечное давление < 50 мм рт.ст. также подвергнута сомнению. По мнению H.Rieger [7], критическая ишемия – это лишь неадекватное определение ее. Клиническое изучение яляется исключительно сложным и именно в этой области имеется реальная опасность сравнения неоднородных групп. W.Schoop [8] выделяет следующие варианты ишемического поражения: 1 – КИ части конечности; 2 – КИ преобладающего массива тканей конечности. Если в первом случае при трофической язве или некрозе на отграниченном участке прогноз будет зависеть от локализации артериальной окклюзии, то во втором случае – это необходимость быстрой ампутации конечности. При этом артериальное давление на голени в 50-60 мм рт.ст. может говорить о критическом объемном пороге кровообращения, что не будет относиться к пациентам, имеющим лишь повреждения пальцев при сохраненной пульсации на стопе [13].

Р.З. Лосев с соавт. подразделили критическую ишемию на две подгруппы на основании проходимого расстояния: пациенты, проходившие менее 30 метров, имели гораздо более худший прогноз [15]. В.С. Савельев и В.М. Кошкин дают клиническую классификацию III степени ишемии, предложив критерием разделения на подгруппы А и Б наличие ишемического отека, коррелирующего с частотой опускания пораженной конечности с кровати [17].

В пересмотренных стандартах SVS/ISCVS [8] упоминается группа пациентов с критическими цифрами артериального давления на голени и пальцах, но у которых нет типичной симптоматики критической ишемии – так называемая хроническая субкритическая ишемия. Ее выделение связано с тем, что при малейшей травме у таких больных образуются трофические язвы, что автоматически переводит пациента в IV степень ишемии.

Появление таких работ свидетельствует о том, что существующее определение несовершенно. В связи с этим в "Management of Peripheral Arterial Disease. TASK. 2000", опубликованном в 2000 году, даются расширенные до 70 мм рт.ст. уровень лодыжечного давления и до 50 мм рт.ст. уровень пальцевого давления, а также в определение методики включены определения транскутанного напряжения кислорода. Это определение еще не нашло широкого применения и поэтому на настоящий момент исследователи продолжают следовать принятой в 1991 году терминологии.

Рабочей группой под руководством академика А.В.Покровского на Российском консенсусе в г. Казани (2001 г.) были предложены следующие критерии хронической критической ишемии: длительность болей покоя не менее двух недель; лодыжечно-плечевой индекс ниже 0,3; величина транскутанного напряжения O2 в первом межпальцевом промежутке < 10 мм рт.ст. [16].

Несмотря на все научные достижения и совместный труд большого коллектива ученых, проблема создания единой классификации, которая отражала бы не только истинное состояние ишемизированных тканей н/к, но и позволяла бы определять оптимальную лечебную тактику в зависимости от вида и выраженности нарушений для каждого больного индивидуально, остается до конца нерешенной.

Критическая ишемия нижних конечностей – это по сути своей стадия микроциркуляторных нарушений, когда прогрессирование стенозирующего процесса в приносящих артериях уменьшает перфузионное давление до такой степени, что оставшийся кровоток в микроциркуляторном русле не может обеспечить потребности тканей даже в покое.

Накопленные многочисленные данные свидетельствуют о том, что картина регионарной гемодинамики при поражении дистального артериального русла весьма многогранна. Одним из важных диагностических критериев является регионарное систолическое давление (РСД). По данным большинства авторов, РСД, измеренное в горизонтальном положении в нижней трети голени, достоверно изменяется по отношению как к норме, так и к степени ишемии. Так, при IIIа ст. от 57,1 до 47,6 мм рт.ст., а при IIIб ст. от 28,4 до 44,8 мм рт.ст. соответственно уменьшается и индекс регионарного систолического давления (ИРСД) с 0,49 до 0,31 при IIIа ст. и с 0,42 до 0,19 при IIIб ст. В.М. Кошкин [17] отмечает, что если проводить разделение больных с IIIа и IIIб степенями ишемии только по величине РСД, то были бы получены следующие результаты: в стадии IIIб 23% больных имели бы РСД > 50 мм рт.ст., а при IIIа у 50% больных РСД был бы < 50 мм рт.ст. [17, 18].

Г. С. Кротовский с соавт. [14] в ходе исследования состояния микроциркуляторного русла по данным лазерной доплер-флоуметрии (ЛДФ) подтвердил наличие различий между IIIа и IIIб степенями ишемии. Показатели окклюзионной пробы продемонстрировали достоверные различия. Так, при IIIб степени ишемии максимальный постокклюзионный кровоток составлял в среднем 4,3±0,4 TPU, а при IIIа 7,9±0,5 TPU, прирост постокклюзионного кровотока соответсвенно составил 171,5±6,0% и 210,7± 8,2%, а время наступления максимального постокклюзионного кровотока – 48,3±9,7 сек и 25,6± 2,0 сек, из чего авторы сделали вывод, что различия состоят не столько в объеме перфузии тканей, сколько в степени функциональной реактивности микроциркуляторного русла.

Исследование микроциркуляции с помощью радионуклеидного клиренс-метода путем введения в икроножные мышцы 99mTc-пертехнетата выявило, что при КИ происходит парадоксальное «ускорение» выведения РФП до 12,2±1,9 сек при IIIа ст. (практически нормальные значения) и до 8,6±0,8 сек. при IIIб ст., что объясняется авторами как артериоловенулярное шунтирование [17]. Также авторами отмечается снижение линейной скорости венозного кровотока в н/к при IIIа ст. до 43,6%, а при IIIб ст. – до 26% от нормы.

При значимом снижении объемного кровотока и гидростатического давления происходят и значительные изменения сосудистого тонуса от выраженной вазоконстрикции до вазоплегии. Это проявляется снижением прироста реографического индекса при нитроглицериновой пробе до 26% и 9,5% при IIIа и IIIб степенях ишемии соответственно.

Относительно газового состава крови также отмечаются статистически достоверные различия. Так, при IIIб ст. как в регионарной венозной крови (вены стопы или н/3 голени), так и в центральной (кубитальная вена либо центральный в/в катетер) происходит снижение pCO_2 и увеличение pO_2, причем последний показатель в пораженной конечности достигает нормальных величин, чего не наблюдается при IIIа степени.

По мере нарастания ишемии в тканях развивается грубый метаболический ацидоз – снижение pH и pO_2, дефицит буферных оснований. Значения pO_2 в горизонтальном положении менее 20 мм рт.ст. коррелируют клинически с наличием боли покоя, а при pO_2 ниже 7 мм рт.ст. можно констатировать начинающуюся гангрену дистальных отделов конечности. Прирост pO_2 в ортостазе менее выражен при IIIб, чем при IIIа степени.

Отдельной строкой стоят метаболические нарушения, которые непосредственно отражают ишемию тканей. Так, при IIIа ст. уровень γ-глобулинов на 47,4%, а альбуминов – на 17,5% выше нормы. Еще больше выражены эти нарушения при IIIб ст. Так, уровень γ-глобулинов возрастает до 91,8% от нормы, а уровень альбуминов становится ниже нормы на 27,6%. Количество общего белка, α_2-глобулинов и β-глобулина достоверных отличий не имеет.

Отмечается также резкое снижение липопротеидов высокой плотности (антиатерогенная фракция холестерина) при IIIб ст., а при IIIа ст достоверного от нормы нет, в то время как липопротеиды низкой плотности (атерогенная фракция холестерина) достоверно выше нормы в 2,4-2,6 раза в обеих подгруппах. Соответсвенно отмечается увеличение продуктов перекисного окисления липидов до 64,5% при IIIб ст. и снижение антиоксидантной активности крови относительно нормы на 8,3% при IIIа ст. и на 13,3% при IIIб степени.

Калликреин-кининовая система (ККС) характеризуется увеличением своей активности до 200 ед/л (норма – 9,6±3,4 ед/л) и увеличением активности ингибиторного звена на 80% относительно нормы (α_2-макроглобулин и α_1-антитромбин) при IIIа ст. При IIIб ст. отмечается дальнейший рост активности ККС до 400 ед/л и снижение активности ингибиторной системы ниже нормы [17].

По мере усугубления ишемии отмечаются также и выраженные нарушения реологических и гемокоагуляционных свойств крови. Так, агрегация тромбоцитов возрастает при IIIб ст. на 30% относительно IIIа ст. ишемии. По-видимому, именно этот факт объясняет феномен так называемой «реологической перемежающейся хромоты».

При сравнении содержания фибриногена (Ф-н) и продуктов его деградации (ПДФ) также отмечается существенное отличие. Так, при IIIа ст. среднее содержание Ф-на составило 330 мг/%, ПДФ – 56,8 мг/%. При IIIб ст. отмечается рост как Ф-на до 494 мг/%, так и ПДФ до 80,2. Одновременно отмечается снижение антитромбина-3 (АТ-3) – плазменного белка, подавляющего различные этапы коагуляционного каскада, со 110,8% при IIIа ст. до 62,1% при IIIб ст. Такая дисфибриногенемия свидетельствует об изменении путей утилизации фибриногена по пути плазмина, а снижение АТ-3 указывает на увеличение толерантности системы гемостаза к эндогенному гепарину. Такой дисбаланс в коагуляционной системе является грозным предшественником ДВС-синдрома [18].

Приведенные выше данные свидетельствуют о принципиальном различии в состоянии ишемизированных тканей при болях покоя и отсутствии трофических расстройств. Данные отличия обусловлены в первую очередь развитием феномена артериоло-венулярного шунтирования, который обусловлен, прежде всего, структурной организацией микроциркуляторного русла.

На настоящий момент достаточно хорошо известны нарушения, происходящие в микроциркуляторном русле, но не последовательность их возникновения. Структуру микрососудистого русла при критической ишемии можно охарактеризовать как мозаичную. Например, коллапс артериол в одном месте, вызванный низким трансмуральным давлением, может сопровождаться спазмом артериол в другом участке кожи [5].

Разделение путей микроциркуляции на нутритивный (метаболический, обменный) и юкстакапиллярный (артериоло-венулярные шунты) имеет большое биологиче-

ское значение, поскольку является механизмом, посредством которого сосудистое русло органа более приспособлено как к осуществлению различных гемодинамических реакций, так и к адаптации к метаболическим изменениям в тканях. Юкстакапиллярный путь микроциркуляции характеризуется низким сопротивлением и быстрым кровотоком. На нутритивный путь микроциркуляции в покое приходится около 15% всего периферического кровотока, а остальные 85% приходятся на юкстакапиллярный путь.

В шунтирующих сосудах не осуществляется полного обмена между кровью и окружающими тканями. Подсчитано, что скорость кровотока в терминальном сосудистом русле чрезвычайно низкая и составляет в капиллярах не более 600 мкм/сек. Через капилляр диаметром 10 мкм один мкл крови проходит в течение 6 часов, что способствует полноценному выполнению обменной функции между тканями и элементами крови. Через шунтирующие сосуды тот же объем крови проходит всего за 2 секунды.

В месте перехода прекапиллярной артериолы непосредственно в капилляр располагается прекапиллярный сфинктер – своеобразный вентиль, регулирующий ток крови через капилляр. Обычно он образован одной или несколькими гладкомышечными клетками, обладающими очень высокой чувствительностью к вазоактивным веществам и продуктам тканевого метаболизма. Так, чувствительность прекапиллярного сфинктера диаметром 12 мкм к адреналину в 100 раз выше, чем у артериолы диаметром 50 мкм, и в 50 раз выше, чем у артериолы диаметром 20 мкм.

На наш взгляд, феномен артериоло-венулярного шунтирования обусловлен не только тем, что кровоток осуществляется по пути наименьшего сопротивления, но и резкими нарушениями механизмов гуморальной регуляции системы микроциркуляции. Этим и объясняется компенсаторно повышенный тонус артериол на начальных этапах ишемии, с дальнейшим развитием сначала спазма, а в финальной части – стойкой паралитической дилятации и стаза. Картина, хорошо знакомая всем сосудистым хирургам – багровая, отечная и холодная стопа. В таких ситуациях успех лечения зависит не столько от адекватности выполненной реконструктивной операции, сколько от обратимости развившихся нарушений на уровне микроциркуляции.

Таким образом, кроме клинического исследования с учетом разнородности ишемических проявлений, необходимо введение наиболее надежных критериев жизнеспособности тканей конечности. Это прежде всего изучение изменений микроциркуляторного русла (транскутанное напряжение кислорода, лазерная допплеровская флоуметрия, капилляроскопия, компьютерная флюоресцентная перфузия и др. неинвазивные методики). Достоверное представление о ХКИ и объективизирующие ее критерии требуют дальнейшей доработки. Прямого ответа на дилемму «ампутация или сложная реконструктивная операция с повышенным риском для жизни и сомнительным исходом» до сих пор не найдено.

ЛИТЕРАТУРА

1. Bell P.R.F., Charleworth D., De Palma R.G., Eastcott H.H. "The definition of critical ischemia of a limb." // Working party of the intern.vascul. symp. – British J.Surg. – 1982. – Vol. 69 (2). – P. 2.

2. Bollinger A., Fagrell B. et al. "Clinical capillaroscopy: a guide to use in clinical research and practice." // Toronto, Hogrefe&Huber. – 1990.

3. Catalano M. "Epidemiology of critical limb ischemia: North Italian data." // Eur.J.Med. – 1993. – Vol.2. – p.11 – 14.

4. Krolowsky A. S., Warram J. H. et al. "Epidemiology of diabetus mellitus. In: Marbl A et al. (eds) Joslin's Diabetus mellitus (ed 12) Philadelphia,Pa,Lea&Ferbirger. – 1991. – p.12-42.

5. Lowe G. D. O. "Pathophysiology of critical limb ischemia". In: Dormandy J., Stock G., eds. "Critical limb ischemia: its pathophysiology and management." // Berlin: Springer-Verlag. – 1990. – p.17 – 38.

6. Management of Peripheral Arterial Disease. TransAtlantic Inter-Society Consensus. // Eur.J.Vasc.Surg. – 2000. – Vol.19 (Suppl. A).

7. Rieger H. "Further thoughts on critical limb ischemia." // J.Critical ischaemia. – 1995. – Vol. 4 (2). – P. 34-35.

8. Rutherford R. B., Baker J. D., Ernst C., Jonhston K. W., Porter J. M., Ahn S., Lones D. N. "Recommended standarts for reports dealing with lower extremity ischemia: Revised version." // J.Vasc.Surg. – 1997. – Vol.26. – p.516 – 538.

9. Schoop W. "What is critical limb ischaemia?" // J.Critical ischaemia. – 1995. – Vol. 3 (4). – P. 99.

10. Second European Consensus Document. // Eur. J.Vasc.Endovasc. Surg. – 1992. – Vol.6 (Suppl.A). – p.1 – 32.

11. Suggested standarts for reports dealing with lower extremity ischemia. Prepared by Ad Hoc Committee on Reporting Stendarts, SVS/ISCVS." // J.Vasc.Surg. – 1986. – Vol.4. – p.80 – 94.

12. The Vascular Society of Great Britain and Ireland. Critical limb ischemia: management and outcome. Report on national survey. // Eur.J.Vasc. Endovasc.Surg. – 1995. – Vol.10. – p.108 – 113.

13. Бурлева Е.П., Смирнов О.А. «Размышления по поводу хронической критической ишемии конечностей.» // Ангиология и сосудистая хирургия. – 1999. – том 5. – №1. – стр. 17-21.

14. Кротовский Г.С., Зудин А.М., Мир-Касимов М.Р. «Изучение параметров микроциркуляции методом лазерной допплер-флоуметрии (ЛДФ) у больных с хронической критической ишемией на фоне нереконструируемого хронического окклюзионного заболевания артерий нижних конечностей (ХОЗАНК).» // Методология флоуметрии. – 1999. – выпуск 3. – стр. 47-59.

15. Лосев Р.З., Буров Ю.А., Осипова О. В., Гаврилов В. А., Красовский В. В. «Различные варианты течения критической ишемии нижних конечностей и их лечение.» // Ан-

гиология и сосудистая хирургия. — 1995. — № 3. — стр.119 — 124.

16. «Рекомендуемые стандарты сообщений о результатах лечения больных с хронической ишемией нижних конечностей.» // Российский консенсус. — «Vascutec», Москва. — 2002. — 40 стр.

17. Савельев В.С., Кошкин В.М. «Критическая ишемия нижних конечностей». // Москва, «Медицина». — 1997. — 159 стр.

18. Федорович А. А. «Хирургическое лечение больных с хронической критической ишемией нижних конечностей при поражении артерий дистальнее паховой связки». // Дисс. канд.мед.наук, М. — 2000. — 138 стр.

В.В. ЮРКЕВИЧ, А.В. ПЕКШЕВ, В.В. ПОДГОРНОВ, А.В. КОРОЛЬКОВ
ВОЕННО-МЕДИЦИНСКИЙ ИНСТИТУТ, ТОМСК

Способ лечения хронического остеомиелита большеберцовой кости в нижней трети голени

Одной из проблем гнойной хирургии с давних времен и до сегодняшнего дня является хирургическое лечение посттравматического хронического остеомиелита костей голени, частота которого, по данным различных авторов, колеблется от 33 до 54,5% от всех случаев повреждений вышеназванного сегмента конечности [2, 3, 5].

Особую остроту эта проблема приобретает при обширных рубцовых изменениях и дефектах мягких тканей, особенно в сочетании с нагноительным процессом в нижней трети голени, т.е. в безмышечной зоне. Это связано с ее топографо-анатомическими особенностями: отсутствием на внутренней поверхности большеберцовой кости мышечных массивов; небольшим количеством покровных тканей в нижней ее трети, представленных кожей, подкожной клетчаткой, фасцией и сухожилиями; локализацией основных источников кровоснабжения мышц и костей в верхней трети сегмента, что таким образом ставит кровоснабжение костей голени в нижней трети в менее благоприятные условия в сравнении с верхней и даже средней треть [3,6].

Отмеченные особенности лежат в основе нарушений репаративного остеогенеза большеберцовой кости после повреждений голени, а дефицит пластического материала в вышеназванной области создает значительные трудности как для ликвидации костной полости, которая образуется после секвестрэктомии, так и при закрытии образовавшихся мягкотканных дефектов.

Для одномоментного решения вышеназванных задач нами предложен микрохирургическмй способ, заключающийся в использовании сложного медиального подошвенного лоскута на несвободной сосудистой ножке одноименной стопы (Способ хирургического лечения хронического остеомиелита костей голени в нижней ее трети. Приоритетная справка на изобретение от 16.07. 2004 г.).

Хирургическая анатомия. Медиальный подошвенный кожно-фасциальный лоскут описан в 1981 г. Harrison и Morgan. Выделяют его в бассейне глубокого ствола медиальной подошвенной артерии, который отходит от ствола задней большеберцовой артерии в точке, расположенной кзади от места прикрепления сухожилия задней большеберцовой мышцы к ладьевидной кости. Наружный диаметр этой артерии составляет 0,4 — 0,8 мм. Длина сосудистой ножки может достигать 8 см.

Чувствительная иннервация лоскута осуществляется медиальным подошвенным нервом, отходящим от задне-внутренней поверхности заднего большеберцового нерва.

Проксимальная граница лоскута начинается на уровне бугорка ладьевидной кости, дистальная достигает середины диафиза 1-ой плюсневой кости. Длинная ось лоскута проходит по внутреннему краю стопы и составляет 10 см; ширина лоскута — 3,5 см [1].

Дуга ротации комплекса тканей позволяет закрыть с его помощью дефекты, расположенные в области внутренней лодыжки, подошвенную поверхность пятки и нижний отдел внутренней поверхности голени.

Новизна предлагаемого нами способа лечения посттравматического хронического остеомиелита нижней трети большеберцовой кости заключается в том, что в состав вышеназванного лоскута мы включаем, кроме кожи, подкожной клетчатки, мышц коротких сгибателей 1-го-3-го пальцев стопы фрагмент медиальной клиновидной или 1-ой плюсневой костей. Таким образом, в ходе операции одномоментно ликвидируем костный и мягкотканный дефекты тканей голени.

Клиническое наблюдение. Больной Ж., 49 лет, поступил 12.03.04г в клинику военно-полевой хирургии с диагнозом: «Хронический посттравматический остеомиелит большеберцовой кости и остеомиелитическая язва на передне-внутренней поверхности нижней трети левой голени размерами 2х4 см. Сросшийся

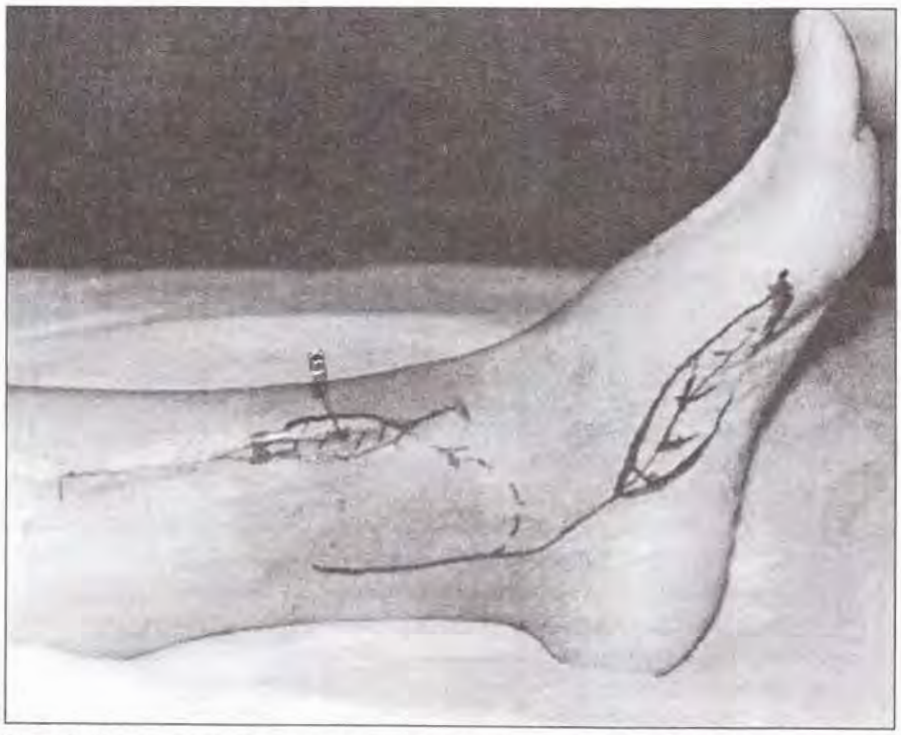

Рис. 1. Остеомиелитическая трофическая язва голени и разметка медиального подошвенного лоскута

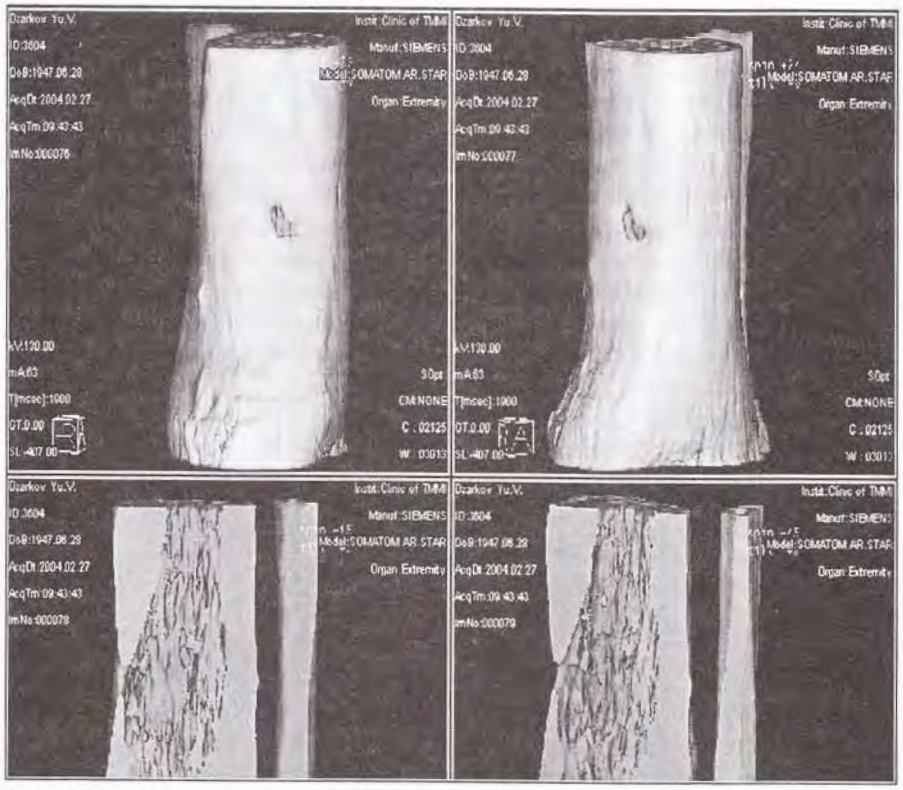

Рис. 2. Компьютерная томограмма костей голени (деструкция большеберцовой кости в нижней трети)

перелом нижней трети левой большеберцовой кости после открытого перелома костей голени (1964 г.), осложненного остеомиелитом большеберцовой кости и многократных (9) операций — секвестрнекрэктомий, со стойким нарушением функции нижней конечности».

На момент поступления в клинику на передне-внутренней поверхности в нижней трети левой голени, на фоне многочисленных послеоперационных рубцов и индуративного уплотнения кожи, имелась язва диаметром 1,0 см с омозолелыми краями и гнойным отделяемым. Дном язвы была большеберцовая кость **(рис.1)**.

На рентгенограммах и компьютерных томограммах костей левой голени выявлена деструкция большеберцовой кости в нижней трети размером 9x3 см с перифокальным остеосклерозом костной ткани **(рис.2)**.

Выполненная операция включала следующие этапы.

Секвестрнекрэктомия. После прокрашивания свищевого хода водным раствором метиленового синего произведено радикальное иссечение рубцово-измененных тканей на передне-внутренней поверхности голени, грануляций и удаление патологически измененного участка большеберцовой кости до появления капиллярной кровоточивости. В результате секвестрнекрэктомии очага остеодеструкции образовалась костная полость размером 12x4x3 см (78 см^3).

Следующий этап операции заключался во взятии медиального подошвенного лоскута с включением в него кровоснабжаемого костного фрагмента медиальной клиновидной кости размером 2x1x1 см **(рис. 3)**.

Вышеназванный комплекс тканей на проксимальной ножке заднего большеберцового сосудисто-нервного пучка повернут на 180° и уложен в подготовленное реципиентное ложе на голени, причем костный трансплантат вместе с мышцей помещен в костный дефект большеберцовой кости. Мягкотканный компонент лоскута подшит узловыми швами к краям раны голени, образовавшейся после иссечения краев остеомиелитической язвы. Донорский дефект кожи на внутренней поверхности свода стопы был закрыт расщепленным кожным трансплантатом толщиной 0,6 мм, взятым с одноименного бедра. Иммобилизация конечности КДА Г.А. Илизарова в течение 10 дней. Заживление раны первичным натяжением. Швы сняты

Рис. 3. Подъем медиального подошвенного лоскута

Рис. 4. Результат лечения

на 18-е сутки. На 21-е сутки после операции больной выписан под наблюдение хирурга поликлиники.

Больной осмотрен через 8 месяцев. Кровоснабжаемый комплекс тканей розового цвета, капиллярный ответ в норме. Трофических расстройств в области перемещенного трансплантата и на стопе нет. Опорная функция конечности восстановлена **(рис. 4)**. Приступил к работе по прежней специальности.

Таким образом, основные преимущества предлагаемого способа хирургического лечения хронического посттравматического остеомиелита костей голени в нижней ее трети:

- костная полость заполняется комплексом тканей, включающим костный трансплантат, инициирующий репаративную костную регенерацию за счет стволовых клеток, мышцами, хорошо кровоснабжаемыми за счет магистрального сосудистого пучка, которые равномерно заполняют костную полость, не оставляя «пустот» для развития гнойных осложнений, при этом одновременно выполняя дренажную функцию и являясь дополнительным источником питания для стенок костной полости, и кожей с подкожной клетчаткой замещен мягкотканный дефект на передне-внутренней поверхности голени;
- сохраняется чувствительная иннервация в медиальном подошвенном лоскуте за счет заднего большеберцового нерва, которая позволяет в последующем предупредить нейротрофические нарушения в нем;
- предлагаемый способ позволяет отойти от практики многоэтапных дорогостоящих операций, сократить сроки и стоимость лечения, обеспечить быструю социальную и трудовую реабилитацию больных.

ЛИТЕРАТУРА

1. Белоусов А.Е. Пластическая реконструктивная и эстетическая хирургия. – СПб.: Гиппократ, 1998.-С. 288 – 290.

2. Гринев М.В. Остеомиелит. – Л., 1977.– С. 65 – 68.

3. Никитин Г.Д. Костная и мышечно-костная пластика при лечении хронического остеомиелита и гнойных ложных суставов. – СПб.: «ЛИГ».– 2002. – С. 196 с.

4. Никитин Г.Д., Рак А.В., Линник С.А. Хирургическое лечение остеомиелита. – СПб, 2000. – С. 90 – 134.

5. Шаповалов В.М., Овденко А.Г. Огнестрельный остеомиелит. – СПб.: Морсар АВ. – 2000. – 144 с.

6. Кочиш А.Ю. Анатомо-клинические обоснования пластики осевыми сложными кожными лоскутами на нижней конечности: Автореф. дис. д-ра мед. наук. – СПб., 1998. – 44 с.

ЭТО ИНТЕРЕСНО

7 сентября 1896 года в городскую больницу Франкфурта-на-Майне поступил 22-летний пациент (помощник садовника) Вильям Юстус, который во время драки в пивной получил ножевое ранение в сердце. Пациента принял доктор Siegel. Он в срочном порядке известил об этом заведующего хирургическим отделением доктора Ludwig Rehn. Больной, находящийся в коллаптоидном состоянии, в экстренном порядке был взят в операционную. Под эфирным наркозом Л. Рен наложил три шелковых шва на 1,5-сантиметровую рану правого желудочка сердца. Пациент вскоре поправился.

В последующие 10 лет Л. Рен провел 124 операции на сердце при его ранении с 40% положительным результатом. И несмотря на то, что великий хирург Theodor Billroth осудил выполнение операций на сердце, 7 сентября 1896 года было положено начало кардиохирургии, а доктор Ludwig Rehn считается сегодня ее основателем.

М.В. КАЗАРЕЗОВ, А.М. КОРОЛЕВА, А.В. МЕХОВ, И.В. БАУЭР, В.А. ГОЛОВНЕВ
НПО «БРИЗ», НГМА, НОВОСИБИРСК

Реконструктивно-пластические операции в лечении больных с различными деформациями стоп

Деформации стоп в ортопедической практике встречаются довольно часто. Среди стандартных видов можно выделить эквинусную, пяточную, полую, варусную, плоскую, вальгусную, что зависит от характера и направления отклонения дистального отдела стопы и состояния ее аппарата. Каждый из названных видов деформаций может быть врожденным и приобретенным и характерен для определенного заболевания, а некоторые из болезней имеют серию деформационных признаков. Так, при врожденной косолапости имеются: эквинус стопы, варус стопы, супинация. При плоско-вальгусной деформации стопа отклонена кнаружи и имеет пронационную направленность. В зависимости от причины возникновения деформации стопы развиваются характерные патогенетические изменения в ее аппарате. Однако одно является неизменным: со временем деформация стопы любого происхождения прогрессирует.

ИЗМЕНЕНИЯ АППАРАТА СТОПЫ ПРИ ВРОЖДЕННОЙ КОСОЛАПОСТИ

Нервы и сосуды стопы не изменены. Задняя большеберцовая мышца укорочена, а сухожилие ее утолщено и широко прикрепляется к клиновидным и 2, 3, 4 плюсневым костям, образуя поперечную связку стопы, что создает супинационную ситуацию для последней.

Ввиду супинированности стопы и пятки начинает укорачиваться внутренний край ахиллова сухожилия, которое является также значительно утолщенным.

Определенную роль в формировании косолапости играет сгибатель первого пальца. Малоберцовые мышцы оказываются атрофированными, а их сухожилия – истонченными.

Одним из основных фиксаторов в порочном положении стопы является связочный аппарат.

Во-первых, возможно врожденное появление дополнительных мышц, обеспечивающих приведение стопы, ее сгибание и супинацию. Во-вторых, значительное увеличение связок, соединяющих таранную кость с пяточной, берцовую с таранной, таранную с ладьевидной костями, в частности, внутренняя таранно-пяточная связка, идущая от заднего отростка таранной кости к отростку пяточной кости, а таранно-ладьевидная натянута между шейкой таранной кости и ладьевидной костью, подошвенный апоневроз натянут между пяткой и плюсневым костями. Все связки создают патологическую установку стопе. Причем с возрастом у ребенка начинает деформироваться костный аппарат стопы, приобретая клиновидную форму, особенно ладьевидная и клиновидные кости. Предполагая врожденное сокращение названных связок и сухожилий, создается впечатление о механизме формирования деформации, а также о возможностях проведения лечебно-профилактических воздействий по ее устранению.

Патогенетические условия формирования врожденной косолапости в процессе роста ребенка очень легко представляются. Имеющиеся врожденного свойства рубцы в капсулах таранно-ладьевидного, ладьевидно-клиновидного, клиновидно-плюсневого суставов сдерживают рост стопы, поэтому наружная часть стопы растет активно, а внутренняя с ограничением, вследствие чего с возрастом ребенка деформация стопы прогрессирует.

Иногда встречаются дети более старшего возраста, то есть не леченные своевременно или когда лечение оказалось неэффективным. У них характерная походка с хромотой, отчего стопа еще более деформируется, буквально смещается кнутри, а нагруженным при ходьбе оказывается наружный край стопы, на котором появляются грубые омозолелости-натоптыши. Происходит нарушение взаимоотношений и деформация костей стопы. Все кости внутренней части стопы приобретают клиновидную форму, в результате чего разрушаются суставные поверхности. Это в свою очередь создает большие трудности в процессе восстановительного лечения, а нередко полное исправление деформации стопы оказывается невозможным.

Стопа приобретает устойчивое, трудно исправимое деформированное положение.

В настоящее время широкое распространение получило использование компрессионно-дистракционного метода лечения косолапости аппаратом Илизарова, с помощью которого постепенно удается устранить все виды деформации стопы при врожденной косолапости.

Этот метод хорош еще и тем, что стало возможным проводить операцию в более раннем возрасте (1-2 года). После коррекции стопы элементы аппарата стабилизируются на 2-3 месяца. Затем аппарат снимают

и накладывают гипсовую повязку-«сапожок», по снятии которого через 2 месяца заказывают ортопедическую обувь.

В то же время процесс исправления деформации стопы носит довольно грубый насильственный характер, хотя и постепенный, подтверждением которого является выраженный длительно не устраняющийся отек стопы, иногда даже с появлением фликтен. Поэтому мы решили не разрывать и не растягивать суставных капсул, как это делается при консервативном лечении косолапости с использованием длительных редрессаций, а проводить их закрытое рассечение с исправлением формы стопы с последующей гипсовой иммобилизацией.

Для уточнения анатомического соотношения костей, образующих суставы внутренней поверхности стопы, мы провели экспериментальное исследование на трупах мертворожденных детей в возрасте от 18 до 40 недель и исследовали 32 стопы. Сначала мы делали продольный разрез по внутренней поверхности стопы и вводили иглы открыто (10 стоп) с измерением расстояния между ними и длины стоп **(рис. 1)**. При измерении стопы от края пятки до края первого пальца отмечали уровень нахождения ранее обозначенных суставов (игл). Проведенная линия от названных точек делится пополам, эта точка соответствует расположению клиновидно-ладьевидного сустава. Ниже на 5-8 мм, в зависимости от возраста, находится капсула клиновидно-плюсневого сустава.

Проксимальный отрезок делится на три части и граница дистальной трети соответствует расположению таранно-ладьевидного сустава.

На 10 стопах сначала ввели иглы, ориентируясь на опыт предыдущего исследования, а затем, не извлекая игл, сделали разрез по внутреннему краю стопы, по линии, проходящей через стоящие иглы. Только в двух исследованиях иглы не прошли строго в полость сустава, а через хрящи костей; произошло это у недоношенных детей в возрасте 18-20 недель. Во всех остальных стопах иглы находились строго в полости суставов.

На 12 стопах проведены иглы через капсулу в суставы, проведена закрытая капсулотомия, а затем проведен разрез по внутренней поверхности стопы, по линии установленных игл. Выявлено, что все иглы находятся в суставах, а в двух стопах недостаточно рассечены капсулы клиновидно-плюсневых суставов.

Экпериментальный опыт был перенесен в клинику и оперировано 4 ребенка с врожденной косолапостью, длительно лечившихся консервативно.

Исходя из представленных патогенетических соображений формирования деформации стопы при врожденной косолапости, мы считаем перспективным смешанный консервативно-оперативный метод лечения врожденной косолапости.

Способ лечения врожденной косолапости в раннем возрасте.

В раннем возрасте, когда формирующие стопу элементы недостаточно устойчивы, проводится закрытое рассечение связок, удерживающих стопу в порочном положении вместе с закрытой ахиллотомией, а при наличии углубления свода – плантотомией. Форма стопы после этого легко исправляется.

Операция, предложенная нами, заключается в том, что проводится закрытая ахиллотомия (в шахматном порядке) – в результате удается устранение эквинуса. Закрытая капсулотомия проводится с внутренней поверхности стопы: капсулотомия таранно-ладьевидного, ладьевидно-клиновидного и клиновидно-плюсневого суставов и при наличии полой стопы – плантотомия.

Очень важно при этом правильно рассчитать расположение названных суставов.

Измеряется стопа от края пятки до края дистальной фаланги одного пальца. Полученный отрезок делится пополам, середина расстояния от крайних точек является местом расположения ладьевидно-клиновидного сустава. Ниже на 5-8 мм, в зависимости от возраста ребенка,

Рис. 1. Анатомические соотношения костей на медиальной поверхности стопы

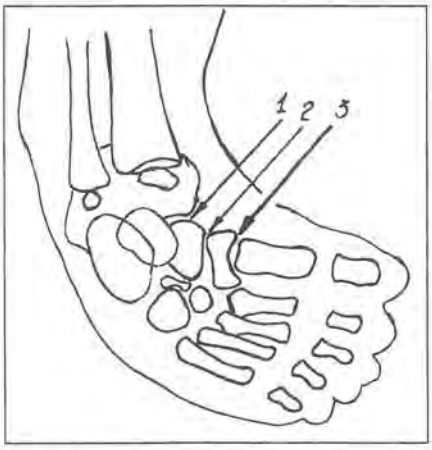

Рис. 2. Схема рентгенограммы стопы при врожденной косолапости: 1 – таранно-ладьевидный сустав; 2 – ладьевидно-клиновидный сустав; 3 – клиновидно-плюсневый сустав

располагается клиновидно-плюсневый сустав. Для нахождения расположения таранно-ладьевидного сустава проксимальный отрезок делится на три части и граница дистальной части является местом его нахождения.

С учетом анатомического строения стопы в названные суставы вводят иньекционные иглы и по ним рассекают капсулы интересующих суставов. Ориентиром может служить схема, созданная по рентгенограмме стопы ребенка **(рис.2)**. С помощью скальпеля с тонким лезвием делается поперечное осторожное движение в глубине на уровне введенной в сустав иглы. Проводят исправление приводящей деформации стопы. Затем проводят закрытую плантотомию по уже известному способу. В исправленном положении, лучше в состоянии гиперкоррекции, на-

Рис. 3, 4. Врожденная косолапость ребенка Р

кладывают циркулярную гипсовую повязку-«сапожок», в результате удается довольно легко устранить деформацию стопы. Самый благоприятный возраст для лечения предложенным способом – 3–6 месяцев. Возможно лечение и в более старшем возрасте.

Для иллюстрации приведем больного Р., 1 год. В течение года ему проводилось исправление деформации с помощью мягких, а затем гипсовых этапных повязок. Результата достичь не удалось **(рис. 3, 4)**. Обратились в нашу клинику.

Проведена закрытая ахиллотомия. Устранен эквинус **(рис.5)**.

Для устранения приведения стопы проведена закрытая капсулотомия таранно-ладьевидного, ладьевидно-клиновидного и клиновидно-плюсневого суставов по ранее описанной методике, а также плантотомия.

Наложена циркулярная гипсовая повязка «сапожок». Через две недели гипсовая повязка заменена. Через месяц вновь замена гипсовой повязки. Заказана ортопедическая обувь и вновь наложена циркулярная гипсовая повязка, которая снята по изготовлении ортопедической обуви. На **рис. 6** показана стопа через 2 месяца после операции.

Таким образом, активное лечение детей с врожденной косолапостью позволяет рассчитывать на раннее исправление формы стопы и обеспечить полноценное физическое развитие ребенка.

▲ **Рис. 5.** Устранение эквинуса
▶ **Рис. 6.** Вид стопы через два месяца после операции

ПЛОСКОСТОПИЕ

Различают два вида плоскостопия: поперечное и продольное. По характеру происхождения бывает врожденное, травматическое, паралитическое, статическое плоскостопие.

Последний вид плоскостопия можно считать самым распространенным. Его происхождение зависит от состояния развития аппарата стопы, которое начинается с раннего детства. В последние десятилетия дети все меньше и меньше ходят босиком, что сдерживает развитие аппарата стопы. Еще хуже, когда с раннего детства используются супинаторы, которые не развивают функциональ-

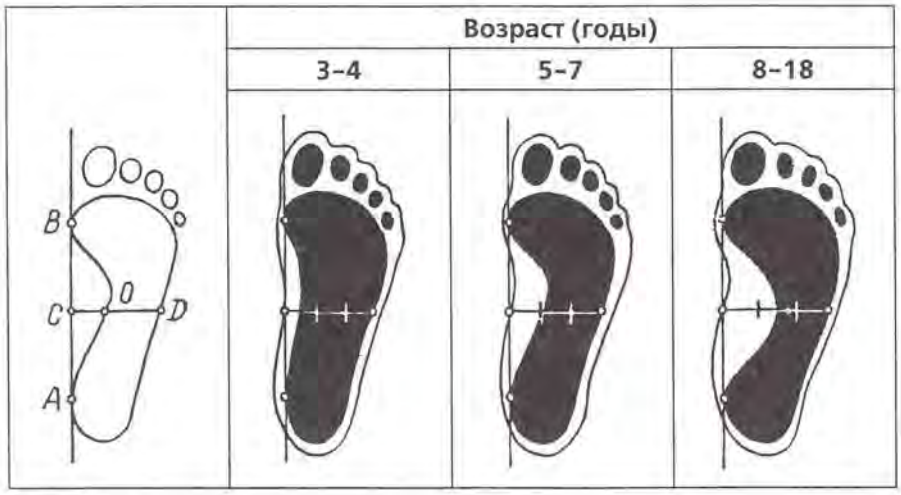

Рис. 7. Этапы формирования свода стопы

ную способность стопы, а приводят к ее функциональному параличу. Также отмечено системное нарушение опорно-двигательного аппарата у детей в связи с нарушениями минерального обмена, дефицитом минералов.

У детей раннего возраста проявления плоскостопия выражены слабо или сомнительны, так как идет процесс формирования стопы (**рис. 7**).

Единственно можно отметить вальгусную деформацию стопы, а чаще вальгус пятки.

Продольное плоскостопие сопровождается снижением продольного свода, который при тяжелых деформациях может исчезнуть полностью, а в четвертой степени плоскостопия становится угол-отрицательной и приобретается форма стопы-качалки. Диагностика продольного плоскостопия осуществляется путем проведения плантограммы в динамике.

При поперечном плоскостопии исчезает поперечный свод стопы, последняя, расширяясь, как бы укорачивается. Первый палец при этом смещается кнаружи, а второй в силу стесненного положения становится молоткообразным.

Поперечное плоскостопие чаще развивается у женщин зрелого возраста, однако при углубленном изучении причин происхождения плоскостопия выявляются врожденные или наследственные причины или факторы. Когда идет речь о врожденных факторах возникновения плоскостопия, с этим вполне можно согласиться, хотя врожденным является только фактор недоразвития стопы, то есть врожденная слабость аппарата стопы, который при правильном отношении к формированию можно создать и не дать развиться тому или иному виду плоскостопия.

Здесь важную роль играют специальные упражнения со стопами, а самое главное — хождение босиком, особенно с раннего детства. Хождение без обуви не только способствует правильному формированию аппарата стопы, но и раздражает рецепторные зоны, стимулируя защитные свойства организма.

При развившемся плоскостопии проведение консервативных мероприятий не дает особых результатов.

Во многих руководствах при плоскостопии предлагается ношение супинаторов, что не оправдано у детей, когда идет процесс формирования аппарата стопы.

ОПЕРАЦИИ ПРИ ПРОДОЛЬНОМ ПЛОСКОСТОПИИ

Все операции, имевшие место до настоящего времени, не являлись достаточно эффективными, то есть сопровождались укорочением и недоразвитием стопы, особенно при вмешательствах в раннем возрасте, поэтому операции при устранении продольного плоскостопия планировались в возрасте 13-15 лет, когда рост стопы приближался к завершению. Самой главной из них была операция «клиновидная резекция стопы», после проведения которой стопа укорачивалась до 5 см.

Нами предложено несколько видов операций, которые не влияют на рост стопы, а форму ее удается восстановить довольно хорошо и вместе с этим устранить функциональные нарушения.

Вот одна из операций, которая выполняется в два этапа.

Первый этап. Берется клиновидной формы аутотрансплантат из гребня подвздошной кости около двух сантиметров или консервированный аллотрансплантат.

Второй этап. Разрез на тыле стопы с выделением тыльной поверхности ладьевидной кости. Последняя с помощью остеотома разделяется на две равные части, между которыми внедряется клиновидный трансплантат, острием направленный вниз и основанием кверху, с формированием свода от внедрения клина (**рис. 8**).

Налагается гипсовая повязка с гиперкоррекцией продольного свода на 3-4 месяца, до перестройки трансплантата.

По снятии повязки — лечебная физкультура и ношение ортопедической обуви.

Операция вторая. Пациенту с продольным плоскостопием делают разрез на тыле стопы на уровне ладьевидной кости. Рассекают ладьевидную кость на несколько частей в поперечном направлении. Рану зашивают.

Накладывают компрессионно-дистракционный аппарат с проведением спицы через голень, пяточную кость, плюсневые кости и таранную кость. Дают компрессию, при этом происходит сгибание стопы с формированием ее свода, и фрагменты ладьевидной кости на тыле расходятся, а с подошвенной стороны сближаются. В результате ладьевидная кость приобретает клиновидную форму и формируется свод. Компрессионно-дистракционный аппарат в таком положении удерживают в течение трех месяцев,

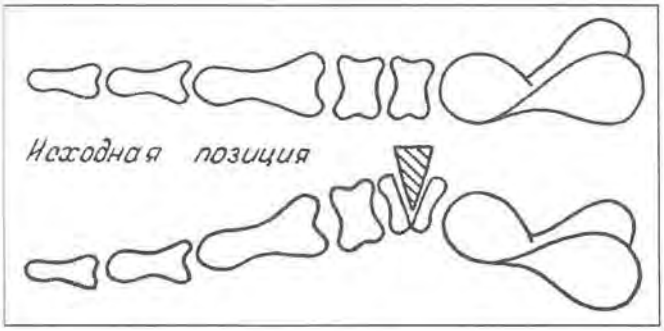

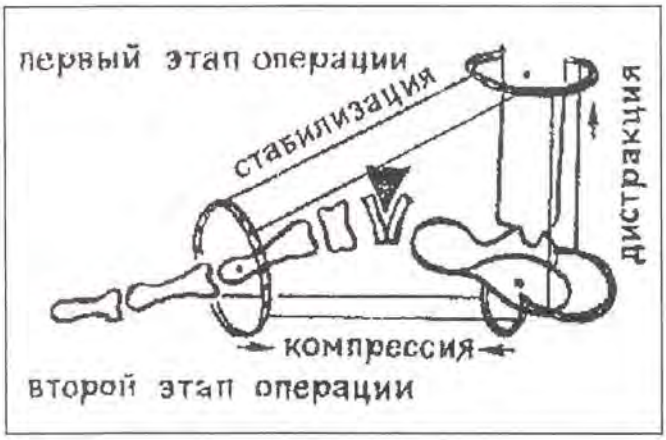

▲ **Рис. 8.** Коррекция продольного плоскостопия
▶ **Рис. 9.** Коррекция плоскостопия с помощью компрессии и дистракции

до полного сращения фрагментов (**рис. 9**).

Наступает консолидация ладьевидной кости, с приобретением клиновидной формы, основанием вверх, то есть к тылу.

По снятии аппарата заказывают ортопедическую обувь и накладывают гипсовую повязку-«сапожок» до изготовления обуви. Затем проводится лечебная физкультура до восстановления функции стопы.

ПОПЕРЕЧНОЕ ПЛОСКОСТОПИЕ

В процессе распластывания стопы происходит расхождение плюсневых костей в стороны, особенно первой плюсневой кости — заметно значительное увеличение расстояния между первой и второй плюсневыми костями, а первый палец в это время смещается кнаружи. Видимо, нарушается устойчивая связь между костями, средние кости вместо создания полукруга выпуклостью вверх опускаются, их расположение становится плоским, особенно меняет положение первая плюсневая кость, а первый палец, смещаясь кнаружи, нарушает положение второго и третьего пальцев.

Диагностика поперечного плоскостопия довольно проста.

Во-первых, пациенты отмечают неудобства при длительной нагрузке. Во-вторых, возникает необходимость носить обувь, большую по размеру, чем обычно. Появляются натоптыши на внутренней поверхности стопы и молоткообразном пальце.

Профилактические мероприятия и консервативные воздействия становятся неэффективными, возникает необходимость прибегнуть к оперативному лечению, то есть необходимо вернуть первый палец на исходные позиции и сузить распластанную стопу.

Для ликвидации порочного положения предложено большое количество видов оперативных вмешательств.

Наибольшее распространение получила операция Шеде-Брандеса, которая заключается в иссечении непременно возникающего остеофита с бурсой на его вершине и резекции проксимальной части фаланги первого пальца с созданием нового сустава.

Мы несколько модифицировали эту операцию.

Во-первых, при иссечении проксимального отдела основной фаланги первого пальца используем желобоватый остеотом, и тогда создается суставный конец фаланги по форме суставной части головки плюсневой кости.

Во-вторых, остеотомию проксимальной фаланги производим под углом, основанием направленным внутрь. При этом удается полное исправление формы пальца, а также добиться устойчивости его положения.

При значительном расхождении плюсневых костей, которое выявляется на рентгенограммах предоперационного обследования, после иссечения остеофита первой плюсневой кости на его уровне вводится винт с проведением его во вторую плюсневую кость. Таким образом плюсневые кости сближаются, или связываются первая и пятая плюсневые кости.

При наличии молоткообразного пальца резецируем головку проксимальной фаланги. Гипсовая иммобилизация на 2—4 недели. По снятии гипсовой повязки — ЛФК, массаж стоп.

Таким образом, представленный опыт лечения свидетельствует о расширении возможностей планирования операций, их выполнения и последующей реабилитации больных с врожденными и приобретенными деформациями стоп.

Результаты приведенных реконструктивно-пластических операций всегда хорошие.

ЭТО ИНТЕРЕСНО

Знаменательные вехи в истории ваших сердцебиений (от рождения):

- 50 млн. ударов – в 12 лет 10 месяцев.
- 780 млн. ударов – в 20 лет.
- 1 млрд. ударов – в 25 лет 9 месяцев.
- 1 млрд. 200 млн. ударов – в 30 лет.
- 1 млрд. 600 млн. ударов – в 40 лет.
- 2 млрд. ударов – в 51 год 5 месяцев.
- 2 млрд. 300 млн. ударов – в 60 лет.

D. Leonie et R. Bertet, 1994

А.И. ЦУКАНОВ, В.Ф. БАЙТИНГЕР, В.И. СЕРЯКОВ, В.А. МОСЕЕВ
АНО НИИ МИКРОХИРУРГИИ ТНЦ СО РАМН, ТОМСК
ОБЛАСТНАЯ КЛИНИЧЕСКАЯ БОЛЬНИЦА, ТОМСК

Отдаленные результаты пластики мочеточника трансплантатом червеобразного отростка

Проблема пластики мочеточника при его вовлечении в онкологический процесс или в зону постлучевого фиброза, а также травматических повреждений с образованием дефекта является одной из наиболее злободневных и нерешённых в повседневной урологической практике (Клифорд Р., 1999; Kato H., Igawa Y., 2002).

Цель нашей работы состояла в разработке способа пластики мочеточника червеобразным отростком.

Сущность способа заключается в ретроградной мобилизации аппендикса и его брыжейки (классическая аппендэктомия) с последующим перемещением трансплантата червеобразного отростка на сосудистой ножке через окно в брюшине в забрюшинное пространство и наложении анастомозов между мочеточником и трансплантатом. Методика анатомически разработана на 16 трупах (Цуканов А.И. с соавт., 2003) и клинически апробирована у б-го Г., 18 лет, с диагнозом: гидронефротическая трансформация правой почки, протяжённая стриктура лоханочно-мочеточникового сегмента (срок послеоперационного наблюдения 12 мес.).

Контрольное обследование пациента через год после транспозиции червеобразного отростка в верхнюю треть правого мочеточника (видео-уретероскопия) показало наличие хорошего просвета в трансплантате, отсутствие стриктур в зоне уретеро-аппендикулярных анастомозов и признаков воспаления слизистой кишечной трубки (**рис. 1**). Отросток реагировал резким спастическим сокращением в ответ на повторное введение тубуса эндоуретероскопа. Морфологическое исследование биоптата слизистой трансплантата червеобразного отростка, окраска, (гематоксилин-эозин, **рис. 2**), выявление кислых гликозаминогликанов (метод Хейла, **рис. 3**), ШИК-реакция с докраской ядер толуидиновым синим (метод Самсонова, **рис. 4**) по Ван-Гизону, **рис. 5**) показало отсутствие признаков воспаления в слизистой. Структурная перестройка её в условиях мочетока характеризуется уменьшением количества кишечных крипт, снижением количества бокаловидных клеток, высоким содержанием в них кислых гликозаминогликанов и практически полным отсутствием нейтральных мукополисахаридов в бокаловидных клетках кишечных желез трансплантата, уплощением покровного эпителия. В подслизистой основе сохранились многочисленные лимфоидные узелки с лимфоцитарной инфильтрацией, множество кровеносных и лимфатических капилляров с умеренно расширенными просветами.

Мы считаем, что применённый нами способ пластики мочеточника имеет ряд преимуществ перед другими известными способами: 1 — минимальная травматизация пищеварительной системы при заборе трансплантата червеобразного отростка; 2 — изоперистальтическая трансплантация червеобразного отростка способствует появлению перистальтики мочеточника и улучшению пассажа мочи, что в свою очередь улучшает функциональные показатели почки; 3 — сопоставимость диаметров трансплантата червеобразного отростка и мочеточника, что упрощает механизм наложения анастомозов; отсутствие образования рубцовых стриктур в зоне наложения анастомозов (в динамике); 4 — морфологическая адаптация (перестройка) слизистой кишечной трубки в условиях мочетока; 5 — сохраняется лимфатическая взаимосвязь трансплантата червеобразного отростка и тонкого кишечника; 6 — более лёгкое течение послеоперационного периода при данном способе, чем при пластике мочеточника участком тонкой кишки.

Высокая сократительная активность аппендикса, склонность его к длительному спазму даже через год после транспозиции в мочеточник может способствовать процессу камнеобразования. В программу профилактики этого осложнения мы включили новый антимускариновый препарат роциверин, характеризующийся оптимальным балансом между нейротропным и миотропным эффектами.

ЭТО ИНТЕРЕСНО

Частота сердечных сокращений у теплокровных животных составляет в среднем:

- Серая мышь – 600 ударов в минуту.
- Домашняя кошка – 300 ударов в минуту.
- Собака – 120 ударов в минуту.
- Африканский слон – 43 удара в минуту

T. Ghitescu, 1962

А.Е. БЕЮНОК, Г.Ц. ДАМБАЕВ
СИБИРСКИЙ ГОСУДАРСТВЕННЫЙ МЕДИЦИНСКИЙ УНИВЕРСИТЕТ, ТОМСК
МУНИЦИПАЛЬНАЯ ЦЕНТРАЛЬНАЯ РАЙОННАЯ БОЛЬНИЦА, ЮРГА

Способ формирования арефлюксного пищеводно-желудочного соустья при рефлюкс-эзофагитах

Хирургия пищевода – один из самых трудных и сложных разделов хирургии пищеварительного тракта. Несмотря на определенные успехи, достигнутые в изучении проблемы рефлюкс-эзофагита, вопросы этиологии, патогенеза, диагностики и лечения продолжают быть предметом дискуссии. Рефлюкс-эзофагит – самое распространенное заболевание пищевода, поэтому проблемы профилактики его осложнений до настоящего времени остаются актуальными. Частота рефлюкс-эзофагита среди всех заболеваний пищевода составляет 5,8 – 75% (А.Г. Алхасов и соавт., 1999; Ю.Е. Березов и соавт., 1973; А.А. Шептулин, 1995).

Рефлюкс-эзофагит характеризуется развитием тяжелых осложнений – язв, пептических стриктур, кровотечений, цилиндрической метаплазии слизистой оболочки пищевода (пищевод Баррета), потенциально опасных для жизни пациентов (Gastell L. 1996). В связи с этим представляет интерес изучение морфологического состояния сформированного пищеводно-желудочного соустья.

Цель данной работы – разработать в эксперименте способ формирования арефлюксного пищеводно-желудочного соустья при рефлюкс-эзофагитах с целью улучшения непосредственных и отдаленных результатов.

МАТЕРИАЛ И МЕТОДЫ ИССЛЕДОВАНИЯ

Экспериментальная часть работы выполнена на базе экспериментального отдела госпитальной хирургии клиники имени А.Г. Савиных. В качестве экспериментальных животных выбраны белые крысы (n=50, m 250-400 г)., беспородные собаки (n=10, m 8-20кг).

ОПИСАНИЕ МЕТОДИКИ ОПЕРАЦИИ

При выполнении операции придерживались следующих правил:

1. Операция проводится чрезбрюшинным доступом.
2. Соблюдается асептичность и атравматичность.
3. Строгое послойное рассечение и сшивание анастомозируемых органов.
4. Создание мышечного «жома» на дистальном отделе пищевода высотой 15-20 мм и искусственного «клапана» из слизисто-подслизистого слоя пищевода.
5. Пилоропластика не выполняется.

Верхне-средне-срединным доступом вскрывали боюшную полость. Выполняли мобилизацию левой доли печени по Кохеру, затем, диафрагмокруротомию по А.Г. Савиных. Пищевод обходили инструментом или пальцем, брали на тесьму или резиновую держалку, вытягивали в брюшную полость. Отступив 10 мм. от кардиального жома, циркулярно рассекали адвентициальный и мышечный слои пищевода и заворачивали вверх на ширину 15-20 мм., свободный край подшивали к мышечному слою пищевода..

Выше края среза сосуды подслизистого слоя по всей окружности прошивали узловыми кетгутовыми швами. Формирование пищеводно-желудочного соустья производили в следующей последовательности. Накладывали первый ряд швов на заднюю полуокружность соустья: на пищеводе берется нижний край сформированного жома с захватыванием подслизистого слоя; на дне желудка берется серозно-мышечная оболочка. Захватывание подслизистой основы пищевода при наложении первого ряда швов является важным моментом, предупреждающим их прорезывание. После наложения 4-5 швов при натягивании нитей дно желудка сдвигается к пищеводу, швы поочередно завязываются.

Кетгутовой нитью на атравматичной игле длиной 40-50 см сшиваются подслизистые слои пищевода и дна желудка правого и левого углов соустья. Нити слегка стягиваются и завязываются. Накладывается второй ряд швов на переднюю полуокружность соустья: на дне желудка берется серозно-мышечная оболочка; на пищеводе берется нижний край сформированного «жома» с захватыванием подслизистого слоя передней стенки пищевода. Наложение швов чередуется (справа, слева), последний шов накладывается на середине соустья. После наложения 4-5 швов нити натягиваются, диссектором избыток слизисто-подслизистой основы погружается в просвет желудка, т.е. формируется «клапан».

Изучали особенности сформированных анастомозов:

1. Возможность формирования жомно-клапанного соустья;
2. Проходимость соустья;
3. Механическая прочность шва;
4. Морфогенез зоны анастомоза в сроки от 1 до 90 суток.

В исследовании использовались материалы от 39 крыс, при этом изучены макроскопические изменения, происходящие в тканях пищевода и желудка после наложения «жомно-клапанного соустья». Забор материала и изучение морфоло-

гии проводились в 1-е, 3-е, 7-е, 30-е, 90-е сутки, через 6 месяцев, 1 год. При оценке морфологической картины обращалось внимание на сосудистые реакции, характер клеточных и волокнистых структур, степень восстановления эпителиального покрова. Всего было подготовлено 128 гистологических срезов.

РЕЗУЛЬТАТЫ ИССЛЕДОВАНИЯ И ИХ ОБСУЖДЕНИЕ

Установлено, что макроскопические и морфологические изменения при формировании искусственного арефлюксного пищеводно-желудочного соустья с формированием «жома» и клапана в эксперименте показали функциональную активность.

1-е сутки. В области пищеводно-желудочного соустья серозная оболочка несколько тускловатая, имеется незначительный отек. Со стороны просвета слизисто-подслизистый клапан отечный, гиперемированный. Слизистая желудка гладкая, блестящая.

3-е сутки. Незначительный отек в области пищеводно-желудочного соустья. Со стороны просвета в области «хоботка» верхушка темно-красного цвета, отек. Слизисто-подслизистая основа пищевода, погруженная в просвет желудка, отечная.

7-е сутки. Пищеводно-желудочное соустье чистое, отека нет. Серозная оболочка гладкая, блестящая. Со стороны просвета желудка отмечено, что «хоботок» инвагинировался на 1/3 своей высоты, край эластичен, сохраняется незначительный отек его дистальной части. В грануляционной ткани соустья прослеживается формирование пучков коллагеновых волокон и вновь образованных тонкостенных кровеносных сосудов, молодая грануляционная ткань заполняет дефекты между слизистыми, а по грануляционной ткани располагается клеточный инфильтрат. В основании мышечного жома сосуды расширены, заполнены форменными элементами, между продольными и циркулярными слоями очаги кровоизлияния. В подслизистых слоях «клапана» наблюдается расширение артериол и капилляров, миграция лейкоцитов и свободных макрофагов. По краям сформированного соустья определяется созревающая грануляционная ткань, в которой прослеживается формирование пучков коллагеновых волокон.

30-е сутки. Пищеводно-желудочное соустье свободное, серозная оболочка гладкая, блестящая. «Хоботок» розового цвета, поверхность гладкая, высота 7 мм, выявлен валик из слизистой желудка вокруг «хоботка» высотой 2 мм, воспалительных явлений не обнаружено.

3 месяца. Зона соустья свободная, отёка нет. «Хоботок» без воспаления, эластичен, несколько вытянут в продольном направлении. Высота «хоботка» 6 мм, валик слизистой желудка 2 мм вокруг него. Пальпаторно четко определяется в толще пищевода сформированный гладкомышечный пищеводный жом в виде эластичного тяжа шириной 9 мм. При продольном рассечении пищевода в зоне соустья ясно виден гладкомышечный жом шириной 2-3 мм.

6 месяцев – 1 год. Спаечного процесса в брюшной полости нет, «хоботок» высотой 6 мм, эластичный, находится в сомкнутом состоянии, гладкомышечный жом высотой 9 мм, его толщина на разрезе 2 мм.

Результаты экспериментальной части работы доложены на областном обществе хирургов 11 декабря 2003 года в СГМУ г. Томска.

ЗАКЛЮЧЕНИЕ

Изучение макроскопической картины сформированного соустья на месте существующего кардиального сфинктера с формированием «жома и клапана» в различные сроки в эксперименте показало, что предпринятый вариант оперативного вмешательства способствует формированию на границе пищевода и желудка своеобразной мышечной структуры, по морфологическим признакам квалифицируемой как функциональный мышечный сфинктер с хорошей сохранностью мышечных структур, адекватным кровоснабжением и иннервацией. Достоверно ни в одном из сроков не выявлено признаков эзофагита и стенозирования пищеводно-желудочного соустья.

Таким образом, макроскопические исследования искусственного арефлюксного пищеводно-желудочного соустья с формированием жома и клапана в эксперименте показали его жизнеспособность и функциональную активность во все контрольные сроки наблюдения.

ЛИТЕРАТУРА

1. Василенко В.Х. Современные методы исследований в гастроэнтерологии. /Василенко В.Х.//М., Медицина – 1979. – С.400.

2. Григорьев П.Я. Диагностика и лечение органов пищеварения. /Григорьев П.Я., Яковенко Э.П.// М., Медицина – 1996. – С. 515.

3. Давиров М.И. Прогнозирование рефлюкс-эзофагита после хирургического лечения кардио-эзофагиального рака./ Давиров М.И., Саакян А.М., Мазурин С.В. // Ереван. – 1992. – С. 9.

4. Евтушенко В.А. Лечение постгастрорезекционных расстройств у больных раком желудка. Актуальные вопросы гастроэнетерологии / Евтушенко В.А., Вусик М.В., Солдатов А.Н.// Томск – 1993. – С. 63.

5. Ермолов А.С. Послеоперационный рефлюкс-эзофагит и его последствия. Вестник хирургии им. Грекова / Ермолов А.С., Джумбаев С.У., Уринов А.Я., Харитонов Л.Г.// 1994. – №№5-6 – С. 33-35.

6. Жерлов Г.К. Арефлюксные анастомозы в хирургии рака желудка./ Жерлов Г.К., Зыков Д.В., Баранов А.И.// Томск – Изд. ТПУ – 1996.– С. 172.

7. Каншин Н.Н. Экспериментальное изучение желудочно-пищеводного рефлюкса и методов его хирургического устранения. / Каншин Н.Н.// Советская Медицина -1996. – №12 – С. 92-96.

8. Петров В.П. Инвагинационный пищеводный анастомоз в хирургическом лечении рака желудка. / Петров В.П., Рожков А.Г., Михалкин М.П.// Хирургия – 1993. – №2 – С. 90-91.

9. Рожков А.Г. Функциональное состояние инвагинационного пищеводно-кишечного, пищеводно-желудочного анастомозов после гастрэктомии и просимальной резекции желудка по поводу рака. / Рожков А.Г.// М. – Медицина. – 1989. – С. 176.

Раздел II. *Экспериментальная хирургия*

Д.Л. ТИТАРОВ, Э.Д. СМИРНОВА, П.В. ЮШКОВ, В.И. КИРПАТОВСКИЙ
РОССИЙСКИЙ УНИВЕРСИТЕТ ДРУЖБЫ НАРОДОВ, МОСКВА
НАУЧНЫЙ ЭНДОКРИНОЛОГИЧЕСКИЙ ЦЕНТР РАМН, МОСКВА
НИИ УРОЛОГИИ РАМН, МОСКВА

Изучение влияния ишемии, места пересадки и различных видов консервации на ткань трансплантата аллогенного аденогипофиза крысы

При гипофизарной недостаточности заместительная гормональная терапия не всегда в состоянии полностью возместить недостаточность функции желез внутренней секреции. В качестве метода, который применяется наряду с медикаментозным лечением эндокринопатий для восполнения утраченной гормональной функции, может быть использована аллотрансплантация гипофиза. Известно несколько вариантов этой операции: пересадка целого органа с восстановлением питающих его сосудов, свободная пересадка тканевых фрагментов и пересадка культуры клеток.

Существенную роль в приживлении и длительном функционировании тканевых и клеточных трансплантатов играет место пересадки. Свободную пересадку ткани целесообразно осуществлять в иммунологически привилегированные области: желудочки мозга, под капсулу почки, в переднюю камеру глаза, под белочную оболочку семенника. Мнения авторов о функции таких трансплантатов существенно расходятся.

В связи с практикой пересадки органов и тканей, в том числе и эндокринных желез, от трупа, всегда требуется четкий ответ о жизнеспособности трансплантата. После забора у донора гипофиза обычно его сохраняют в консервирующем растворе. Поэтому важное значение имеет вопрос о максимально допустимых безопасных сроках забора гипофиза от трупа и способах его сохранения до пересадки.

Неоднозначность и противоречивость данных о клеточном составе тканевых трансплантатов аденогипофиза, а также отсутствие в литературе сведений о безопасных сроках забора гипофиза от трупа и его консервации различными методами с целью дальнейшей трансплантации, подтвержденных в прямых опытах его пересадки, определили цель и задачи данного исследования.

Целью настоящей работы явилось изучение влияния места пересадки, различных сроков ишемии и методов консервации на выживаемость ткани аллогенного аденогипофиза при его трансплантации.

Эксперименты по пересадке фрагментов ткани аллогенного аденогипофиза выполнены на 350 нелинейных белых крысах-самцах в 5 сериях опытов, с последующей морфологической оценкой полученных результатов. В первой серии экспериментов проводили пересадку аллогенного аденогипофиза крысы под белочную оболочку семенника в паравазальную клетчаточную щель,

в паренхиму семенника и под капсулу почки для изучения влияния места пересадки на жизнеспособность аллогенного аденогипофиза в различные сроки (3, 7, 10, 14 суток, 1, 3, 5 месяцев) после его тканевой трансплантации. Во второй серии пересаживали аллогенный аденогипофиз крысы под белочную оболочку семенника для оценки его клеточного состава в различные сроки после операции. В третьей серии экспериментов трансплантировали аллогенный аденогипофиз крысы под белочную оболочку семенника после тепловой ишемии трансплантата (при +20°С с различной временной экспозицией – 1, 2, 3, 4, 5, 6, 8 часов) для выявления влияния ишемии на жизнеспособность аллогенного аденогипофиза в различные сроки после его тканевой трансплантации в семенник. В четвёртой серии проводили пересадку аллогенного аденогипофиза крысы под белочную оболочку семенника после тепловой ишемии (при +20°С с различной временной экспозицией – 1, 2, 3, 4, 5, 6, 8 часов) и последующей гипотермической консервации (при +4°С, в растворе Евроколлинз в течение 24 ч) для выявления влияния гипотермической консервации на жизнеспособность аллогенного аденогипофиза в различные сроки после его тканевой трансплантации в семенник. В пятой серии пересаживали аллогенный аденогипофиз крысы под белочную оболочку семенника после тепловой ишемии (при +20°С в течение 3 часов), гипотермической консервации (при +4°С, в растворе Евроколлинз в течение 24 ч) и криоконсервации (при -50°С) для выявления влияния гипотермической консервации и криоконсервации на жизнеспособность аллогенного аденогипофиза в различные сроки после его тканевой трансплантации в семенник.

РЕЗУЛЬТАТЫ ИССЛЕДОВАНИЯ И ИХ ОБСУЖДЕНИЕ

При пересадке ткани аллогенного аденогипофиза в семенник жизнеспособность его клеток сохраняется на протяжении всего срока (10 месяцев) наблюдения. При пересадке аденогипофиза под капсулу почки отмечалась различная морфологическая картина трансплантата в одни и те же сроки экспериментов – как его приживление, так и отторжение.

В аденогипофизе, пересаженном в семенник, наблюдалось выживание соматотропоцитов и хромофобных клеток, – они обнаружены во всех 20 трансплантатах во всех случаях во все сроки наблюдения. Лактотропоциты выявлены также во все сроки наблюдения (до 6 месяцев), но не во всех случаях (лишь в 9 препаратах из 20 пересадок). Тиреотропоциты были обнаружены только через 1 и 6 месяцев, причем в одном и трех случаях соответственно. Кортикотропоциты удалось выявить только через 6 месяцев в 3-х из 5 препаратов трансплантата аденогипофиза. Гонадотропоциты были обнаружены в пересаженных аденогипофизах только в 1 случае через 14 дней после операции.

При тепловой ишемии трансплантата через 14 суток после пересадки из 32 опытов аденогипофиз в 25 случаях оказался жизнеспособным и был замещен соединительной тканью только в 7 случаях. Во всех 25 случаях аденоциты в трансплантате представляли собой трабекулярные и альвеолярные структуры, разделенные синусоидными органоспецифическими кровеносными капиллярами.

Интактный аденогипофиз, только консервированный в растворе Евроколлинз в течение 24 часов и пересаженный затем в семенник, во всех 4 случаях к контрольному сроку (15 суток) оказался жизнеспособным и по своей морфологической картине был идентичен трансплантатам 1-й серии опытов. При пересадке в семенник аллогенного предварительно ишемизированного в различные сроки и затем консервированного в течение 24 часов аденогипофиза оказались жизнеспособными трансплантаты в 19 из 36 опытов, и в 17 случаях трансплантат аллогенного аденогипофиза был замещен соединительной тканью.

При криоконсервации ни в одной из 4-х групп через 15 суток при гистологическом исследовании не была обнаружена пересаженная ткань аллогенного аденогипофиза, и на месте трансплантата под белочной оболочкой семенника образовался соединительнотканный рубец.

Сравнительная оценка трех моделей пересадки аденогипофиза под белочную оболочку семенника, в паренхиму семенника, под капсулу почки подтвердила преимущество первой модели и привилегированность семенника как места пересадки. Ткань аллогенного аденогипофиза сохраняет жизнеспособность при пересадке в паравазальную клетчаточную щель под белочную оболочку семенника до 13 месяцев (срок наблюдения).

В трансплантате аллогенного аденогипофиза, пересаженного в паравазальную клетчаточную щель под белочную оболочку семенника, через 6 месяцев после пересадки выживают соматотропоциты, лактотропоциты и хромофобы. Появление клеток других типов обусловлено их дифференцировкой из клеток камбиального резерва, сформированного хромофобами.

Интактный и кратковременно (до 3 часов) ишемизированный аденогипофиз хорошо переносит 24-часовую консервацию, что проявляется восстановлением структуры трансплантатов почти во всех опытах. Длительные сроки ишемии и последующая консервация отчетливо влияют на выживаемость аденогипофизов, и эти сроки сокращаются по сравнению с восстановлением только ишемизированного аденогипофиза. Максимально допустимым сроком ишемии для забора донорского аденогипофиза в качестве трансплантата можно считать 6 часов при немедленной пересадке. Забор трансплантата от трупа необходимо проводить в срок до 3 часов после смерти при последующей гипотермической консервации не более 24 часов.

А.Ю. ГОЛАЕВ, Э.Д. СМИРНОВА, Л.М. МИХАЛЕВА
РОССИЙСКИЙ УНИВЕРСИТЕТ ДРУЖБЫ НАРОДОВ, МОСКВА
НИИ МОРФОЛОГИИ ЧЕЛОВЕКА РАМН, МОСКВА

Восстановление условий гемодинамики во внутриорганных кровеносных сосудах пересаженной тонкой кишки крыс с использованием электромагнитного воздействия

Пересадка аллогенной тонкой кишки в клинике постепенно становится логичной альтернативой полному парентеральному питанию пациентов с нарушением анатомической целостности тонкой кишки (синдром короткой тонкой кишки) и тяжелыми функциональными нарушениями (неподдающаяся лечению диарея новорожденных, хронический интестинальный псевдо-обструктивный синдром).

Длительное парентеральное питание часто приводит к таким тяжелым осложнениям как печеночная недостаточность, развитие местной и общей инфекции, которые нередко заканчиваются смертью пациента. Обязательным следствием трансплантации любого органа является воздействие на него комплекса неспецифических факторов трансплантации, наиболее существенными из которых являются ишемия, децентрализация, нарушение оттока лимфы.

В силу анатомо-физиологических и иммунобиологических особенностей тонкая кишка как трансплантат является уникальной среди пересаживаемых органов. Она очень чувствительна к ишемии, в ее стенке имеется мощный лимфоидный аппарат, она колонизована большим количеством различных микроорганизмов. В связи с этим неспецифические факторы трансплантации оказывают большое влияние на результаты пересадки тонкой кишки. Патологические последствия этих факторов на пересаженную тонкую кишку и на весь организм реципиента опосредованы морфофункциональными изменениями во внутриорганных кровеносных сосудах тонкокишечного трансплантата.

Исследования проведены на 135 самцах белых беспородных крыс весом 180-250 г в двух сериях экспериментов. В первой серии (20 животных) была выполнена операция моделирования аутотрансплантации тонкой кишки. Во второй серии (110 животных) после операции моделирования аутотрансплантации тонкой кишки животные подвергались электромагнитному воздействию (ЭМВ) с помощью аппарата «КАСКАД» в различных режимах.

Контрольные исследования были проведены на 5 интактных крысах.

После операции моделирования аутотрансплантации тонкой кишки отмечается постепенное увеличение толщины стенки трансплантата до 1,55 мм (s=0,06 мкм), что в 1,37 раза (P<0,05) больше контрольных показателей.

Внутриорганные кровеносные сосуды пересаженной тонкой кишки претерпевают значительные изменения. Обращает на себя внимание увеличение диаметра венул до 35,-52мкм (s=2,01мкм) у брыжеечного края и 40,21мкм (s=2,01мкм) у свободного края тонкокишечного трансплантата (соответственно в 1,92 и 1,69 раз больше контрольных показателей), которое наблюдается уже к 3-им суткам после операции. Увеличение диаметра венул происходит главным образом за счет расширения их просвета. Морфометрические показатели венул достигают контрольных значений к 30-ти суткам. Расширение просвета венул происходит на фоне спазма артериол и уменьшения диаметра капилляров. Капилляры в первые сутки после операции значительно уменьшаются в диаметре – 2,9 мкм у свободного и 2,5 мкм у брыжеечного, что в 1,51 и 1,32 раза меньше контрольных цифр.

Далее (к 6 суткам) имеет место дилятация этих сосудов (соответственно в 1,77 и 2,31 раз выше контрольных цифр), которая сохраняется до 11 суток после операции. Диаметр артериол к 3-им суткам после операции составляет 10,03 мкм (s=0,32 мкм) у брыжеечного и свободного края – в 1,17 меньше контрольных цифр, при значительном сужении просвета. Диаметр артериол сравнивается с контролем к 30-ым суткам. Однако их просвет к этому сроку контрольных показателей не достигает и у обоих краев тонкокишечного трансплантата составляет 6,45 мкм (s=0, 21 мкм), что в 1,21 раза меньше контроля. Это, по-видимому, свидетельствует о том, что к 30-ым суткам после операции кровоснабжение аутотрансплантата полностью не восстанавливается.

Использование электромагнитного поля позволяет смягчить выраженность патологических изменений во внутриорганных кровеносных сосудах пересаженной тонкой кишки.

Застойные явления в венозной системе были корригированы электро-

магнитным воздействием с помощью аппарата «Каскад» в режиме, стимулирующем венозный отток. При применении режима, стимулирующего артериальный приток, значительно быстрее, чем в серии без ЭМВ, восстанавливаются морфометрические показатели артериол. Электромагнитное воздействие позволяет также уменьшить дилятацию капилляров. При использовании различных режимов электромагнитного воздействия или их комбинаций были получены различные результаты. Оптимальное сочетание двух режимов электромагнитного воздействия позволяет максимально смягчить патологические изменения во внутриорганных кровеносных сосудах пересаженной тонкой кишки. При этом сроки восстановления морфофункциональных показателей внутриорганных кровеносных сосудов сокращаются с 30 до 11 дней. При нормализации условий гемодинамики в пересаженной тонкой кишке быстрее уменьшается отек и гипертрофия ее стенки.

М.А. КУНИЖЕВА, Л.М. МИХАЛЕВА, Э.Д. СМИРНОВА
НИИ МОРФОЛОГИИ ЧЕЛОВЕКА РАМН, МОСКВА
РОССИЙСКИЙ УНИВЕРСИТЕТ ДРУЖБЫ НАРОДОВ, МОСКВА

Морфофункциональная характеристика тонкой кишки при различных сроках моделирования острой странгуляционной кишечной непроходимости до и после ее оперативного устранения

Одной из актуальных проблем экстренной хирургии продолжает оставаться острая кишечная непроходимость. Патогенез этого заболевания многообразен и сложен. Заболевание характеризуется тяжелыми патофизиологическими нарушениями в организме больного и сопровождается высокой летальностью. Важную роль наступающих изменений в стенке тонкой кишки при острой кишечной непроходимости играет фактор быстрого развития нарушений мезентериального кровотока. В специальной литературе имеется ряд сообщений, посвященных исследованию микрогемососудов тонкой кишки при окклюзии ее магистральных и брыжеечных сосудов. Имеется мало сведений об особенностях реактивной перестройки микроциркуляторного русла как местного трофического центра в условиях развития острой тонкокишечной непроходимости и после резекции участка тонкой кишки. Клинические наблюдения, экспериментальные и патофизиологические исследования показывают важное значение сосудистого фактора в процессе послеоперационной репарации органа. Особенно важна роль микроциркуляторных расстройств в период развития воспалительной реакции в ране, а также специфика неоваскулогенеза при образовании грануляционной ткани и ремоделировании микроциркуляторного русла в процессе формирования рубца.

Эксперименты проведены на 65 белых беспородных крысах. Исследования показали, что при моделировании на белых беспородных крысах острой странгуляционной кишечной непроходимости со сроком странгуляции 3 и 6 часов в стенке тонкой кишки развиваются ишемические нарушения различной степени выраженности.

Так, при создании острой странгуляционной кишечной непроходимости в течение 3 часов значительные морфологические изменения (выраженный отек, очаговая инфильтрация лимфоцитами и лейкоцитами всей стенки кишки и ее брыжейки) выявлены лишь в странгуляционных. При этом обращают на себя внимание резко малокровные кровеносные сосуды и паретически расширенные венулы. При 6-часовой странгуляции как в области странгуляционных борозд, так и в отводящем и особенно приводящем отделах тонкой кишки выявленные морфологические изменения более выражены. Наряду со значительным отеком и обильной лейкоцитарной инфильтрацией всей стенки тонкой кишки и брыжейки выявлено значительное полнокровие сосудов, стаз эритроцитов, иногда тромбоз.

Степень выраженности морфометрических показателей внутриорганного кровеносного русла тонкой кишки также прямо пропорциональна сроку ее ишемии. Изменения этих

показателей, возникшие через 3 часа, как правило, к 6 часам эксперимента усиливаются. Эта тенденция отмечена как в странгуляционной петле, так и в отводящем и приводящем отделах тонкой кишки. Так, изменение диаметра сосуда, диаметра просвета сосуда, толщины стенки сосуда при 6-часовой странгуляции выражена в большей степени по сравнению с 3-часовой странгуляцией. Наряду с этим отмечается, что морфометрические параметры кровеносных сосудов приводящего отдела тонкой кишки выражены более значительно по сравнению с аналогичными параметрами кровеносных сосудов отводящего отдела. При этом выявлен спазм артериол и парез венул.

После оперативного устранения патологически измененного участка тонкой кишки путем ее резекции и наложения энтеро-энтероанастомоза были исследованы кишечный анастомоз, приводящий и отводящий отделы тонкой кишки в сроки 3,7,15,30,45 суток после операции. Морфологическое исследование показало, что через 3 и 7 суток отмечается выраженный отек тонкой кишки и значительная инфильтрация ее сегментоядерными нейтрофилами и лимфоцитами. При этом морфологические изменения тонкой кишки при 6-часовой странгуляции более выражены по сравнению с 3-часовой. Вышеописанная картина, сочетающаяся с нарушениями гемомикроциркуляторного русла, более выражена в приводящем отделе тонкой кишки. Эксперименты продемонстрировали, что как после 3-х, так и 6-часовой странгуляционной кишечной непроходимости морфологическое состояние тонкой кишки и ее васкуляризация восстанавливаются к 45 суткам после оперативного ее устранения.

Степень выраженности морфометрических показателей внутриорганного кровеносного русла тонкой кишки прямо пропорциональна сроку ишемии. Отмечаются аналогичные изменения морфометрических показателей кровеносных сосудов, но более выражены они при 6-часовой странгуляционной кишечной непроходимости. Изменение кровеносных сосудов приводящего отдела тонкой кишки более выражено во все сроки послеоперационного наблюдения. При анализе динамики морфометрических изменений к 45 суткам отмечается приближение оцениваемых показателей к аналогичным значениям у интактных животных.

Таким образом, экспериментальные исследования по моделированию острой странгуляционной кишечной непроходимости показали, что степень выраженности морфологических и морфометрических изменений тонкой кишки прямо пропорциональна сроку ее ишемии. Отмечено, что изменения морфометрических параметров кровеносных сосудов приводящего отдела тонкой кишки выражены более значительно по сравнению с аналогичными параметрами кровеносных сосудов отводящего отдела. После оперативного устранения патологически измененного участка тонкой кишки как при 3-х, так и 6-часовой странгуляционной кишечной непроходимости морфологические изменения тонкой кишки и ее васкуляризация возвращаются к норме к 45 суткам после операции ее устранения.

Д.Н. СИНИЧЕВ, В.Ф. БАЙТИНГЕР, К.В. СЕЛЯНИНОВ, Е.В. СЕМИЧЕВ
СИБИРСКИЙ ГОСУДАРСТВЕННЫЙ МЕДИЦИНСКИЙ УНИВЕРСИТЕТ, ТОМСК
АНО НИИ МИКРОХИРУРГИИ ТНЦ СО РАМН, ТОМСК

Экспериментальное моделирование трансплантации свободного кожного лоскута на крысах (обзор литературы)

В настоящее время пересадка кожного лоскута широко используется в клинической и экспериментальной хирургии. Однако изучение интеграции реваскуляризируемых тканей в реципиентной зоне остается одной из сложных и нерешенных задач современной медицины. На сегодняшний день отсутствует единая теоретическая база, обобщающая морфофизиологические аспекты этого процесса (Малиновская И.С., Федоров Д.А., 2004). Отчасти это объясняется сложностями в экспериментальном моделировании пересадки лоскутов.

Известно, что в пластической хирургии применяются два типа пересадки лоскутов: в свободном и несвободном варианте. Технически более сложным и в то же время менее изученным является экспериментальное моделирование пересадки свободного лоскута. В настоящее время экспериментальная пересадка свободного лоскута выполняется на собаках, свиньях, кроликах и крысах. Из этих животных самой привилегированной моделью животного являются крысы, которые обладают рядом неоспоримых преимуществ (Кирпатовский И.Д., Смирнова Э.Д., 1978; Ozkan O., Coskunfirat O.K., Ozgentas H.E., Dikici M.B., 2004):

- Налицо экономическая выгода, так как снижаются расходы на при-

обретение и содержание животных, на медикаменты, используемые в экспериментах;

- В связи с небольшой площадью, необходимой для размещения животных, возможно проведение экспериментов одновременно на больших партиях;
- Крысы чрезвычайно толерантны к оперативному вмешательству и не требуют соблюдения тщательной асептики.

Качество приживления трансплантата зависит и от линии животных, используемых в эксперименте, что попытались эмпирически установить А.А. Задорожный с соавт. (2001). Оказалось, что при сравнении черных, белых, серых, серо-голубых (гибрид серой и черной) беспородных крыс и крыс линии Августа наиболее благоприятные результаты (приживление) были получены у белых беспородных крыс, а наиболее частое ишемическое отторжение наблюдалось у крыс линии Августа. Однако рекомендовать белых беспородных крыс в качестве идеальной линии для моделирования свободной трансплантации кожного лоскута преждевременно, т. к. подобные исследования не проводились в отношении крыс линий Wistar и Sprague-Dawley (SD), которых использует для экспериментального моделирования большинство зарубежных исследователей.

Следующим важным вопросом в экспериментальном моделировании является выбор донорских и реципиентных участков. В настоящее время большинство авторов для трансплантации свободного лоскута использует два участка-реципиента: эпигастральную и дорзо-латеральную области. При измерении диаметра сосудов обоих участков было определено, что они могут служить сосудами-реципиентами (Ruby L.K., Greene M., Risitano G., Torrejon R., Belsky M.R., 1984; Akyürek M., Sönmez E., Ozkan O., Safak T., Keçik A., 2002).

В качестве участка-донора чаще используются кожные лоскуты этих же областей. Эпигастральный лоскут имеет осевой тип кровоснабжения (Finseth F., 1978; Ozkan O., Coskunfirat O.K., Ozgentas H.E., Dikici M.B., 2004); имеются единичные данные об использовании грудного кожного лоскута с доказанным осевым типом кровообращения (Akyürek M., Safak T., Kayikçioğlu A., Ozkan O., Manavbaşi I., Keçik A., 1999); в отношении же дорзо-латерального лоскута, насколько нам известно, такие исследования не проводились.

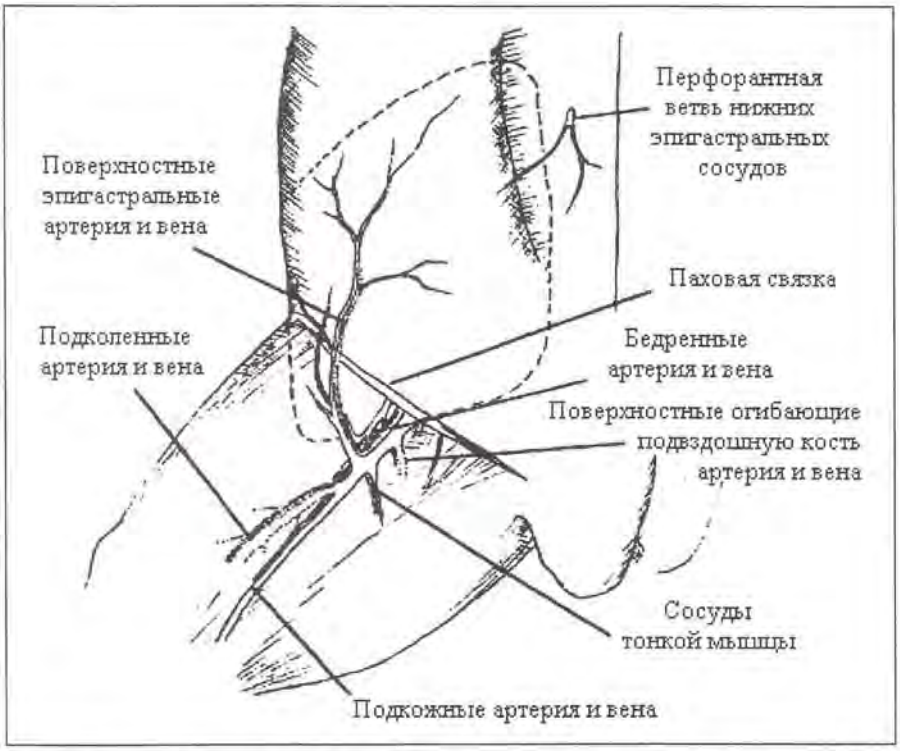

Рисунок. Анатомия бедренной области крысы. Пунктиром выделен используемый кожный трансплантат (P.G. van der Sloot, H. Seikaly and J.R. Harris)

На размышления о характере кровообращения донорского лоскута наводят исследования А.А. Задорожного и соавт. (2002), в которых была исследована динамика приживления донорских лоскутов 4-х локализаций (эпигастральная, дорзо-латеральная, хвостовая и мошоночная) в дорзо-латеральном реципиентном ложе. Было установлено, что в результате пересадки дорзо-латерального лоскута на то же самое место (реплантация) в 100% случаев происходило ишемическое отторжение, сопровождающееся резким снижением показателей кровотока. В тоже время ишемия не развивалась в трансплантатах, пересаженных с передней брюшной стенки, но при этом в 100% случаев наблюдалась воспалительная реакция в области операции. Причины этого воспаления также требуют дальнейшего изучения.

У варианта трансплантации лоскута в эпигастральную реципиентную область также есть существенный недостаток — аутоканнибализация («выгрызание») лоскута крысами. Этого недостатка лишен дорзо-латеральный реципиентный участок. Тем не менее, подавляющее большинство авторов использует трансплантацию эпигастрального лоскута на контрлатеральную сторону или его реплантацию на место, с которого он был поднят, тем более что использование специального защитного жилета позволяет предотвратить аутоканнибализацию эпигастрального лоскута (Ozkan O., Akyürek M., Safak T., 2001).

Отдельно необходимо сказать об анестезии при проведении трансплантации кожного лоскута. В настоящее время к этой проблеме нет единого подхода — практически каждый автор при моделировании использует для анестезии свой пре-

парат или комбинацию препаратов. Чуть более часто, чем другие препараты, для этих целей применяется кетамин. Последние данные (Tyner T.R., Shahbazian R., Nakashima J., Kane S., Sian K., Yamaguchi K.T., 2004) показывают, что при сравнительной оценке влияния кетамина и пропофола на приживление кожных лоскутов их выживание было значительно выше при использовании пропофола, что, по мнению авторов, связано с сокращением активности нейтрофилов в пределах лоскута.

В связи с наиболее частым использованием именно эпигастрального лоскута необходимо рассмотреть анатомическое строение этой области и некоторые этапы операции **(рисунок)**. Впервые аутотрансплантация эпигастрального свободного лоскута была выполнена Ruby L.K. и соавт. (1984).

Паховая область выбривается, операционное поле обрабатывается, в дальнейшем операция проводится в асептических условиях.

Классическая методика выкраивания кожного лоскута была предложена F. Finseth (1978). Для выделения лоскута кожа рассекается с обеих сторон по границе с боковой поверхностью от паховых складок до реберной дуги. Вверху вертикальные разрезы соединяются горизонтальным разрезом, который проводят по нижнему краю грудной клетки. Лоскут, включающий подкожную жировую клетчатку, фасцию и просвечивающие сквозь нее сосуды, отпрепаровывают вниз на всем протяжении до паховых складок. Затем, наблюдая за сосудистой ножкой, пересекают кожу внизу горизонтальным разрезом, оставляя в неприкосновенности сосудистые пучки. Таким образом, лоскут приобретает «островной» характер.

В настоящее время при выполнении выкраивания лоскута авторы не всегда придерживаются данной методики и в описании модели указывают только размеры лоскута (например, 2,5x2,5 см, 2x3 см и т.д.). Возможно, что это вызвано попыткой стандартизировать размеры лоскута у крыс, используемых для исследования, в связи с невозможностью подобрать для серии эксперимента животных, абсолютно одинаковых по размеру и возрасту. Однако необходимо напомнить, что величина лоскута кожи с осевым типом кровоснабжения практически всегда будет пропорциональна размеру крысы, поэтому для выкраивания лоскута, точно соответствующего бассейну данного сосуда, необходимо опираться на топографо-анатомические ориентиры данной области, которые, на наш взгляд, хорошо описаны в классической методике по F. Finseth (1978).

По P.G. van der Sloot и соавт. (2002), после выкраивания лоскута производится выделение ножки кожного лоскута (поверхностные эпигастральные сосуды) на общих бедренных сосудах. Бедренные артерия и вена перевязываются дистальнее места отхождения поверхностных эпигастральных сосудов, после чего пересекаются проксимально. С этого момента операцию можно проводить двояко: с переносом лоскута на контрлатеральную сторону или с реплантацией к донорскому ложу.

При реплантации сразу после пересечения проводится реанастомозирование «конец-в-конец» с помощью 6-12 швов (нейлон, 10-0); используемое увеличение x10, x20. В среднем время пережатия сосудов при опыте наложения микрососудистых анастомозов составляет около 30 минут (Virolainen P., Kalle Aitasalo K., 2002). Пересеченный эпигастральный нерв сшивается «конец-в-конец» двумя эпиневральными швами 11-0 (Ranne J.O., Lahteenmaki P.T., Vaalasti A., Waris T.H., Lindholm T.S., 1999).

При переносе на контрлатеральную сторону производится трансплантация на заранее подготовленное реципиентное ложе с наложением анастомозов по тем же правилам. Целостность анастомозов проверяется визуально с помощью тестов. Область проверяется на гемостаз. Лоскут подшивается к реципиентному ложу (4-0). Средняя продолжительность операции (без восстановления целостности нерва) при опыте наложения микрососудистых анастомозов составляет 2 часа 11 минут (Schonauer F., La Rusca I., Gonzales Y., Reyero E., Romagnuolo M., Molea G., 2002).

После наложения кожных швов возможна аппликация лейкопластыря поверх лоскута, что повышает частоту и качество приживления свободных полнослойных аутотрансплантатов кожи крыс (Задорожный А.А., Штрыголь С.Ю., Катаев С.И., 2001). Кроме того, как уже было сказано, возможно применение специального защитного жилета для предотвращения аутоканнибализации трансплантированного лоскута.

Таким образом, можно сделать вывод, что трансплантация свободного эпигастрального кожного лоскута является воспроизводимой экспериментальной моделью для различных исследований, в том числе – и морфофункциональных аспектов адаптации кожных лоскутов в реципиентной зоне (Ruby L.K., Greene M., Risitano G., Torrejon R., Belsky M.R., 1984; Schonauer F., La Rusca I., Gonzales Y., Reyero E., Romagnuolo M., Molea G., 2002; Ozkan O., Coskunfirat O.K., Ozgentas H.E., Dikici M.B., 2004). Тем не менее, в экспериментальном моделировании кожных лоскутов остается большое количество нерешенных проблем, требующих дальнейшего изучения.

Кроме того, отдельно необходимо отметить, что эта модель может использоваться для подготовки хирургов при освоении микрохирургической техники и методики наложения микрососудистых анастомозов (Schonauer F., La Rusca I., Gonzales Y., Reyero E., Romagnuolo M., Molea G., 2002), а также является превосходным техническим упражнением для того, чтобы поддерживать мастерство микрохирургов (Ruby L.K., Greene M., Risitano G., Torrejon R., Belsky M.R., 1984).

ЛИТЕРАТУРА

1. Задорожный А.А., Штрыголь С.Ю., Катаев С.И. Влияние ретаболила и аппликации лейкопластыря на приживление и объемный кровоток в аутотрансплантатах кожи разных участков тела у крыс // Методология флоуметрии. – 2001. – № 6 – С. 131-142.

2. Задорожный А.А., Штрыголь С.Ю., Катаев С.И. Динамика кровотока в аутотрансплантатах кожи разных участков тела у крыс по данным лазерной допплеровской флоуметрии // Методология флоуметрии. – 2001. – № 5 – С. 179-196.

3. Akyürek M., Sönmez E., Ozkan O., Safak T., Keçik A. Free flap transfer to the dorsum of the rat: a new technique to avoid autocannibalization in free flap studies // Ann. Plast. Surg. – 2002. – Jun., 48 (6). – P. 654-659.

4. Ozkan O., Akyürek M., Safak T. A new, custom-made, protective rat vest for flap studies // Plast. Reconstr. Surg. – 2001. – Oct., 108 (5). – P. 1461-1462.

5. Ozkan O., Coskunfirat O.K., Ozgentas H.E., Dikici M.B. New experimental flap model in the rat: Free flow-through epigastric flap // Microsurgery. – 2004. – Oct., 24 (6). – P. 454–458.

6. Ranne J.O., Lahteenmaki P.T., Vaalasti A., Waris T.H., Lindholm T.S. Adequate blood flow is essential for reinnervation in neurovascular skin flaps // Scand. J. Plast. Reconstr. Hand. Surg. – 1999. – 33 (7). – P. 7–12.

7. Ruby L.K., Greene M., Risitano G., Torrejon R., Belsky M.R. Experience with epigastric free flap transfer in the rat: technique and results // Microsurgery. – 1984. – 5 (2). – P. 102-104.

8. Schonauer F., La Rusca I., Gonzales Y., Reyero E., Romagnuolo M., Molea G. Laboratory model of a microvascular free flap in the rat: the epigastric flap // Minerva. Chir. – 2002 – Aug., 57 (4). – P. 537-541.

9. Tyner T.R., Shahbazian R., Nakashima J., Kane S., Sian K., Yamaguchi K.T. Propofol improves skin flap survival in a rat model: correlating reduction in flap-induced neutrophil activity // Ann. Plast. Surg. – 2004. – Sep., 53 (3). – P. 273-277.

10. Van der Sloot P.G., Seikaly H., Harris J.R. Effects of a Noncompressive Hematoma on Free Flap Viability // The Journal of Otolaryngology. – 2002. – 31 (3). – P. 144-146.

11. Virolainen P., Aitasalo K. Effect of postoperative irradiation on free skin flaps: an experimental study in rats // Scand. J. Plast. Reconstr. Surg. Hand. Surg. – 2002. – 36. – P. 257–261.

ВНИМАНИЮ ЧИТАТЕЛЕЙ!

Приглашаем вас разместить информацию о деятельности Вашего учреждения на страницах нашего журнала в виде научной статьи, реферата, доклада. Статьи научного характера публикуются бесплатно, размещение рекламных материалов платное.

Просим обратить Ваше внимание на изменения в требованиях по представлению статей.

ТРЕБОВАНИЯ К РУКОПИСЯМ, ПРЕДСТАВЛЯЕМЫМ В ЖУРНАЛ. Рукописи принимаются в электронном виде в формате WinWord на дискетах 3,5" либо на CD-R/RW-дисках. К статье обязательно должна прилагаться ее распечатанная копия. Рукопись должна быть набрана шрифтом 14 через 1,5 интервала (поля – 2,5 см со всех сторон) и в печатном виде представлена в 2-х экземплярах. Титульная страница должна содержать: название статьи, которое должно быть кратким, но информативным; фамилии и инициалы каждого из авторов; названия учреждения (института), в котором выполнялась эта работа, автора, ответственного за ведение переписки.

РЕЗЮМЕ. Резюме статьи не более чем в 150 слов должно быть представлено отдельным файлом.

ТЕКСТ. Текст статьи делится на разделы с заголовками «Введение» («Вступление»), «Материал и методы», «Результаты и обсуждение», «Выводы» («Заключение»).

ТАБЛИЦЫ. Таблицы должны быть представлены отдельным файлом в формате WinWord. Каждая таблица должна быть напечатана через 1 интервал 10-12 шрифтом на отдельной странице.

ИЛЛЮСТРАЦИИ (РИСУНКИ). Иллюстрации принимаются только в электронном виде отдельными файлами (не включенными в текст статьи) в форматах *.JPEG или *.TIF с разрешением 300 dpi на CD-R/RW-дисках либо на дискетах 3,5". Иллюстрации должны быть нарисованы или сфотографированы профессионально, а также пронумерованы. Подписи под рисунками должны быть представлены отдельным файлом и напечатаны 12 шрифтом через 1,5 интервала.

СПИСОК ЛИТЕРАТУРЫ. Следует указывать в конце статьи. Ссылки на литературу по тексту статьи необходимо указывать как номера публикаций по списку, в квадратных скобках.

ПРЕДСТАВЛЕНИЕ СТАТЬИ. К статье следует приложить сопроводительное письмо, содержащее заявление о том, что статья прочитана и одобрена всеми авторами; ФИО, адрес и телефон автора, ответственного за ведение переписки, а также домашние адреса всех авторов.

Раздел III. *Клиническая анатомия*

К.Э. ЧИКИНЕВ, В.Ф. БАЙТИНГЕР
АНО НИИ МИКРОХИРУРГИИ ТНЦ СО РАМН, ТОМСК

Строение и биомеханика межфаланговых и пястно-фаланговых суставов кисти

Функцию сустава определяют анатомическое строение суставных поверхностей, суставная капсула и сухожильно-связочный аппарат.

Проксимальный межфаланговый сустав пальцев кисти образован головкой проксимальной фаланги и основанием средней фаланги. Головка проксимальной фаланги разделена межмыщелковой бороздой на два мыщелка. На боковых поверхностях находятся ямки для прикрепления боковых связок, ниже которых до латерального края идет плоская поверхность. Суставная поверхность проксимальной головки средней фаланги разделена седловидным гребнем, переходящим в бугорок, на дорсальной поверхности к которому крепится центральная часть сухожильного разгибательного аппарата. На ладонной поверхности рядом с суставной площадкой находится шероховатая поверхность, где крепится ладонная поверхность суставной капсулы (ладонная пластинка), по бокам которой находятся маленькие бугорки, к которым крепится боковая поверхность капсулы сустава **(рис. 1)**.

Капсула сустава состоит из двух слоев: наружного — фиброзного и внутреннего — синовиальной оболочки. Фиброзный слой состоит из плотной волокнистой ткани с продольными и круговыми фиброзными пучками. На дорсальной поверхности межфалангового сустава фиброзный слой переходит в разгибательный аппарат, на ладонной поверхности представлен ладонной пластинкой, более мягкой и эластичной в проксимальных отделах сустава, которая плотно прикреплена к основанию средней фаланги и менее плотно к шейке проксимальной фаланги, она ограничивает переразгибание в суставе до 20° [5]. По боковым поверхностям сустава проходят боковые связки, при полном разгибании они расслаблены, а при сгибании натягиваются и могут удлиняться до 2 мм **(рис. 2,3)**.

Суставная поверхность головки каждой фаланги имеет форму блока с направляющей межмыщелековой бороздкой, а основание фаланги несет на себе уплощенную суставную поверхность с направляющим гребешком, что ограничивает боковые смещения в суставе. Однако устойчивость в межфаланговых суставах обеспечивается, главным образом, боковыми связками [1]. Межфаланговые суставы являются типичными блоковидными суставами, в которых осуществляется сгибание и разгибание вокруг фронтальной оси [6]. Амплитуда движений в проксимальном межфаланговом суставе составляет 110-130° (Николаев Л.И., 1950). Имеется некоторое несоответствие в зеркальности между мыщелками головки основной фаланги и вогнутостями средней фаланги, что делает возможным незначительную ротацию, кроме сгибания и разгибания. Ввиду асимметрии мыщелков ось II пальца отклоняется в латеральную сторону, а III-V пальцев — в медиальную. В отдельности данные движения ничтожны, но в сумме делают удобным захват кистью, особенно предметов неправильной формы [7].

Дистальные межфаланговые суставы, как и проксимальные, представлены головкой средней фаланги,

имеющей форму блока с межмыщелковой направляющей бороздкой. На основании дистальной фаланги имеется направляющий гребешок **(рис. 1)**. Данные суставы также являются блоковидными. Боковые связки обеспечивают их стабильность. Переразгибание в суставе возможно до 10°, сгибание до 90°. Самостоятельные изолированные активные движения в дистальных межфаланговых суставах практически невозможны ввиду наличия ретинакулярных связок, начинающихся от боковых частей сухожильного разгибательного аппарата в области дистального сустава и переходящих на ладонную сторону в области проксимального межфалангового сустава, заканчиваясь во влагалище сгибателя **(рис.4)**. Эти связки синхронизируют движения в межфаланговых суставах. При сгибании проксимального межфалангового сустава ретинакулярные связки расслабляются и дают возможность сгибаться дистальному суставу. При экстензии проксимального межфалангового сустава связки натягиваются, что влечет синхронное выпрямление дистального сустава.

Пястно-фаланговые суставы II-V пальцев образованы дистальными головками пястных костей шаровидной формы и обращенными к ним суставными поверхностями оснований проксимальных фаланг. Данные суставы являются шаровидными. Суставные капсулы свободные, укреплены в боковых отделах коллатеральными связками, начинающимися в углублениях на локтевой и лучевой поверхностях головок пястных костей, и крепятся к боковой, а также отчасти ладонной поверхностям оснований проксимальных фаланг. Часть волокон боковых связок, направляясь на ладонную сторону, перекрещиваются с пучками таких же волокон противоположной стороны и носят название ладонных связок. Между головками II-V пястных костей на ладонной поверхности натянуты глубокие поперечные пястные связки [6]. Характерные движения в этих суставах: сгибание-разгибание, приведение-отведение и круговые. Из-за натяжения боковых связок при сгибании приведение-отведение в согнутом положении невозможно [5].

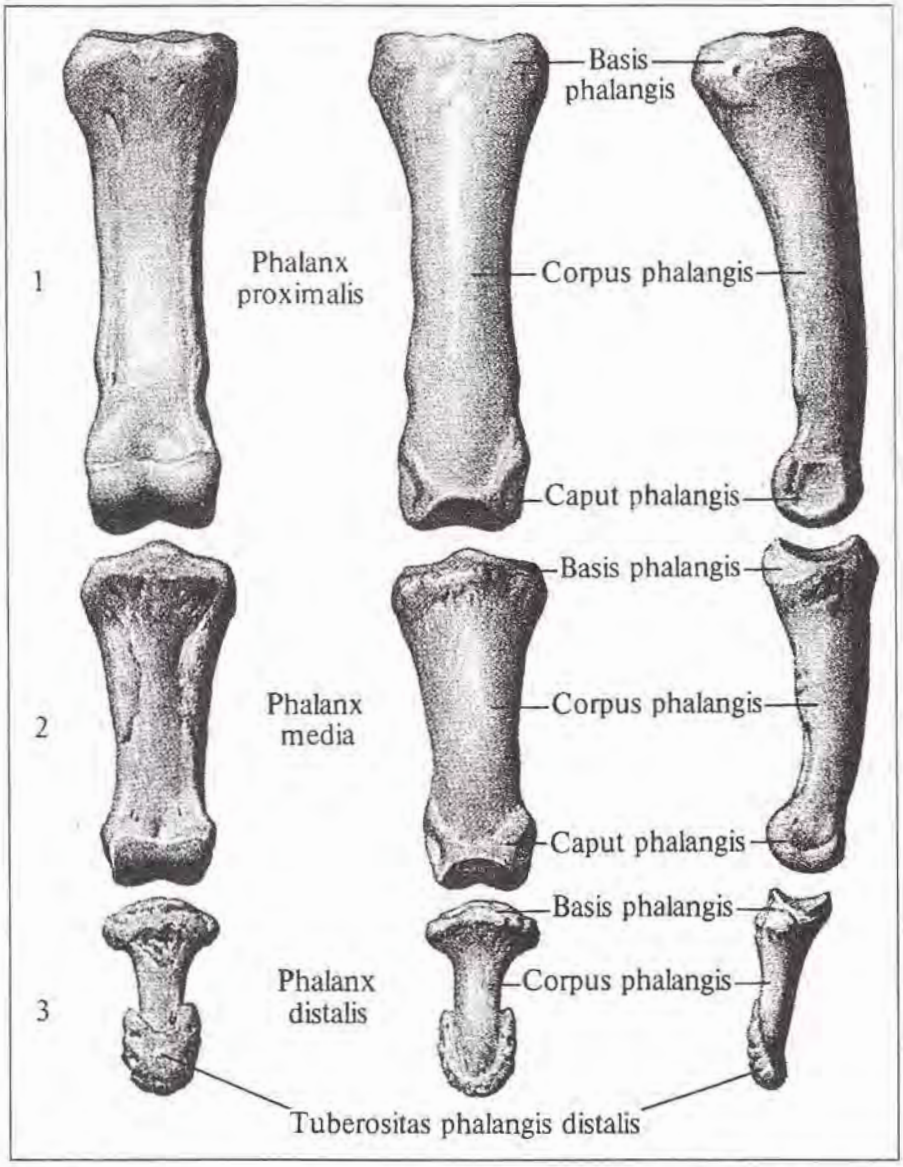

Рис. 1. Строение фаланг пальцев кисти [Синельников Р.Д., Синельников Я.Р., 1989]: 1 – проксимальная фаланга; 2 – средняя фаланга; 3 – дистальная фаланга

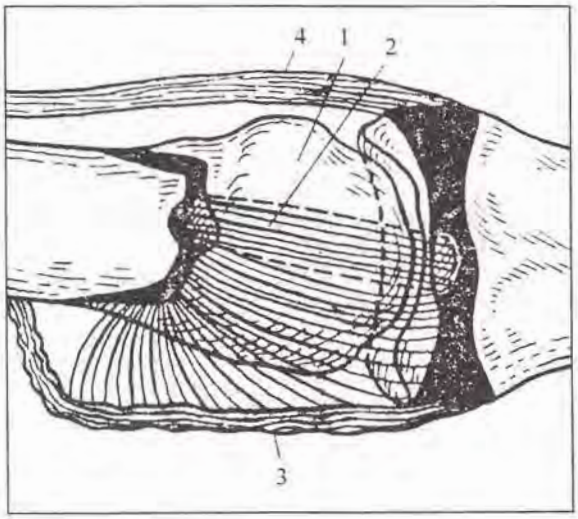

Рис. 2. Строение проксимального межфалангового сустава [Kuczynski K., 1975]:
1 – головка проксимальной фаланги;
2 – боковая связка;
3 – ладонная пластинка; 4 – сухожилие разгибателя

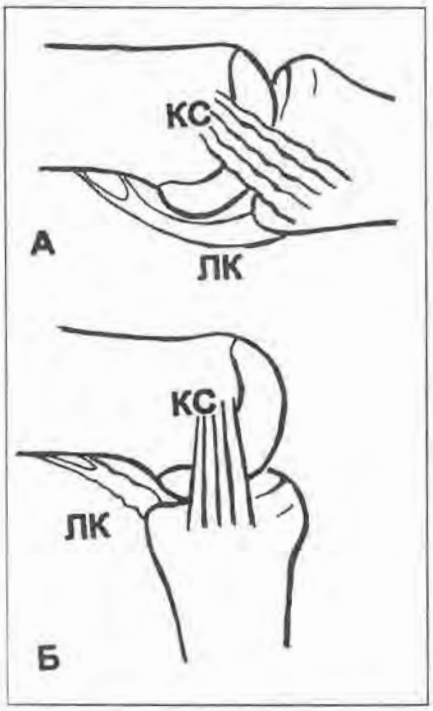

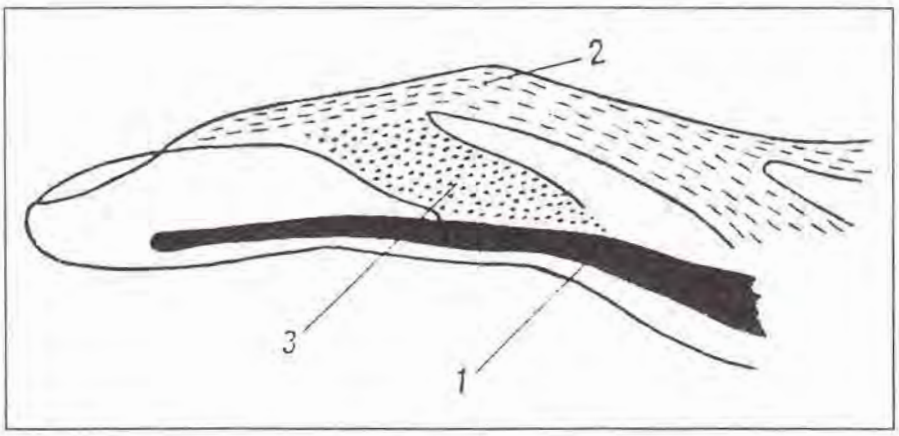

◀ **Рис. 3.** Ладонная капсула (ЛК) и коллатеральные связки (КС) как основные стабилизаторы межфаланговых суставов [Ключевский В.В. 1999]: А – ладонная пластинка натягивается и стабилизирует межфаланговый сустав при разгбании; Б – боковая связка натягивает и стабилизирует сустав при сгибании

▲ **Рис. 4.** Схематическое изображение ретинакулярной связки [Stak H.G., 1969]: 1 – влагалище сухожилия сгибателя; 2 – сухожилие разгибателя; 3 – ретинакулярная связка

Пястно-фаланговый сустав I пальца кисти имеет другое строение, чем II-V пястно-фаланговые суставы. В отличие от II-V пястных костей, головка I пястной кости сдавлена в передне-заднем направлении и имеет форму блока. Первый пястно-фаланговый сустав относится к блоковидным суставам [6]. Суставная впадина основной фаланги значительно меньше головки пястной кости и к тому же представлена довольно плоской суставной ямкой. Данное несоответствие размеров определяет частичное соприкосновение суставных поверхностей. Примерно 1/3 суставной поверхности пястной кости покрывается основанием фаланги, в связи с этим возможна некоторая ротация, а также отведение I пальца. Связочный аппарат представлен сумочной связкой, ладонная сторона которой сравнительно толще благодаря присутствию в ней поперечно идущих волокон плотной фиброзной ткани (lig. transversum). Довольно часто в ладонной сумочной связке заложены две сесамовидные косточки чечевицеобразной формы, внутренняя сторона которых, покрытая хрящом, обращена в полость сустава, а наружная — шероховатая — служит местом прикрепления мышц. К наружной сесамовидной косточке прикрепляется сухожилие короткой мышцы, отводящей большой палец, и наружная головка короткого сгибателя, к внутренней — сухожилие мышцы, приводящей большой палец, и внутренняя головка короткого сгибателя. Часть связки между основной фалангой и сесамовидными костями толще и плотнее, чем та часть, которая лежит между сесамовидными костями и головкой пястной кости, а потому при вывихах (которым способствует несоответствие размеров суставных поверхностей более широкой головки пястной кости, легко соскальзывающей с плоской головки суставной ямки основной фаланги при переразгибании) разрывается всегда более тонкая часть [2]. Боковые связки сустава широкие, внутренняя более крепкая, чем наружная. На тыльной поверхности сумочная сумка вплетается в разгибательный аппарат. Основное движение большого пальца — это оппозиция, состоящая из комбинированного движения сгибания, отведения и ротации в запястно-пястном суставе, сгибания, незначительного отведения в лучевом направлении и ротации в пястно-фаланговом суставе [3].

Таким образом, стабильность в суставах пальцев кисти обеспечивается связочным аппаратом данных суставов. Движения в дистальных межфаланговых суставах сопровождаются синхронным движением проксимальных межфаланговых суставов ввиду наличия ретинакулярных связок. Пястно-фаланговые суставы II-V пальцев являются шаровидными, а первый пястно-фаланговый сустав относится к блоковидным суставам.

ЛИТЕРАТУРА

1. Ашкенази А.И. Хирургия кистевого сустава // М. Медицина. 1990-С.13.

2. Бобров А.А. Руководство по хирургической анатомии // Москва. 1904— С. 438-439.

3. Бойчев Б., Божков В., Матев И. Хирургия кисти и пальцев // С. Медицина и физкультура.1971-С. 20.

4. Ключевский В.В. Хирургия повреждений // Ярославль.1999-С.407.

5. Оганесян О.В., Шинкаренко И.Н., Абельцев В.П. Восстановление формы и функции кисти и пальцев с помощью аппаратов наружной чрескостной фиксации // М. Медицина.1984-С. 17-25.

6. Синельников Р.Д., Синельников Я.Р. Атлас анатомии человека // М. Медицина. 1989-С. 98-100,161-162.

7. Kuczynski K. Less-known aspects of the proximal interphalangeal joints of the human hand // Hand. 1975 Vol.7. P.31-33.

8. Stack G. The hand // Hand. 1969 Vol.2. P. 83.

МПК7:AG1F2/42

Эндопротез сустава пальца кисти

Изобретение относится к медицине и может быть использовано в травматологии и ортопедии.

Известен эндопротез сустава пальца кисти, содержащий проксиальную и дистральную ножки, соединенные шарнирно, причем шарнир выполнен разъемным и снабжен замком, а ножки выполнены составными, при этом внутренняя часть, соединенная с шарниром, выполнена съёмной (П. №21113831, RU).

Известен другой эндопротез сустава пальца кисти, содержащий проксиальную и дистральную ножки, соединенные шарнирно, причем шарнир выполнен разъемным и снабжен съёмным вкладышем с замком, обе ножки выполнены составными из наружной и внутренней частей, при этом наружная часть каждой ножки выполнена с возможностью жесткого закрепления в фалангах пальца, а внутренняя, соединенная с шарниром, может извлекаться из наружной (П. №2118522 RU).

Недостатком описанных эндопротезов является их отторжение в связи с образованием частиц износа, которые попадают в окружающие ткани.

Задачей предлагаемого изобретения **(рис. 1)** является увеличение срока работоспособности эндопротеза за счет его отторжения связанного с выходом продуктов износа из зоны трения в окружающие ткани.



Рис. 1.

Поставленная задача решается тем, что эндопротез сустава пальца кисти содержит проксиальную и дистриальную ножки, соединенные шарнирно, причем шарнир содержит ось фиксируемую винтом и помещенную во втулки с фланцами, причем одна из втулок выполнена в форме стакана.

Суть изобретения раскрывается чертежом, где на **рис. 2** изображен вид сбоку, а на **рис. 3** – вид слева.

Предлагаемый эндопротез сустава пальца кисти состоит из проксиальной ножки 1, которая шарнирно соединена с дистральной ножкой 2. Шарнир содержит ось 3, помещенную во втулку 4, выполненную в форме стакана со сплошным донышком и фланцем, и втулку с фланцем 5. Ось 3 фиксируется винтом 6, который обеспечивает стабильность её расположения.

Установка предлагаемого эндопротеза сустава пальца кисти осуществляется следующим образом. Больного укладывают на спину, его кисть укладывают на приставной столик тыльной стороной кверху. Проводят обезболивание. Затем делают разрез кожи над суставом пальца кисти, обнажая сустав. Полностью иссекают измененную синовиальную оболочку и капсулу сустава. Проводят резекцию головок и оснований мелких трубчатых костей. Проводят обработку костно-мозговых каналов сверлом, с диаметром соответствующим диаметру наружных поверхностей ножек 1 и 2. В обработанные костно-мозговые каналы вводят ножки с заранее установленными втулками 4 и 5 и фиксирующим винтом 6. Выступ ножки 1 вводят в паз ножки 2. Ось 3 вставляют в сквозное отверстие втулки 5, отверстие на выступе ножки 1 и глухое отверстие втулки 4 до упора в её донышко. Затем фиксируют положение оси 3, завинчивая фиксирующий винт 6 до упора в поверхность канавки оси 3. Установленный эндопротез сустава пальца кисти укрывают мягкими тканями.

Предлагаемая конструкция эндопротеза сустава пальца кисти уменьшает выход в окружающие ткани из зоны трения продуктов износа, тем самым, увеличивая срок его службы. Кроме того, предлагаемая конструкция проста по устройству и надежна в эксплуатации.

▶ **Рис. 4.** Патент на изобретение.

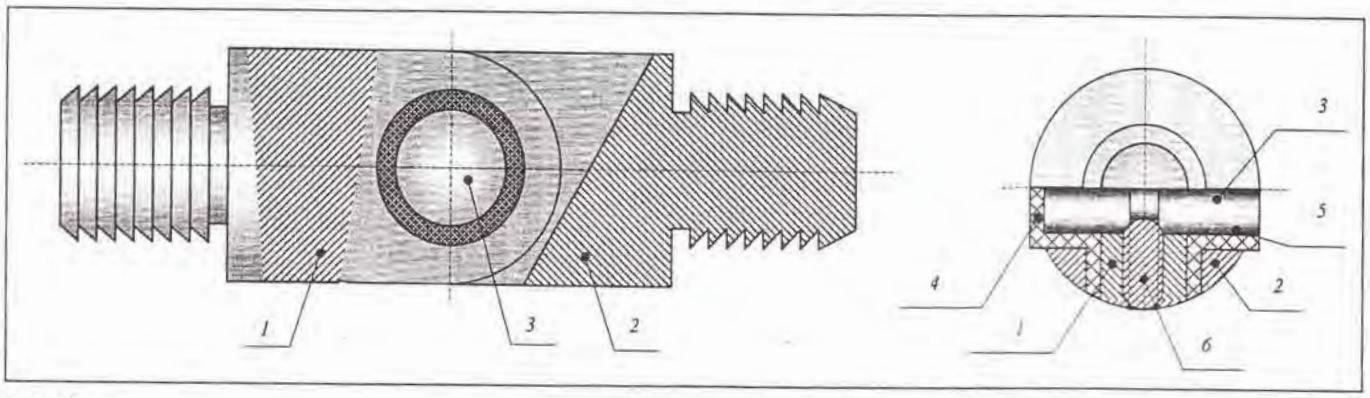

Рис. 2. **Рис. 3.**

РОССИЙСКАЯ ФЕДЕРАЦИЯ

ПАТЕНТ

НА ИЗОБРЕТЕНИЕ

№ 2226997

ЭНДОПРОТЕЗ СУСТАВА ПАЛЬЦА КИСТИ

Патентообладатель(ли): ***Закрытое акционерное общество "Сибирская микрохирургия", Сибирский государственный медицинский университет***

Автор(ы): ***Абросимов Владимир Георгиевич, Аксиненко Аркадий Владимирович, Байтингер Владимир Федорович***

Заявка № 2002103094

Приоритет изобретения **04 февраля 2002 г.**

Зарегистрировано в Государственном реестре изобретений Российской Федерации ***20 апреля 2004 г.***

Срок действия патента истекает **04 февраля 2022 г.**

Генеральный директор Российского агентства по патентам и товарным знакам

А.Д. Корчагин

Универсальный аппарат для внешней фиксации кисти

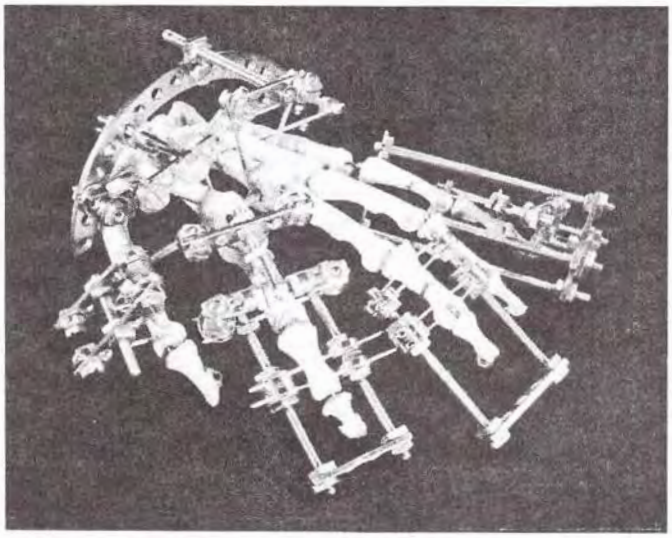
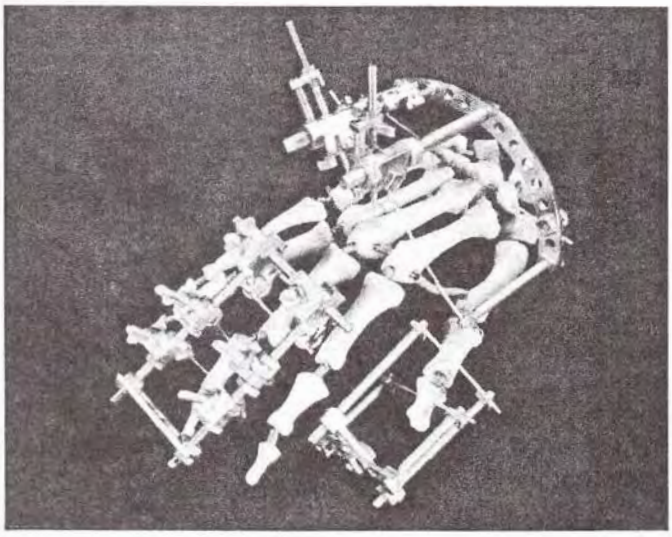
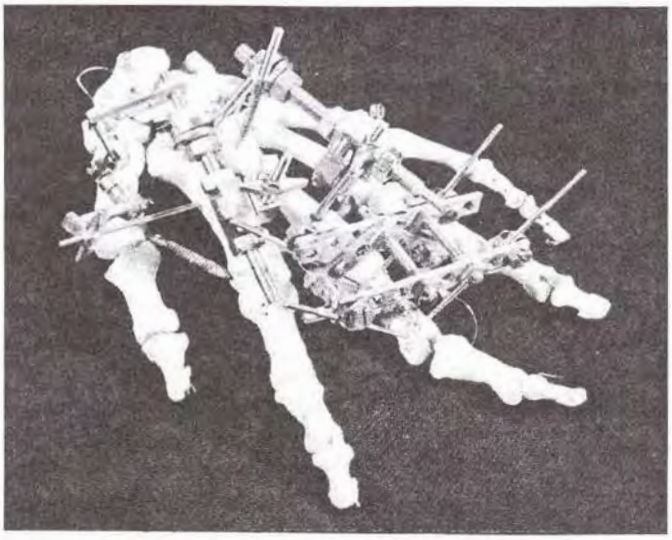
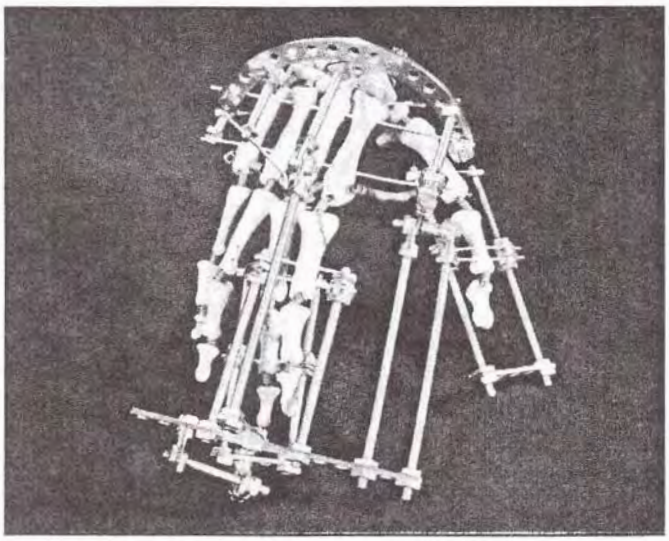
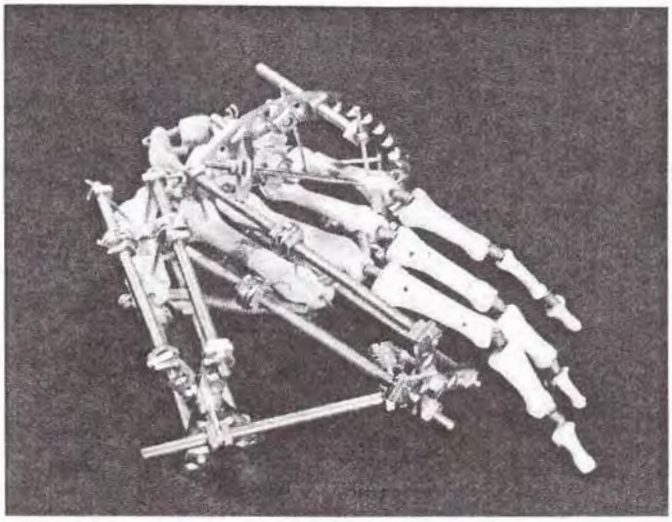
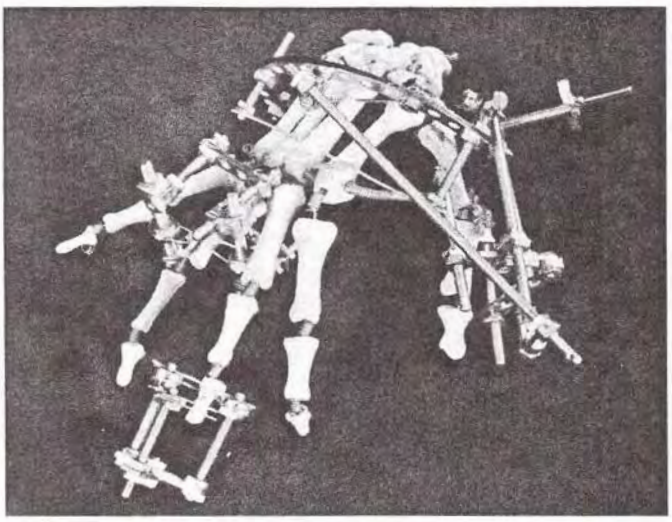

Основные показания к применению в хирургии кисти

1. Открытые переломы и вывихи
2. Закрытые нестабильные переломы
3. Ложные суставы и несросшиеся переломы
4. Неправильно сросшиеся переломы
5. Внутрисуставные переломы
6. Застарелые вывихи
7. Контрактуры различного генеза, включая контрактуру Дюпюитрена
8. Анкилозы суставов пальцев в порочном положении
9. Переломы в сочетании с остеомиелитом
10. Дефекты пястных костей и фаланг
11. Врожденные аномалии развития костей и кисти
12. Опухоли костей и суставов

Basic indications for application in the hand surgery

1. Open fracture and dislocation
2. Closed unstable fracture
3. False joint and non-united fracture
4. Imperfectly united fracture
5. Intra-articular fracture
6. Neglected dislocation
7. Contracture of different origin including Dupuytren contracture
8. Ankylosis of finger joint in irregular position
9. Fracture in combination with osteomyelitis
10. Defect of metacarpal and phalanx
11. Congenital anomaly in development of bones and the hand
12. Tumour of bones and joints

Главные преимущества аппарата:

1. Широкий диапазон применения
2. Контролируемая стабильная фиксация
3. Простота и легкость конструкции
4. Свободное движение суставов
5. Рациональность формы и функции
6. Удобство применения
7. Возможность перемонтажа без нарушения стабильности

Обратите внимание, что ни одно из устройств не повторяет друг друга. Из деталей аппарата можно собрать более 200 вариантов устройств для внешней фиксации кисти.

Principal advantages of the apparatus:

1. Wide range of use
2. Control of fixation stability
3. Simple and light design
4. Free motion of joints
5. Rationality in form and function
6. Comfortable in use
7. Possibility for re-assembling without stability defects

Pay attention to the fact that none of the devices copies each other. From the available parts of the apparatus one can assemble more than 200 variants of devices for external fixation of the hand.

Адрес: 620062, Россия, г. Екатеринбург, а/я 38.
Тел. (факс): (3422) 75-42-50





Универсальный аппарат используется в травматологии, ортопедии, пластической и реконструктивной хирургии кисти.

Аппарат состоит из унифицированных деталей, сделанных из титана и легированной стали лучших марок. Аппарат может быть использован для одновременного лечения от 10 до 15 пациентов.

Из аппарата можно смонтировать оптимальное спицевое, стержневое, комбинированное и шарнирно-дистракционное устройство для лечения любых деформаций и повреждений костей и суставов кисти. Аппарат применяется и для лечения переломов и последствий травм костей предплечья, ключицы, стопы.

Universal Apparatus is used in traumatology, orthopedics, plastic and reconstruction surgery of the hand.

The Apparatus is composed of unified parts made of titanium and stainless steel of best grades. The Apparatus may be used for simultaneous treatment of 10 to 15 patients. Optimal pin, wire, combined and swivelling-distraction device for treatment of any deformation and injury of bones and joints of the hand can be assembled from the Apparatus. Apparatus may be also used in treatment of fractures and posttrauma effects of bones of the forearm, collar-bone and the foot.

«Анатомия

МИМИЧЕСКИЕ МЫШЦЫ

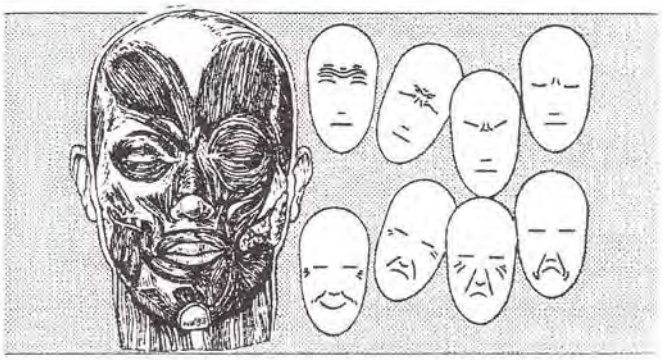

Punctum mobile у них
На лице, на коже.
Сокращаются они,
В результате — рожи.

ФУНКЦИЯ M. PROCERUS

Будет взгляд тогда суровый,
Когда кожу меж надбровий
Сдвинет книзу до конца
Procerus — мышца гордеца.

ФУНКЦИЯ M. BUCCALIS

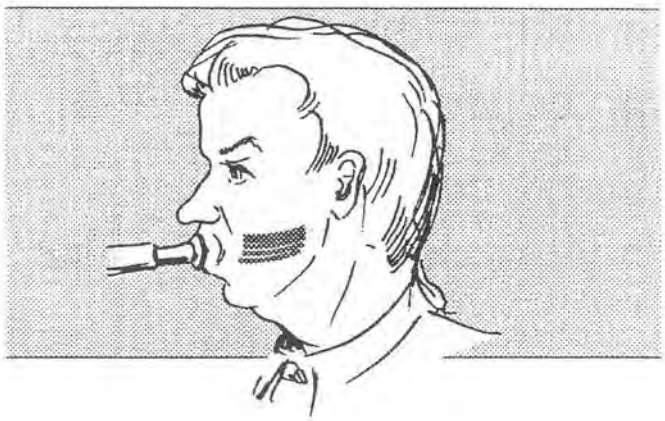

Чтоб в полости рта создавалось давленье,
Тут нужен компрессор.
Откуда он, чей?
Мышц щечных работа, их напряженье,
Под старым названием
"Мышц трубачей".

ФУНКЦИЯ M. FRONTALIS

Брови чуть поднялись —
На лице внимание:
Работа musculus frontalis.
Его это старание.

в стихах»

ФУНКЦИЯ M. CORRUGATOR SUPERCILII

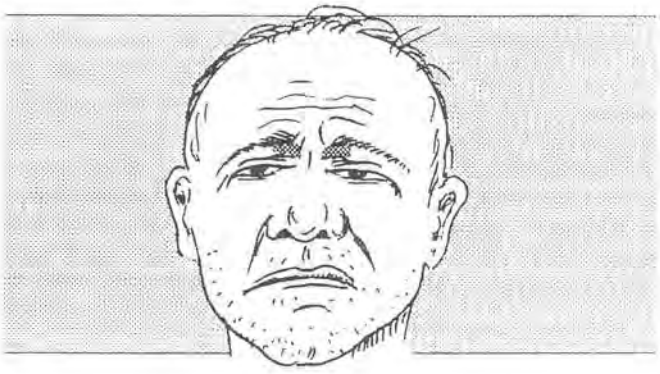

Брови сморщивает мускул,
И почти невольно
Щель глазная станет узкой,
Потому что больно.

ФУНКЦИЯ M. LEVATOR LABII SUPERIOR

Вот губы верхней леватор
Сократился круче —
Разрядился конденсатор
Горьких слез, горючих.

ФУНКЦИЯ MUSCULUS RISORIUS

Чтоб мы меньше ссорились,
Musculus risorius
Угол рта наружу тянет,
И понятно сразу станет,
Результат один для всех —
Иль улыбка, или смех.

ФУНКЦИЯ M. M. DEPRESSOR LABII INF. ET ANGULI ORIS



Чтоб получить отвращения мину,
Кожу у рта вместе сдвинут
Depressor labii et anguli oris —
Роль их главная в мышечном хоре.

Опубликовано из: Пупышев Л.В. «Карманный анатомический альбом. – Новосибирск: «Наука», 1997. – 236 с.

Раздел IV.
Новые направления

М.О. ФИЛИППОВА
НИИ МЕДИЦИНСКОЙ ГЕНЕТИКИ ТНЦ СО РАМН, ТОМСК

Внутриутробная коррекция правостороннего гидроторакса у плода

Гидроторакс является относительно редким врожденным пороком развития и представляет собой одно- или двустороннее скопление жидкости в плевральной полости. Этиопатогенез плеврального выпота во внутриутробном периоде остается до конца не выясненным. Прогноз при пренатально выявленном гидротораксе определяется сроком беременности, при котором обнаружен плевральный выпот, и наличием водянки плода [3]. При двустороннем выраженном гидротораксе легкие плода гипоплазированы и с трудом поддаются визуализации. Прогноз при раннем двустороннем скоплении жидкости в плевральной полости сомнительный. Правда, в литературе описаны случаи спонтанного разрешения двустороннего плеврального выпота в 24 недели беременности [8, 11]. Показан положительный эффект терапии изолированного плеврального выпота плода путем плеврального амниотического шунта и повторного торакоцентеза [10]. Торакоцентез, проведенный в конце II и начале III триместра беременности под контролем эхографии при одностороннем гидротораксе, позволяет эвакуировать жидкость из плевральной полости с благоприятным перинатальным исходом [5, 9].

МАТЕРИАЛ И МЕТОДЫ

Беременная В., 25 лет, обратилась в кабинет пренатальной диагностики на повторное динамическое наблюдение. Жалоб нет. Из анамнеза: беременность первая, протекала без осложнений, соматический анамнез не отягощен, профессиональных вредностей нет.

Ультразвуковое исследование проводилось на приборе B&K система 3535 (Дания) с использованием конвексных трансдьюсеров 3,5 и 5 МГц.

РЕЗУЛЬТАТЫ И ИХ ОБСУЖДЕНИЕ

При ультразвуковом исследовании положение плода продольное, головное, плацента — по задней стенке, многоводие, срок беременности по фетометрии — 29 недель. При обследовании внутренних органов плода диагностирован правосторонний гидроторакс, правое легкое уменьшено в размерах **(рис 1)**. Сочетанных врожденных пороков развития плода не выявлено. Проведено пренатальное кариотипирование, кариотип плода 46,ХУ. Анализ околоплодных вод признаков инфицирования на редкие инфекции (хламидии, вирус герпеса и др.) не выявил.

Учитывая срок беременности и желание женщины сохранить беременность, рекомендован контроль в динамике через 3 недели. При повторном ультразвуковом исследовании в 32-33 недели беременности произошло увеличение объема жидкости в правой плевральной полости и небольшое количество жидкости в левой **(рис.2)**, отмечено выраженное многоводие. По данным эхокардиографии появились признаки хронической гипоксии плода, по допплерометрии — нарушение маточно-плацентарного кровотока 1А.

Учитывая неблагоприятный перинатальный прогноз, беременной был рекомендован курс антибактериальной терапии и антигипоксанты, а в 36-37 недель — внутриутробный торакоцентез и в случае сохранения выраженного многоводия — лечеб-

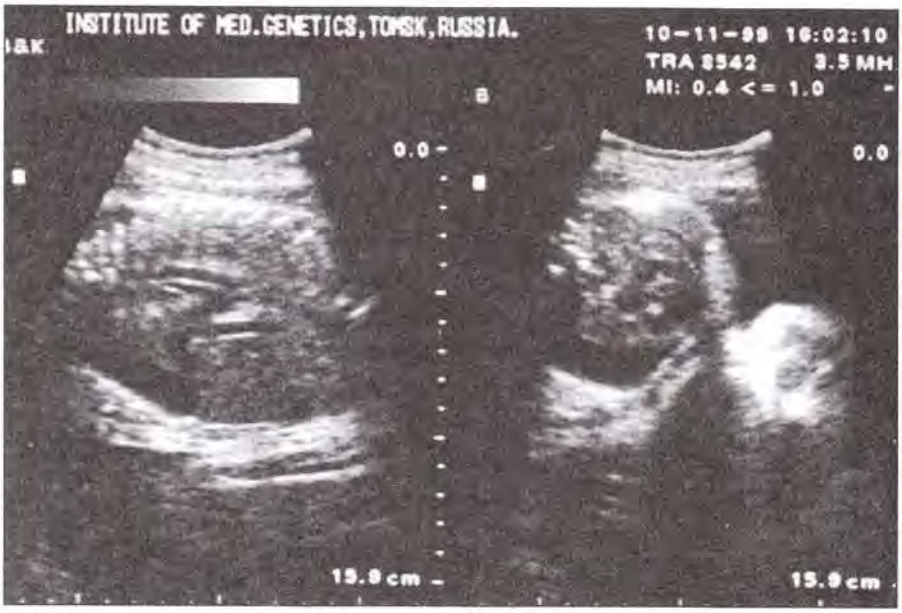

Рис. 1. Грудная клетка 29-недельного плода с наличием умеренного количества жидкости в продольном и поперечном сечениях

ный амниоцентез, на которые она дала согласие.

В нашем случае лечение гидроторакса проводилось в конце III триместра беременности, когда времени для проведения восстановительного лечения уже мало. При этом гидроторакс у плода сочетался с выраженным многоводием. Мы предположили, что многоводие у плода связано с наличием банальной внутриматочной инфекции. Это явилось основанием для назначения перед торакоцентезом антибактериальной терапии с лечебной и профилактической целью.

При проведении лечебного торакоцентеза под эхографическим контролем и местной анестезией с помощью иглы 20G из правой плевральной полости удалено около 50 мл жидкости желтого цвета и лечебного амниоцентеза – 400 мл околоплодных вод, в которых проведен повторный анализ на инфицирование и определение концентрации сурфоктантов. Инфицирования околоплодных вод не выявлено (лаборатория роддома №4), а количество сурфоктанта снижено. Даны рекомендации о дополнительном лечении с целью быстрейшего созревания легких плода.

В результате проведенных оперативных вмешательств, при ультразвуковом исследовании отмечена положительная динамика: правое легкое расправилось, снизился объем околоплодных вод. В плевральной полости сохранялось незначительное количество свободной жидкости. Повторного увеличения плеврального выпота не выявлено.

Рис. 2. Нарастание гидроторакса у плода в 32-33 недели беременности

В 38 недель родился живой мальчик весом 2650 г, ростом 52 см. В течение 5 дней после родов дыхание самостоятельное, учащенное, ведение с применением только кислородной маски. При ультразвуковом исследовании после рождения в плевральной полости выявлено незначительное количество свободной жидкости, которая в течение недели самопроизвольно исчезла. Через 8 дней ребенок переведен в отделение патологии новорожденных, где в течение двух недель получал симптоматическое лечение. Выписан домой в удовлетворительном состоянии. Патологических изменений в грудной клетке обнаружено не было.

Мы наблюдали Гришу В. в 8 месяцев и в 2 года. Сейчас мальчику четыре года, растет и развивается нормально **(рис.3)**.

В последние годы в литературе появилось достаточное количество публикаций по внутриутробной коррекции врожденных пороков развития плода, в том числе и торакоцентеза. Анализ опубликованных случаев показал, что при одностороннем гидротораксе перинатальные потери после торакоцентеза отмечены в 6,7% наблюдений, тогда как при двустороннем гидротораксе – в 55,6% случаев. Торакоцентез является оправданным только после исключения сочетанных врожденных пороков развития и наличия хромосомных аберраций [1, 2, 5, 6].

Таким образом, анализ отечественной и зарубежной литературы, полученные собственные данные свидетельствуют о больших возможностях внутриутробной коррекции и терапии врожденных пороков плода под контролем эхографии [4, 7].

ЛИТЕРАТУРА

1. Баранов В.С., Вахарловский В.Г., Айламазян Э.К. Пренатальная диагностика и профилактика врожденных и наследственых заболеваний // Акушерство и гинекология. - 1997.– № 6.– С. 8-11

2. Баранов В.С. Некоторые историческиет практические и научные аспекты пренатальной диагностики в Санкт-Петербурге.// Журнал акушерства и женских болезней.– 2004. – Том LIII.– в.1.– С.82-87.

3. Врожденные пороки развития: пренатальная диагностика и тактика // под ред. Петриковского Б.М. Медведева М.В. и Юдиной Е.В.-М.: Изд-во «Реальное время»– 1999.- 256 с.

4. Кулаков В.И., Каретникова Н.А., Стыгар А.М., Барашнев Ю.И.. Бахарев В.А. Поиски путей внутриутробной коррекции врожденных дефектов развития // Российский вестник перинатологии и педиатрии. – 1996.– №3.– С. 22-25.

5. Медведев М.В., Хохолин В.Л., Липская А.Б. Успешное внутриутробное лечение выраженного гидроторакса плода//.Ультразвук. диагн. акуш., гин., педиат.-1995.-№2.– С.40-47.

6. Медведев М.В., Юдина Е.В., Малахова Е.Е., Грабар А.В. Опыт раннего успешного пренатального лечения выраженного гидроторакса // Ультразвук. диагн. акуш., гин., педиат.-1999.– Т.7.– №1.– С. 63-66.

7. Михайлов А.В. Клинико-патофизиологические аспекты внутриматочных вмешательств в целях диагностики и лечения врожденных и наследственных заболеваний плода // Автореф. дисс. докт. мед. наук. – С.-П., -1999.-38 с.

8. Пигаева Т.Г., Воскресенская С.В., Войцехович И.Л. Спонтанное разрешении е гидроторакса у плода.//Ультразвук.диагн.,1998. №2.С. 83-84.

9. Ромеро П., Пилу Д., Дженти Ф.,Гидини А.,Хоббинс Дж.С. др. Пренатальная диагностика врожденных пороков развития плода.– М., Медицина.– 1994.– с

10. Becker R., Arabin B., Novak A. Et al. // Successful treatment of primary fetal hydrothorax by longtime drenage from week 23. Case report and review of the literature // Fetal Diagn. Ther.– 1993.– V.8.– N. 5.– P. 331-337.

11. Sherer D.M., Abramowicz J.S., Eggers P.C. et al. Transient severe unilateral and subsequent bilateral primary fetal hydrothorax with spontaneous resolution at 24 weeks of gestation associated with normal neonatal outcome // Amer. J. Obstet. Gynecol.-1992.– V.166.– P.169-170.

Рис. 3. Фенотип пробанда, с успешно проведенным торакоцентезом

В.Ф. БАЙТИНГЕР
АНО НИИ МИКРОХИРУРГИИ ТНЦ СО РАМН, ТОМСК

Фантазия (пересадка лица) может стать реальностью

В августе 1997 года при посещении Института микрохирургии O' Brien (Мельбурн, Австралия) его директор, профессор W.Morrison, показал мне большое количество фотографий вьетнамцев, получивших ожоги лица напалмом во время вьетнамской войны, которую вели американцы в конце 60-х – начале 70-х годов XX столетия. Он показал также фото одной пациентки из Австралии, которой после термического ожога было выполнено большое число пластических операций на лице. Пациентка была крайне огорчена потерей своего привычного лица и «приобретением » другого. Именно тогда я впервые узнал от профессора W.Morrison об идее пересадки лица.

В 1997 году на экраны кинотеатров вышел американский фильм «Face off» («Без лица»), интрига которого состояла в том, что герои Джона Траволты и Николоса Кейджа обмениваются своими лицами. В то время вряд ли кто-нибудь думал, что эта буйная фантазия может стать реальностью.

В 2001 году в Англии была организована «Ассоциация людей с тяжелыми лицевыми травмами». Ее возглавила Кристина Пифф, потерявшая некоторое время назад часть своего лица в результате онкологической операции. Эта ассоциация продвигает идею аллотрансплантации лица, операции, способной якобы вернуть многих инвалидов к

нормальной жизни и трудовой деятельности.

В конце 2002 года группа хирургов из Лондона и Гарварда объявила о том, что в 2003 году может приступить к созданию первого в мире Банка донорских лиц. Как вскоре выяснилось, это заявление было сделано для того, чтобы привлечь внимание общественности к возможности трансплантации человеческих лиц. В ответ на это заявление в поддержку выступил пластический хирург Королевского свободного госпиталя в Лондоне Питер Батлер. По его мнению, операция пересадки лица – сложнейшая микрохирургическая операция, которая может длиться до 9 часов. У пациента (реципиента) будут удалены мягкие ткани лица или то, что от них осталось (кожа, мимическая мускулатура, подкожная клетчатка). С лица донора, умершего не более 4-х часов назад, планируется забирать мягкие ткани, включающие подбородок, губы, нос, уши и, возможно, некоторые кости лицевого черепа. Все эти анатомические образования, кровоснабжаемые ветвями наружной сонной артерии (восемь основных) и иннервируемые ветвями тройничного и лицевого нервов, должны быть соединены с соответствующими образованиями реципиента. Большие проблемы психологического характера будут ожидать самого пациента (реципиента), а также семью донора. Трудно дать согласие на забор трансплантата, особенно в первые часы после смерти близкого человека, а также убедить родственников, что реципиент не будет выглядеть так же, как их умерший родственник (донор). Для реципиента страшно будет представить, что у него будет другое лицо – лицо человека, лежащего в могиле. Доктор П.Батлер призвал провести открытую дискуссию на эту тему. «Не надо понимать процедуру пересадки лица совсем уже буквально, – объяснил П.Батлер, – пересаженное лицо вовсе не будет полностью копировать донорское. Скорее, это будет некий симбиоз двух лиц».

Последние исследования, проведенные в Университете Луисвилля (США), показали, что пациенты после пересадки лица не будут выглядеть так же, как их доноры. Руководитель этого проекта в Луисвилле, профессор Джон Баркер заверяет, что лицо донора не будет узнаваемо.

Подтверждением тому являются данные, полученные специалистами-аниматорами студии «Darkside Animation». Они отсканировали лицо реальной живой женщины и создали 3D-модель ее черепа. Затем был смоделирован виртуальный донор и его лицо перенесено на виртуальный череп женщины. Кое-какие внешние признаки донора остались, например, форма рта. Но в целом реципиент получил внешность, очень близкую к своей родной. Документальный фильм о виртуальной пересадке лица, созданный Darkside Animation, был показан в 2003 году в США на телеканале Discovery Health и по Channel 4 в Британии.

В ноябре 2003 года американский пластический хирург Джон Баркер из Луисвилльского университета (штат Кентукки) заявил, что он готов выполнить операцию по аллотрансплантации лица. По словам Д. Баркера, он уже выполняет подобные операции на трупах и ищет первого пациента, нуждающегося в ней. Это заявление вызвало переполох в одной из наиболее влиятельной профессиональной ассоциации хирургов – Британской королевской коллегии хирургов (президент П. Моррис).

Сэр Питер Моррис в одном из своих интервью сказал: «Пересадка лица – это вопрос не только технических достижений. Мы должны принять во внимание психологические последствия для реципиента и семьи донора, а также учитывать необходимость пожизненного приема прооперированным лекарств, подавляющих иммунитет».

Кстати, в 2003 году на проходившей в Лондоне конференции Британской ассоциации пластических хирургов было сообщено, что удалось разработать подобный эффективный препарат для больных, которым была произведена аллотрансплантация кисти.

В настоящее время заявили о подготовке к пересадке лица следующие лечебные учреждения:

1. Больница Royal Free на севере Лондона;
2. Университетские клиники Луисвилля, Луизианы, Кливленда, Кентукки (США);
3. Ряд университетов Франции.

Предполагается, что первыми пациентами, которым будут сделаны эти операции, станут люди с обширными глубокими ожогами лица. Нельзя исключить, что постаревшие богатые люди захотят в будущем обзавестись новым, молодым лицом умерших звезд киноэстрады и др. Особую проблему ставит возможное использование новых лиц преступниками.

Пластические хирурги Великобритании признают перспективность такой технологии как пересадка лица, но отмечают, что необходимо решить огромное количество психологических, иммунологических, морально-этических и правовых проблем, связанных с этой операцией. И, несмотря на то, что Британская королевская коллегия хирургов призывает докторов Питера Батлера и Джона Баркера воздержаться от выполнения столь экстравагантной операции (пересадка лица), это стремление научной человеческой мысли вряд ли удастся остановить.

В.Ф. БАЙТИНГЕР, А.И. ЦУКАНОВ, В.И. СЕРЯКОВ, К.В. СЕЛЯНИНОВ, В.А. ЧВЫРИН
АНО НИИ МИКРОХИРУРГИИ ТНЦ СО РАМН, ТОМСК

Видео-микрохирургия: первый опыт и перспективы

Становление современной микрохирургии обычно связывают с именем шведского оториноларинголога Карла-Олофа Нилена. Весной 1921 года, использовав специальный инструментарий и монокулярный микроскоп фирмы «Leitz» с увеличением 10-15 крат, специально адаптированный для работы на ухе, ему удалось создать модель фистулы лабиринта у кроликов. В ноябре 1922 года он выполнил первые 2 операции с применением примитивного бинокулярного микроскопа фирмы «Zeiss»: одному больному с хроническим отитом и фистулой лабиринта, и второму больному с так называемым псевдофистульным синдромом.

И только через 37 лет американцы J.H. Jacobson and F.H. Suarez (1960) впервые в эксперименте доказали, что наложение сосудистых швов под оптическим увеличением (x2,5) не вызывает сужения просвета сосуда диаметром 1,5 мм. В 1961 году J.N. Jacobson привел доказательства сшивания сосудов (артерий и вен) диаметром 0,8 мм. За последующие 40 лет микрососудистая хирургия сделала гигантский прорыв, позволивший серьезным образом усилить позиции реконструктивной и пластической хирургии.

В 1995 году R.J.P.M. Franken с соавт. впервые создали экспериментальную установку для видео-микрохирургии, назвав ее TOMSsystem. Она включала в себя две цифровые камеры, установленные на окуляры операционного микроскопа. Мерцающее двухмерное изображение на мониторе компьютера довольно хорошо воспринималось в очках с поляризующейся оптикой. Разработчики TOMSsystem отмечали не только высокое качество восприятия переданного изображения, но и большой комфорт в работе оператора. Специально проведенный тест на испытание ловкости (тест пяти бусинок) показал, что лучше всего осваивают работу перед монитором видеомикроскопа в двухмерном изображении молодые хирурги, а также хирурги любого возраста, имеющие опыт эндоскопических операций в брюшной полости. В целом большинство зарубежных микрохирургов, которые обучались работе перед монитором, отмечали, что эта система обеспечивает лучший доступ к операционному полю (пациенту) и дает хорошую возможность для обучающихся наблюдать на большом мониторе, а не через «шпион», технику наложения микрососудистого шва.

Несмотря на подвижные штативы и совершенную подвеску у операционных микроскопов, во многих случаях невозможно обеспечить эргономически удобное сидячее положение хирурга или ассистента при работе в подмышечной ямке, боковой области шеи и др. Микроскопы с потолочной фиксацией очень дороги и окупаются только в том случае, если с их помощью операции проводят практически ежедневно. Установка напольного микроскопа, необходимого только на отдельных этапах операции, требует дополнительного персонала и всегда связана с временной остановкой операции и организационной переориентацией операционной ситуации.

В этой связи J. Fisette с соавт. (1997) и M. Medot с соавт. (1999) стали использовать эндоскопическую оптику прямого (0°) видения диаметром 10 мм. со встроенным стекловолоконным световодом. Источник освещения ксеноновый. Размер изображения на экране видеомонитора зависел от расстояния между линзой микроскопа и объектом для увеличения. Максимальное увеличение, достижимое этой системой, составило x35 (рабочее растояние около 10 мм). В эксперименте с помощью этой системы был наложен микрососудистый анастомоз на бедренную артерию цыплят (d=1-2 мм). Имеется одно клиническое наблюдение: пересадка свободного тыльного лоскута стопы на область бедренного (скарповского) треугольника с включением в кровоток в нижние эпигастральные сосуды. Хирурги, испытавшие систему видео-ассистируемой микрохирургии с использованием 10 мм эндоскопов длиной до 30 см, высказали несколько пожеланий: необходимо угловое регулирование доступа к трудным участкам, увеличение рабочего расстояния, трехмерное изображение, необходим легко управляемый zoom.

В 2001 году E. Biemer (Мюнхен) совместно с фирмой «Karl Storz» предложили новые приспособления для видео-ассистируемой микрохирургии. Система состоит из простой фиксирующей консоли, которая быстро монтируется на каждом операционном столе и на которую насаживается модифицированный эндоскоп с оптикой прямого и передне-бокового видения с цифровой камерой. С помощью винтового механизма можно настраивать вручную размер изображения и увеличение (рабочее расстояние). Сам ход операции контролируется, как и при эндоскопическом вмешательстве, по монитору. Эта система, по данным E. Biemer, очень просто и быстро монтируется и обеспечивает удобное эргономичное положение хирурга и ассистента.

Нами в 2003 году начата разработка системы для видео-микрохирургии на основе операционного микроскопа «Leica» (модель M691) с адаптацией видеосистемы для микроскопа WILD M691, цветной ви-

деокамеры «SONY» CCD-IRIS и персонального компьютера на базе процессора Intel Pentium IV с LCD монитором. Для получения качественного изображения требуется цифровая видеокамера с матрицей высокого разрешения. Лучше работать перед TFT мониторами, поскольку на них сглаживаются следы после осуществления того или иного движения иглой или инструментом. Сразу стало ясно, что эта система очень удобна для обучающихся курсантов и требует серьезной тренировки оператора в связи с невозможностью быстрого определения глубины раны в двухмерном изображении. Ножное управление рабочим расстоянием и увеличением является серьезным преимуществом этой системы перед разработкой профессора E. Biemer'a.

В настоящее время совместно с инженерами фирмы «Оптиком» (Томск) разрабатывается проект для улучшения комфорта оператора и хорошего доступа к зоне выполнения микрохирургического этапа.

Работа будет сосредоточена на разработке систем для получения трехмерного изображения (очки с поляризационными, цветными линзами или с жидкокристаллическими диафрагмами), использование треугольных линз для разделения непрерывного независимого изображения к обоим глазам. Хирурги хотели бы увеличить рабочее расстояние до 100 см., т.е. установку видеомикроскопической системы на уровне операционной лампы. Для этого необходимо усовершенствование оптической линзы. Высказаны пожелания, чтобы головной экран был установлен непосредственно на уровне глаз оператора и ассистента.

Таким образом, имеется большой потенциал для облегчения работы микрохирургов с использованием системы видео-микрохирургии в двух- и трехмерном изображении.

А.И. РЕУТОВ, А.И. ПУЛАТОВ, И.К.ЯКОБСОН, З.И. ГОРБУНОВА
ГФУН УНИИТО ИМ.В.Д.ЧАКЛИНА МЗ РФ, ЕКАТЕРИНБУРГ

Применение керамики chronOS™ для замещения дефектов костной ткани у детей и подростков

Проблема замещения дефектов костной ткани, образующихся после операций частичной резекции по поводу доброкачественных опухолей и опухолеподобных заболеваний, до сих пор является актуальной. В качестве пластического материала используют биологические ткани ауто- или аллокость, а также новые синтетические материалы: биоситалл, гидроксиапатит, композиты и др.

В настоящее время синтетические заменители костной ткани являются альтернативой биологическому материалу. Однако используемые новые материалы должны обладать определенными свойствами: остеокондуктивностью, пористостью, способностью к рассасыванию и создавать каркас для врастания костной ткани. Этим обусловлен выбор керамики chronOS™, фирмы «Mathys Medical LTD» (Швейцария). ChronOS™ представляет собой бета-трикальцийрофосфат [Ca^ PO^] и выпускается как в гранулах размером 1,4 -28|im, величина пор 100 – 500 цт, пористость 60%, так и в блоках цилиндрической, клиновидной и прямоугольной формы.

В детском ортопедическом отделении УНИИТО с 2003 года керамика chron OS™ использовалась при операциях у 12 детей и подростков в возрасте от 7 до 18 лет. Костная киста была у 7, ходробластома у 2, энхондрома, фиброма, фиброзная дисплазия по 1 больному. Патологический процесс локализовался преимущественно в костях нижней конечности (9 из 12 случаев): в пяточной у 4, большеберцовой у 2, бедренной, малоберцовой и плюсневой костях по 1 больному и только у 3-х человек была поражена плечевая кость.

В анамнезе у двух больных с костными кистами плечевой кости проводилось пункционное лечение (одна или две серии пункций). Однако большая распространенность патологического процесса по длиннику и поперечнику кости (4 х 6,5 см; 2 х 6,5 см) привели к увеличению склероза, но сохранялась ячеистая перестройка и резидуальные полости. Через 2 и 6 лет после консервативного лечения наблюдалась отрицательная рентгенологическая динамика, что определило показания для операции.

Для диагностики всем больным проводилось рентгенологическое исследование, реже компьютерная томография (3 больных): у 2 больных с хондробластомой при локализации патологического процесса в области наружного мыщелка бедра и дистального эпиметафиза больше-берцовой кости и у 1 больного с костной кистой пяточной кости.

Перед операцией по рентгенограмме определялась протяженность патологического процесса и проводился выбор пластического материала.

Показаниями для операции являлись: боли, хромота, распространенность патологического процесса по длиннику и поперечнику кости, отрицательная рентгенографическая

динамика, отсутствие эффекта от консервативного (пункционного) лечения костных кист, наличие патологического перелома в анамнезе или его угроза. Всем больным выполнены операции частичной резекции кости. Замещение дефекта проводилось керамикой chron OS™ в виде блоков и гранулами. У 5 больных при замещении дефектов костной ткани использовали керамику в виде блоков (1-2 блока), у 6 — гранулы (0,5 — 1,0 гр) и у одной больной была применена комбинация пластических материалов: аутопластика в сочетании с керамикой в двух формах (3 блока и 3,0 гранул).

У всех больных прослежены ближайшие результаты лечения в сроки от 3 мес. до 1 года. При оценке результатов лечения учитывалась клинико-рентгенологическая картина и функциональный исход после операции. Жалоб больные не предъявляли, нагрузка разрешалась через 1,5-2 мес; через 3-5 мес. после операции больные (9 человек из 12) полностью нагружали конечность, движения в смежных суставах были восстановлены, хромота отсутствовала.

Изучение рентгенологической динамики показало, что особенности перестройки имплантатов зависят от нозологической формы заболевания, локализации, протяженности патологического процесса, используемого материала (гранулы, блоки). Так, уже через 3 месяца после операции можно прогнозировать дальнейшее течение перестройки по следующим признакам: отсутствие резорбции костной ткани на границе с имплантатом, появление склероза и галогенной его структуры в зоне дефекта, формирование кортикальной пластинки.

В дальнейшем (4-6 мес. — 10 мес. после операции) наблюдалось увеличение признаков сращения имплантата, утолщение кортикальной пластинки.

Таким образом, первый опыт использования керамики chronOS™ показал положительные ближайшие результаты ее применения для замещения дефектов костной ткани у детей и подростков.

Н. В. МЕРЗЛИКИН, В.Н. САЛО, А.В. ЧИГАН, И.И. КОНСТАНТИНИДИ
СИБИРСКИЙ ГОСУДАРСТВЕННЫЙ МЕДИЦИНСКИЙ УНИВЕРСИТЕТ, ТОМСК

Новые аспекты крио- и электрохирургической деэпителизации кист печени

Неуклонный рост малоинвазивных методов оперирования, накопления клинического опыта дает возможность применять лапароскопические операции в лечении все новых заболеваний органов брюшной полости. Вопрос эндоскопического гемостаза является важнейшим вопросом как традиционной, так и эндоскопической хирургии. Внедрение в медицинскую практику высокочастотной электрохирургической техники во многом способствовало решению этой проблемы. Важной задачей в лечении очаговых заболеваний печени и кист в частности является проблема рецидива при данном виде патологии. В решении этого аспекта гепатологии немаловажная роль принадлежит низким температурам.

Клиника хирургических болезней педиатрического факультета СибГМУ располагает опытом лечения более 500 больных с очаговыми заболеваниями печени. С 1995 года, после введения в практику лапароскопических методов оперирования, появились аспекты, не удовлетворяющие требованиям эндоскопического гемостаза, предупреждения рецидивов заболеваний при кистозном поражении печени, поэтому стали продолжаться работы по созданию аппаратуры и инструментов, удовлетворяющих требованиям малоинвазивной хирургии, и результатом данной работы явилось создание и внедрение в практику радиочастотного коагулятора «Электропульс С-350-РЧ» патент на изобретение РФ № 2145818 «Электрохирургическое устройство», от 27 февраля 2000 г., и инструмента оригинальной конструкции для лапароскопической криодеструкции (патент РФ 2189795).

Изучение в эксперименте влияния низких температур на ткань печени показало, что в ней происходит срыв в ультраструктуре печеночных клеток и клеток синусоидов, происходит образование кристаллов льда различного размера, появляются полости в цитоплазме клетки, не содержащие структурных элементов гепатоцитов. Кроме механического повреждения, происходит стаз и тромбоз с выпадением фибрина. Блок сосудистого русла приводит к ишемии в очаге криодеструкции с формированием ишемического очага воспаления. В дальнейшем, через 40 дней, в зоне операции отмечалось образование зрелой соединительной ткани.

Следующий раздел экспериментальных исследований был посвящен изучению электрохирургического воздействия на ткань печени, в котором использовались 19 белых крыс в возрасте от 6 месяцев до одного года, массой от 200 до 350 гр. Для всех животных, используе-

мых в опытах, подготовка к операции, анестезиологическое пособие, методика операции и ведение послеоперационного периода были одинаковыми. В экспериментах использовали электрохирургический аппарат «Электропульс С-350 РЧ», МПК «Электропульс», электрохирургический аппарат ЭХВЧ-500, простой скальпель. В первой группе, остром опыте на 8 животных, проводилось изучение характеристик электроинструментов, визуально оценивали степень механического усилия при нанесении электроразреза, кровотечение из плоскости разреза. Во второй группе экспериментов на 11 крысах изучались в динамике морфологические изменения по линии резекции, нанесенные простым скальпелем, электрохирургическими аппаратами «Электропульс С-350РЧ», ЭХВЧ-500. В рану выводилась правая доля печени и производилось рассечение печеночной ткани в режимах режущего напряжения от 120±2 до 210±2 В. Включение, в процессе эксперимента, компаратора с заданным уровнем сигнала через блок гальванической развязки привело к тому, что разрез ткани проводился по типу «писчего пера» (при характеристиках затухающих синусоидальных колебаний с амплитудой 2,5-5 КУ, частотой 440 кГц и с частотой повторения 20-60 кГц). При данном виде воздействия край печени был ровный, светлый, кровоточивости не наблюдалось. При резекции хирургическим скальпелем зона резекции была неровной, обильно кровоточила по всей поверхности.

При гистологическом исследовании препаратов отмечалось, что по краю разреза, выполненного обычным скальпелем, наблюдаются разрушенные гепатоциты. Для остановки кровотечения в месте операции потребовалось выполнить электрокоагуляцию линии резекции. Этих операций выполнено 11:5 аппаратом ЭХВЧ-500 и 6 аппаратом «Электропульс РЧ-350 С». При обычной электрокоагуляции аппаратом «ЭХВЧ 500» зона некроза распространялась на глубину 0,2-0,4 мм, достигая в отдельных местах 400 микрон. Глубже наблюдались поля повреждения гепатоцитов. При использовании предлагаемого электрохирургического скальпеля по линии разреза печени наблюдалась зона некроза глубиной 0,1-0,15 мм без повреждения глубоких слоев. Деструкция гепатоцитов далее зоны некроза не распространяется. Таким образом при применении радиочастотного электроножа наблюдается меньшая механическая травматизация ткани печени. Оптимальными режимами работы аппарата «Электропульс-РЧ-350С» являются затухающие синусоидальные колебания с амплитудой 2,5-5 КУ, частотой 440 кГц и частотой повторения 20-60 кГц.

Полученные данные и легли в основу клинического применения метода криодеструкции и электрокоагуляции при кистозном поражении печени. Кисты являются довольно распространенной патологией. С 1974 г. по 2003 г. клинике прооперировано 72 больных с кистами печени: 9 (12,5%) мужчин и 63 (87,5%) женщины, средний возраст больных составил 48,6 лет. При кистах печени криохирургическое воздействие на стенку кисты применяется с целью предотвращения рецидивов. С применением низких температур выполнено 30 операций, из них 25 (83,3%) открытым способом и 5 (16,7%) с использованием малоинвазивных методов.

Результаты традиционных операций: послеоперационные осложнения в виде образования остаточной полости и плеврита наблюдались в 8 случаях (в 3 случаях образовалась остаточная полость, в 5 случаях развился плеврит). При выполнении лапароскопических операций осложнений не наблюдалось. Среднее количество койко-дней при открытых операциях составило 35,8 дня, а при лапароскопических вмешательствах – 15,2 дня. После операции больные состояли на диспансерном учете, повторных обращений по поводу рецидива кисты при обоих видах операций не наблюдалось.

Кроме того, для разрушения эпителиальной выстилки использовали электрокоагуляцию в режиме бесконтактной коагуляции у 7 больных аппаратом «Электропульс С-350-РЧ». Данный прибор является многофункциональным, в нем существуют режимы резания и коагуляции. Запас мощности обеспечивает выполнение оперативных вмешательств в жидкой среде. РЧ-генератор имеет встроенный микропроцессор, который осуществляет непрерывный автоматический контроль выходных характеристик. Коагуляция применяется в виде дессикации и бесконтактной ЗРКАУ-коагуляции – фульгурации. В последнее время с учетом возрастающих требований к ВЧ аппаратам и запросов хирургии происходит модернизация прибора: он комплектуется аргоновой приставкой. Наибольший эффект коагуляции достигается при ее применении в среде аргона. При этом образуется струп на раневой поверхности, который осуществляет стойкий гемостаз. С использованием данной методики выполнена 1 операция.

Таким образом, лапароскопическую криодеструкцию и бесконтактную коагуляцию можно назвать эффективными методами лечения кист печени, позволяющими не только добиться снижения уровня послеоперационных осложнений, сократить время пребывания больного в стационаре, но и предотвратить развитие рецидивов болезни.

ЭТО ИНТЕРЕСНО

8 февраля 1865 года на заседании Общества естествоиспытателей Брно (Брюнн) с докладом «Опыты с растительными гибридами» выступил прелат Брюннского августинского монастыря Св. Томаша и ученый-натуралист Грегор Иоганн Мендель. В своем выступлении, опубликованном в декабре 1866 года, он рассказал о проделанных им экспериментах по гибридизации гороха, положивших начало одной из важнейших наук современности – генетике.

Ю.А. ХАДЫКО, В.Ф. БАЙТИНГЕР, С.В. ШМАТОВ
АНО НИИ МИКРОХИРУРГИИ ТНЦ СО РАМН, ТОМСК
СИБИРСКИЙ ГОСУДАРСТВЕННЫЙ МЕДИЦИНСКИЙ УНИВЕРСИТЕТ, ТОМСК

Газоразрядная визуализация в биологии и медицине

Газоразрядная визуализация (ГРВ) находит все более широкое применение в различных областях науки и техники: физическом эксперименте, дефектоскопии твердых тел, а в последнее время — в биологии и медицине.

Биологам данный метод позволяет исследовать особенности жизнедеятельности биологических объектов по изменению характеристик свечения, наблюдаемого на поверхности при помещении объекта в электрическое поле высокой напряженности.

ИСТОРИЯ

Свечение различных объектов в электромагнитном поле высокой напряженности известно уже более двух столетий. В 1777 году профессору физики Геттингенского университета Георгу Кристофу Лихтенбергу **(фото 1)** впервые удалось получить изображение скользящего искрового разряда. Установка, на которой ученый осуществлял фотографирование, состояла из двух электродов разного диаметра. Больший электрод был покрыт диэлектрической пластинкой с нанесенным на нее тонким порошком серы, а меньший устанавливался сверху на пластинку. В процессе горения разряда частицы серы сплавлялись в тех местах, где протекали его искровые каналы, образуя при этом характерные фигуры, которые были позже названы «фигурами Лихтенберга».

До конца XIX века для кратковременного воздействия на фоточувствительный слой (регистрирующий материал) преимущественно использовали электрический разряд, получаемый от наэлектризованных предметов.

В 1891 году в США сербский ученый Никола Тесла **(фото 2)** создал первый высоковольтный высокочастотный генератор. Он же экспериментально доказал безвредность тока высокой частоты для человеческого организма.

Качественно новый этап в становлении газоразрядной фотографии произошел при переходе на переменные токи в технике визуализации электрических разрядов.

Развитие газоразрядной фотографии в биологии тесно связано с именем белорусского ученого Якова Отоновича Наркевича-Йодко **(фото 3)**, который в 1891 году получил изображения объектов живой природы. Для получения газоразрядных изображений (ГРИ) пальцев рук и обеспечения безопасности испытуемых он видоизменил методику Г.Х. Лихтенберга. В 1896 году на выставке Императорского русского технического общества ученый демонстрировал снимки монет, листьев растений, пальцев рук человека, полученных «электрическим путем» **(фото 4)**.

Первая электрофотографическая (электроразрядная) камера была создана в 1904 году в Бразилии католическим священником отцом Ланделем де Моура **(фото 5)**. До этого момента электрографические изображения получали с помощью лабораторных физических приборов.

Дальнейшее развитие газоразрядной фотографии (ГРФ) требовало хорошо разработанной и, по возможности, легко осуществимой методики фотографирования практически любого объекта. И такая методика была предложена кубанскими изобретателями: Семеном Давидовичем **(фото 6)** и Валентиной Хрисанфовной Кирлиан. Следует отметить, что к ее разработке авторы пришли совершенно независимо от своих предшественников. Еще в 1939 году С.Д. Кирлиан обратил внимание на весьма любопытный факт. Искры, проскакивающие между его рукой и стеклянным электродом аппарата д'Арсонваля, который он ремонтировал, не вызывали никаких болевых ощущений. При этом они меняли форму и цвет свечения в зависимости от психического и эмоционального состояния экспериментатора.

5 сентября 1949 года было зарегистрировано авторское свидетельство № 106401 на «Способ получения снимков различного рода объектов». С этого момента начался новый этап развития газоразрядной фотографии, продолжающийся и в настоящее время. Длительное время энтузиасты ГРВ в Советском Союзе пользовались для экспериментов приборами, собираемыми самостоятельно по схеме С.Д. Кирлиана.

Применение методов ГРВ-графии позволило получать качественно новую информацию о функциональном состоянии биологических объектов.

В 1976 году ученые разных стран объединились в международную ассоциацию для изучения эффекта Кирлиана (The International Kirlian Research Association — IKRA), реорганизовавшуюся в 1987 году в Международный Союз Медицинской и Прикладной Биоэлектронографии (IUMAB). Международный Союз Биоэлектронографии ежегодно проводит международные конференции и симпозиумы по «эффекту Кирлиана» [13].

В России одним из ведущих специалистов по применению «кирлианографии» является К.Г. Коротков **(фото 8)**, сотрудник кафедры физической электроники Ленинградского политехнического института. 26 января 2000 г. в Санкт-Петербурге в СПЭТИ состоялась защита его

Фото 1. Георг Кристоф Лихтенберг (G.Ch. Lichtenberg, 1742-1799)



Фото 2. Никола Тесла (Nikola Tesla, 1856–1943)



Фото 3. Яков Отонович Наркевич-Йодко (Якуб Атонавіч Наркевіч-Ёдка, 1847–1905)

диссертации на соискание ученой степени доктора технических наук по теме «Разработка научных основ и практическая реализация биотехнических измерительно-вычислительных систем анализа газоразрядного свечения, индуцированного объектами биологической природы». К.Г. Коротковым было предложено новое название метода с учетом физической природы эффекта Кирлиана — газоразрядная визуализация.

ПРИНЦИП ГАЗОРАЗРЯДНОЙ ВИЗУАЛИЗАЦИИ

В настоящее время под термином «газоразрядная визуализация» («эффект Кирлиана») понимается визуальное наблюдение или регистрация на фотоматериале свечения газового разряда, возникающего вблизи поверхности исследуемого объекта при помещении последнего в высокочастотное электрическое поле высокой напряженности.

Природа газоразрядной визуализации тесно связана с феноменом ионизации.

Ионизация — это образование положительных и отрицательных ионов из электрически нейтральных атомов и молекул. Свободный электрон является отрицательным ионом, а покинутый атом — положительным.

Даже в отсутствие внешнего электрического поля в различных веществах, кроме нейтральных молекул или атомов, может быть какое-то число свободных электронов и ионов разного знака. Особенно много их в газообразных веществах. Заряженные частицы возникают под действием естественного или искусственного источника ионизации (например, космическое излучение, свет УФО-лампы). Возвращение свободного электрона на орбиту атома приводит к излучению фотона и визуализации вспышки света [2].

Под воздействием электрического поля в газе или паре начинаются электрофизические процессы, которые могут привести к развитию электрического разряда — процессу образования под действием приложенного поля такого состояния, при котором резко возрастает количество заряженных частиц (электронов и ионов).

Классическая схема Кирлиан-фотокамеры представлена на **рис. 7.** Прибор представляет собой систему:

высоковольтный генератор → плоский электрод → изолятор → фотопленка → палец испытуемого

В этой схеме комбинацию элементов «электрод-диэлектрик-объект» можно рассматривать как своеобразный конденсатор, в котором одной обкладкой служит активный электрод высоковольтного генератора, а в качестве другой обкладки выступает сам объект исследования. В нашем случае это палец испытуемого. Как и в любом другом конденсаторе, между пальцем и рабочим электродом находится изолятор.

Если конденсатор заряжен, то на одной обкладке концентрируется положительный потенциал, а на вто-

Фото 4. Снимок кисти, выполненный Я.О. Наркевичем-Йодко

рой возникает отрицательный заряд. Характер свечения существенно зависит от полярности возбуждающих импульсов.

Основным источником свечения при ГРВ является газовый разряд, возникающий вблизи поверхности объекта при помещении его в электрическое поле высокой напряженности. Существуют два основных способа формирования изображения: разряд в узком зазоре, ограниченном диэлектриком (лавинный), и разряд, скользящий по поверхности диэлектрика (поверхностный). При достаточно высокой напряженности на поверхности пластины возникает скользящий разряд.

Электроны, всегда присутствующие в воздухе, начинают двигаться по силовым линиям электрического поля. Возникает электрический ток. Но в условиях обычного атмосферного давлении электроны быстро захватываются молекулами воздуха, успев пройти лишь очень короткое расстояние порядка длины свободного пробега. При превышении порогового напряжения ток скачкообразно возрастает, обычно в сотни и тысячи раз. Это происходит за счет того, что энергия, набираемая электронами на длине свободного пробега, оказывается достаточной для ионизации молекул воздуха. Ионизацию молекул газа в воздухе также может вызывать ультрафиолетовое излучение возбужденных рекомбинацией молекул. Процесс нарастания количества заряженных частиц в разряде принимает лавинный характер и идет до тех пор, пока электроны не будут поглощены электродом (пальцем) или окружающей средой. Весь этот процесс вызывает засвечивание регистрирующего фотоматериала (фотобумага, рентгеновская пленка и т.д.).

В разряде электроны движутся вдоль силовых линий электрического поля, то есть практически радиально. Значение напряженности электрического поля наибольшее у поверхности диэлектрика и быстро падает при удалении от электрода (пальца), поэтому разряд формируется вблизи электрода (пальца) на поверхности изолирующей пластины.

Фото 5. Ландель де Моура (Landel de Moura), Porto Alegre (RS), Brazil



Фото 6. Семен Давидович Кирлиан (1898–1978)

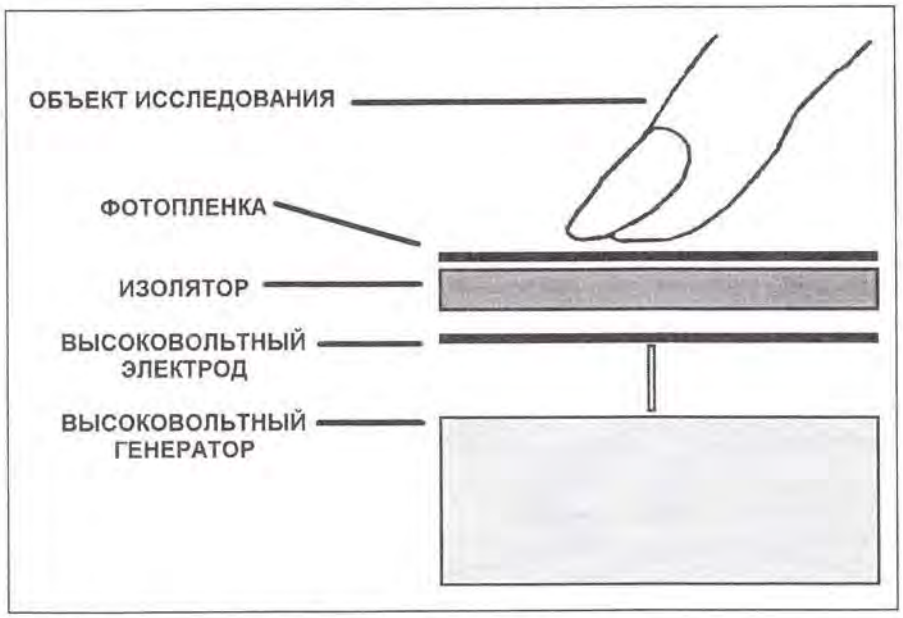

Рис 7. Классическая схема Кирлиан-фотографии

При используемых в ГРВ амплитудах напряжения и длительности импульсов ионы остаются практически неподвижными, образуя на поверхности ручейки положительно заряженных разрядных каналов. К этим каналам движутся ближайшие к ним электроны, по пути ионизируя другие молекулы, и картина приобретает древовидный характер. Чем выше напряжение, тем более «дальние» от электрода (пальца) электроны участвуют в процессе размножения и тем более разветвленным оказывается разряд. Свечение разрядов позволяет зафиксировать их конфигурацию оптическим путем: визуально, на фотоматериале, фотодатчиком или телекамерой.

В настоящее время в основном используется два способа работы с ГРВ:

- Использование фотоматериала (фотобумага, рентгеновская пленка);
- ГРВ с видеорегистрацией кирлиановского свечения и дальнейшей

Фото 8. Профессор, д.т.н. К.Г. Коротков (Санкт-Петербург)

Фото 9. Питер Мандель (г. Вислох, ФРГ)



Фото 10. Ньютон Милхоменс (Бразилия)

компьютерной обработкой изображения («ГРВ-камера», «Корона-ТВ», «Кэлси», «Coronavision CV-8000 Pro Kirlian Camera Manual» и т.д.).

В аппаратах второй группы схема устройства аналогична, только изолятор и электрод прозрачны, а за ними устанавливается цифровая видеокамера.

Выбор метода работы зависит от целей исследования, так как каждый из способов имеет свои достоинства и недостатки. К тому же работа с фотоматериалом довольно трудоемка. Применение ГРВ-камер («Корона ТВ» и ее модификаций) в связи с применением цифровых технологий намного упрощает исследование.

Чувствительность методов фоторегистрации сравнивают по эффективности использования энергии короны свечения.

К сожалению, использование видеокамеры неизбежно связано с проблемой больших потерь энергии светового потока. Суммарные потери складываются из потерь в условно прозрачном электроде, в объективе видеокамеры. Плюс потери за счет рассеивания квантов света при пробеге расстояния в 5-7 сантиметров от пальца до объектива и без того не очень яркой короны свечения. Потери энергии светового потока и ограничения чувствительности приводят к необходимости увеличения яркости свечения короны за счет повышения амплитуды напряжения возбуждающих импульсов. Совершенно иначе обстоит дело в традиционной кирлиан-фотографии контактным методом. Там регистрируются почти все до единого фотоны, «пробежавшие» по поверхности фотопленки. Более того, при контактной кирлиан-фотографии под воздействием электрического поля высокой напряженности в несколько раз увеличивается чувствительность эмульсионного слоя, что существенно повышает эффективность фоторегистрации короны свечения.

Различны и разрешающие способности этих методов. Известно, что у высокочувствительных фотопленок, в том числе и рентгеновских, эмульсия состоит из крупных микрокристаллов (0,6-2,0 мкм) и разрешающая способность таких фотопленок составляет порядка 100 лин/мм. Другими словами, используя компьютерный сленг, можно сказать, что в одном квадратном сантиметре фотопленки содержится 10000-00 пикселей. Диаметр короны свечения пальца примерно равен 3 см, и на фотопленке в квадрате со стороной 3 см будет содержаться 9 миллионов пикселей.

Согласно же техническому описанию «Короны ТВ», в приборе используется матрица размером 580-x520 пикселей. А в руководстве по эксплуатации аппарата «ГРВ Компакт профессора Короткова» автор рекомендует работать с изображением еще меньшего размера: 320x240 пикселей. Тогда в пересчете на изображение короны пальца приходится менее 60 тысяч пикселей.

Однако бурное развитие цифровых технологий дает основание предполагать, что в ближайшее время чувствительность цифровой фото- и видео-аппаратуры станет на порядки выше. Уже сегодня вниманию исследователей предоставлен широкий выбор цифровых фотоаппаратов высокого класса с ПЗС матрицей в 5 мегапикселей и чувствительностью ISO 800 и выше (Olympus C-5050, Canon PowerShot G5, Nikon 5700). Использование таких фотоаппаратов может многократно повысить качество цифрового изображения кирлиановских фотографий. Например, при работе с Kodak DCS Pro 14n в вашем распоряжении будет 14 миллионов пикселей размером в восемь микрон [3].

БИОЛОГИЧЕСКИЙ ОБЪЕКТ КАК ПРЕДМЕТ ИССЛЕДОВАНИЯ МЕТОДОМ ГРВ

Состояние биологического объекта характеризуется комплексом параметров, в котором определяющую роль с точки зрения процесса ГРВ играют физико-химические и эмиссионные процессы, а также процессы газо- и паро-выделения, которые зависят от активных и пассивных свойств биологических тканей, их структурных и эмиссионных свойств. Извлечение информации о состоянии биологического объекта происходит за счет процессов нескольких уровней:

- биологический объект включен в цепь протекания электрического тока в системе связанных контуров. Поэтому изменение комплексного сопротивления биологического объекта за счет физиологических процессов приводит к перераспределению токов в контурах и влияет на параметры газового разряда;
- биологический объект (кости, кровеносные сосуды, соединительная ткань) характеризуется неоднородным распределением элементов различной проводимости. Это приводит к формированию неоднородного рельефа распределения электромагнитного поля вблизи поверхности, что влияет на характер развития разряда;
- влажность, неоднородность структуры поверхности приводят к модификации условий развития разряда;
- выделение газов поверхностью биологического объекта влияет на параметры формирования разряда;
- электромагнитное поле и газовый разряд приводят к развитию эмиссионных процессов поверхности биологического объекта, являющихся инициирующими факторами электронных лавин разряда [9].

МЕДИЦИНА

При изучении человека методом ГРВ непосредственному обследованию подвергаются пальцы его рук (ног), т.е. информация о состоянии человека в этой ситуации передается опосредованно через кожу пальцев конечностей. Кожа представляет собой сложный многофункциональный орган, выполняющий в организме покровную, защитную и выделительную функции. На кожу проецируется суммарная информация о жизнедеятельности всех органов и систем тела человека, которая опосредованно через ответную реакцию кожи может быть зафиксирована и дешифрована соответствующими диагностическими приборами, например, ГРВ-камерой. Наиболее чувствительные реактивные участки кожи на теле человека располагаются на ладонях и подошвах, где ее строение и функции в значительной степени отличаются от других частей тела.

Значительная часть метаболитов внутренней среды человеческого организма выделяется через кожу посредством сальных и потовых желез в виде кожного сала, газо- и парообразных веществ (CO_2, пот и др.). Практически все физиологические процессы в организме в той или иной степени влияют на физико-химические характеристики кожи и результаты ГРВ, особенно в области рефлексогенных зон, в том числе кистей и стоп.

Определенным болезням соответствует вполне определенная концентрация некоторых веществ в каналах потовых и сальных желез. Кроме того, и размеры каналов могут варьировать при различных заболеваниях.

«Эффект Кирлиана» выявляет изменения психофизического состояния человека. У человека нервная регуляция секреторной активности потовых желез ладонной и подошвенной поверхностей кистей и стоп непосредственно и сильно коррелирует с эмоциональным состоянием. Усиление потоотделения при эмоциональном и нервном напряжении резко изменяет электроиндуцирующие свойства кожи, которые выявляются в виде снижения омического сопротивления. Взаимосвязь эмоционального состояния и электропроводности кожных покровов названа кожногальваническим рефлексом [7].

Основные представления об информативной значимости газоразрядных фотографий пальцев рук и ног человека были получены в начале 70-х годов немецким врачом Питером Манделем **(фото 9)**. На основе данных по обследованию более чем 200 тыс. пациентов П. Мандель составил карты топографической диагностики физиологического состояния по характеристикам свечения [13].

К.Г. Коротков и С.К. Савельев (1993) предложили обозначать различные типы короны свечения буквами латинского алфавита: K, R, L, N, созвучными фамилии исследователей Кирлиан.

Изображения **K-типа** характеризуются плотной ровной короной, в идеале равномерно распределенной вокруг центрального овала, при этом каждый разрядный канал заканчивается характерным венчиком. Любые размывы, неоднородности, выбросы этой короны, а в особенности отдельно расположенные пятна являются диагностическими признаками и свидетельствуют о наличии воспалительного очага в конкретном органе или системе организма, определяемом в соответствии с картами Манделя. Отмеченные выше феномены являются устойчивыми признаками и воспроизводятся со 100%-ной повторяемостью. K-тип присущ людям сангвинического типа, с устойчивой нервной системой, нормальной психикой.

R-тип излучения характеризуется разорванным изображением на газоразрядных фотографиях, представляющим собой серию отдельных разрядных протуберанцев, хаотично распределенных вокруг центрального овала. На изображении этого типа гораздо сложнее выделить специфические феномены, коррелирующие с локализованным воспалительным процессом.

L-тип излучения характеризуется либо полным отсутствием свечения пальцев, либо отдельными веерообразными выбросами. Излучение как бы прорывается через барьер лишь в отдельных точках. Подобные пациенты, как правило, характеризу-

ются наличием выраженных патологических процессов и сильным угнетением всей энергетики, что может проявляться как на органном, так и на системном уровнях. Данный тип излучения встречается относительно редко.

N-тип излучения на первый взгляд очень похож на К-тип, однако отличается неразветвленными, штриховыми каналами. Это отличие является принципиальным, так как N-тип в основном присущ небиологическим объектам.

Тот или иной тип излучения может характеризовать не всю картину в целом, а отдельные ее сегменты, которые связаны с конкретными системами (например, нервной, лимфатической, эндокринной).

Метод является высокочувствительным, потому малейшие примеси посторонних газов, искажения электромагнитного поля влияют на процесс развития разряда и меняют характер формирующихся картин.

Профессор Ньютон Милхоменс **(фото 10)** в 1968 году на основе прибора супругов Кирлиан создал собственную модификацию аппарата и разработал свой диагностический стандарт патологии внутренних органов. Примеры диагностики по Милхоменсу приведены на **фото 11** [13].

В 1982 г. В. Мангана и Н. Захариади (Греция) использовали «высокочастотную» фотографию для ранней диагностики психических заболеваний [13].

При съемке электрических разрядов различных участков кожи на цветную фотопленку было выявлено, что каждая часть тела имеет свою, характерную, цветовую гамму. Например, на передней поверхности грудной стенки (в области сердца) корона свечения окрасится в интенсивный синий цвет, в области предплечья — в зеленовато-голубой, на бедре — в оливковый. В равных условиях съемки присущий каждому участку цвет повторяется. Но при внезапных эмоциональных переживаниях (боль, страх) цвет зоны на «высокочастотной» фотографии изменяется [13], что может быть использовано для индикации уровня психоэмоциональной напряженности и для диагностики патологии внутренних органов.

Основываясь на представлениях П. Манделя о проекциях органов и систем организма на кожные покровы пальцев рук и ног человека, в клинике Новосибирского Института клинической и экспериментальной медицины СО АМН СССР Н.К. Игнатьевым был разработан и апробирован метод топической диагностики органов по высокочастотному свечению пальцев рук и ног. Это позволяло эффективно выявлять функциональные нарушения (до появления клинических признаков) и патологические процессы в органах и системах. Опыты Н.К. Игнатьева показали, что для практически здоровых людей характерна высокая интенсивность и целостность короны свечения, разветвленная форма стримеров. У лиц, имеющих функциональные и патологические нарушения в органах и системах, на высокочастотных фотографиях наблюдалось снижение интенсивности свечения, появление сегментной недостаточности, стрессовых колец, дегенеративных точек и других феноменов свечения [6].

В настоящее время в ряде ведущих медицинских учреждений страны ведутся успешные исследования по применению метода ГРВ. Получены научные результаты, подтверждающие перспективность данного метода, как для мониторинга, так и для экспресс-диагностики состояния организма человека. Например, электроразрядная фотография нашла применение в онкологии для диагностики злокачественных опухолей: по разнице свечения здоровой и атипичной ткани (Степанов Р.С., Кирлиан С.Д., 1969); по цвету, величине короны и структуре поля (Бенджамин А, 1987); по изменению характеристик свечения точек акупунктуры (Думитреску И., цит. по Адаменко В.Г., 1983).

Получены достоверные данные о том, что ГРВ-параметры свечения крови больных раком (цвет, яркость, форма, площадь и др.) отличаются от аналогичных параметров крови здоровых доноров [8]. Кроме того, электроразрядная фотография нашла применение при диагностике угрозы невынашивания в акушерской практике [5] и в диагностике патологии органов дыхания [1]. Получены данные по возможности использования метода ГРВ для оценки функционального состояния больных в пред- и послеоперационном периодах. Результаты исследований указывают на перспективность использования газоразрядной визуализации в анестезиологии и реаниматологии для оценки уровня тревожности пациентов перед хирургическими оперативными вмешательствами, а также для функционального обследования больных и мониторинга их состояния в послеоперационном периоде [11, 12].

Таким образом, ГРВ представляет собой перспективный контактный метод биоэлектрографии. Поверхностный газовый разряд отражает специфические свойства объекта и его физиологические особенности. Этот высокочувствительный метод отражает изменение концентрации веществ в секрете потовых и сальных желез, а также интенсивности самой секреторной функции, что позволяет контролировать состояние и реакции вегетативной нервной системы по свечению кожных покровов. Несомненным плюсом методики является возможность документальной регистрации изображения.

Поиск корреляций между параметрами кожного кровотока и разрядов «фигур Лихтенберга» может быть, по-нашему мнению, с успехом применен в пластической хирургии и трансплантологии для мониторинга микроциркуляции в тканях пересаженного лоскута или органа.

ЛИТЕРАТУРА

1. Александрова Р.А., Коротков К.Г., Филиппова Н..А. Энергоинформационные эффекты медикаментозных препаратов и акупунктуры у больных бронхиальной астмой // Ученые Записки СПб государственного медицинского университета им. акад. И.П. Павлова. Т. VIII, №1, 2001. с. 73-78.

2. Бойченко А.П., Шустов М.А. Основы газоразрядной фотографии. — Томск: Изд-во «STT», 2003.

3. Бондарев В.М. Моноимпульсная плазмография. Регистрация энергетических потоков пальцев руки человека //Парапсихология и психофизика. – М, 1999. – № 1. – С.65-69.

4. Бондарев В.М. «Моноимпульсная плазмография. Новые направления в биоэнергетических исследованиях человека» – http: //madra.dp.ua/archives/kirlian/bondarev3/index.html

5. Гимбут В.С. Диагностические возможности модифицированного метода Кирлиан в акушерстве. // Автореферат диссертации на соискание ученой степени кандидата медицинских наук. – Ростов-на-Дону, 2000.

6. Игнатьев Н.К. Изучение биоэнергетики человека и топическая диагностика органов с помощью метода Кирлиан – фото // V Регион. научно-технич. семинар по ноосферным взаимодействиям (Ноосферные взаимодействия и народная медицина): Тез. докл., 26-27.11.1991. – Томск: СибНИЦ АЯ, 1991. – С. 54-55.

7. Кожевников П.В. Общая дерматология. – Л.: Медицина, 1970. – С. 295.

8. Коротков К.Г., Гурвиц Б.Я., Крылов Б.А. Новый концептуальный подход к ранней диагностике рака // Сознание и физ. реальность. – 1998. – Т. 3. – № 1. – С. 51-58.

9. Коротков К.Г. Разработка научных основ и практическая реализация биотехнических измерительно-вычислительных систем анализа газоразрядного свечения, индуцированного объектами биологической природы // Автореферат диссертации на соискание ученой степени доктора технических наук. – СПб, 1999.

10. Коротков К.Г., Савельев С.К. Энергоинформационные характеристики кирлиановских фотографий // Известия вузов. Сер. Приборостроение. – 1993. – Т. 36. – № 6. – С. 37-42.

11. Полушин Ю.С., Струков Е.Ю., Широков Д.М., Коротков К.Г. Возможности метода газоразрядной визуализации в оценке операционного стресса у больных с абдоминальной хирургической патологией // Вестник хирургии. – 2002. – Т. 161. – № 5. – С. 118-119.

12. Струков Е.Ю. Возможности метода Газоразрядной Визуализации в оценке функционального состояния организма в периоперационном периоде //Автореферат диссертации на соискание ученой степени кандидата медицинских наук. – 2003.

13. Шустов М.А., Протасевич Е.Т. Электроразрядная фотография. – Томск: Изд-во Томского политех. ун-та, 1999. – С. 8-39, 156-186.

Из отзывов о журнале «Вопросы реконструктивной и пластической хирургии»

■ Глубокоуважаемый Владимир Федорович!

Спасибо за очередной номер журнала! С удовольствием читал большинство статей.

Ваш журнал подвиг меня на статью о С.П. Коломнине (он это заслужил!). Если сочтете возможным – опубликуете, если нет – никаких возражений не будет.

Искренне ваш –
Виктор Леонидович Околов,
профессор, Пятигорск

■ Глубокоуважаемый Владимир Федорович!

Журнал получил. Большое спасибо. Рад, что тебе удается поддерживать его высокий уровень (содержание и форму). Искренне – мне он более интересен, чем многие центральные издания.

Посылаю тебе наш труд по ортопедической косметологии. В ближайшее время обяжу сотрудников, чтобы они написали по данной тематике статью. Есть кое-что новое, в частности, использование КТ и МРТ для повышения безопасности вмешательства.

В ближайшее время жди еще одну работу. А именно новый способ (патент получил) хирургической коррекции комбинированных деформаций носа.

Наконец-то отдал в типографию итог четырехлетней работы, а именно «Хирургия в изобразительном искусстве». Книга будет издана в виде художественного альбома (около 400 иллюстраций, в основном цветных).

Александр Александрович Воробьев,
профессор, Волгоград

■ Уважаемый Владимир Федорович!

Выпускаемый под Вашей редакцией журнал «Вопросы реконструктивной и пластической хирургии» очень информативный и прекрасно оформленный. Получаю большое удовлетворение от прочтения очередных выпусков журнала.

С уважением,
профессор Юдин Владимир Александрович,
Рязанская медицинская академия

Раздел V. В помощь практическому врачу

И.В. ШВЕДОВЧЕНКО
НАУЧНО-ПРАКТИЧЕСКИЙ ЦЕНТР МЕДИКО-СОЦИАЛЬНОЙ ЭКСПЕРТИЗЫ, ПРОТЕЗИРОВАНИЯ И РЕАБИЛИТАЦИИ ИНВАЛИДОВ ИМ. Г.А. АЛЬБРЕХТА, С.-ПЕТЕРБУРГ

Суперзадачи для микрохирурга

Около 14 лет назад я начал заниматься микрохирургией опорно-двигательного аппарата у детей.

Чем она принципиально отличается от микрохирургии у взрослых? Планируя операцию у ребенка, обязательно думаешь о том, что он будет расти. Надо не только получить эффект сегодня, но и не утратить его в дальнейшем, в процессе роста и развития тканей.

Когда-то первыми пациентами были подростки 14-15 лет, сейчас мы оперируем 10-11-месячных детей. Во всем мире давно придерживаются такой идеологии: устранить врожденное уродство необходимо до того, как ребенок начинает это осознавать, то есть до 10-11 месяцев. Иногда проводить вмешательство надо еще раньше. Например, чувство первого пальца, двухсторонний охват, появляется в возрасте 8 месяцев. До этого у ребенка атавистический охват, как у обезьяны — всеми пятью пальцами. И если ему восстановить первый палец до 8 месяцев, то реабилитации не потребуется, ребенок сам, автоматически включит созданный сегмент в работу. Сейчас в мире появился термин «перинатальная ортопедия», иными словами, лечение в первые дни жизни. Именно тогда надо постараться одномоментно и радикально устранить все анатомические дефекты, чтобы маленький человек один раз встретился с хирургом и этого вмешательства хватило на всю жизнь.

ЗАГАДКИ ПРИ ПЕРЕСАДКЕ

Как известно, организм человека делится на зоны по интенсивности кровотока, то есть по количеству крови, протекающей в единицу времени через 1 см^3 ткани. На первом месте — лицо, на втором — кисть, а на последнем — стопа, поэтому она и начинает мерзнуть первой. И когда из зоны с малоинтенсивным кровотоком — со стопы — берется палец и пересаживается на кисть, это похоже на саженец, перенесенный из бедной почвы на чернозем.

Двухточечная проба, когда постепенно раздвигают ножки циркуля и человек начинает чувствовать два укола, а не один, на подушечке пальца стопы равна примерно 4 мм. Через год после пересадки на кисть порог чувствительности снижается до 2 мм! Пока этот феномен объяснить никто не может. Что произошло? Это абсолютно неисследованное направление — трансформация ткани в новых условиях кровообращения, иннервации, функционирования. Также интересно узнать, что происходит при пересадки ткани из зон роста (например, плюсневой кости) в лишенное таких зон место организма. Вероятно, ответы на эти вопросы помогут лучше разобраться в практических вопросах микрохирургии.

В ПОИСКАХ БАЛАНСА

Любая операция на опорно-двигательном аппарате решает две задачи — функциональную и косметическую. Часто приходится жертвовать одной ради другой, и необходим разумный компромисс, прийти к которому не всегда легко. Как пример можно привести последствия трагедии талидомида. В 70-е годы фирма «Байер» выпустила малый транквилизатор, употреблявшийся беременными женщинами для снятия страха и стрессов. В течение года Западная Германия получила около 400 новорожденных с недоразвитием первого пальца кисти. Пе-

ред хирургами и ортопедами встала непростая задача. Если делать реконструкцию пальца, сохранив его, получится прямая «палка» без намека на движение. Если же убрать недоразвитый и на его место пересадить второй палец кисти, уже через месяц функция кисти полностью восстановится (второй палец выполняет 10-12% функции кисти, первый — 50%). Но тогда останется только четыре пальца. Функция восстанавливается в ущерб косметическому виду. Родители должны принять непростое решение, и эта постоянно возникающая проблема — еще одно отличие детской микрохирургии от взрослой. Баланс между функцией и косметическим видом установить очень тяжело, и иногда на выбор метода тратится больше времени, чем на само лечение. Родителей при этом можно разделить на две категории — одни принимают решение после серьезных семейных обсуждений и консультаций со специалистами, другие ждут, когда ребенку исполнится 14-15 лет. И тогда мы наблюдаем картину: в кабинет врача входит здоровенный парень или взрослая девушка и тащат за собой папу и маму. Те говорят: ребенок принял решение. Но, результат, правда, будет уже не тот, которого можно было ожидать при операции в возрасте одного года.

МЕЖДУ ПРОСТЫМ И СЛОЖНЫМ

Один из пунктов Всемирной хартии прав пациента звучит примерно так: врач обязан информировать больного обо всех технологиях и методах лечения, существующих при данной патологии. Вместе с ним он должен выбрать ту технологию, методику, которая подходит по моральным, физическим, психологическим и социальным показаниям. И, может быть, счастлива та клиника, где больному кроме одной методики предложить нечего. Никакого выбора, никаких проблем, никаких терзаний! Тем более что в России, которая, кстати, подписала Хартию, люди так и не научились выбирать. Мы привыкли, что у нас нет выбора либо он минимален. Когда же предлагаешь родителям весь существующий спектр операций, те теряются, начинается период мучений. А им надо выбрать из самых простых вмешательств, которые почти не улучшают функцию, но практически не дают осложнений (у нас это называют «поцарапать»), и сложных — с определенным риском.

Известный микрохирург Анатолий Белоусов как-то очень точно сказал: «Что такое обычная операция? Это операция, которая в финале дает градацию результатов — хороших, удовлетворительных и неудовлетворительных. Микрохирургическая операция — это либо блестящая победа, либо сокрушительное поражение при минимальном количестве промежуточных вариантов». Кстати, во всем мире число осложнений при таких вмешательствах составляет примерно 2-2,5%. Одинаково оно потому, что специалисты работают на одной и той же оптике, примерно одним и тем же инструментарием, да и шовный материал выпускают две-три фирмы в мире. У тех, кто рискует меньше, процент осложнений ниже, у берущихся за самые тяжелые ситуации — чуть выше. Но зато бывают просто фантастические достижения. Сегодня есть возможность заменить практически все: пальцы, мышцы, суставы...Мы устраняем всевозможные деформации в процессе одной операции. Первая пересадка пальца стопы в Российском научно-исследовательском детском ортопедическом институте им. Г.И. Турнера, где я долгое время работал, продолжалась 8 часов. Сейчас — 1 час 35 минут! Операция стала простой, поставлена на поток. Это говорит о том, что даже самые сложные медицинские задачи, разумеется при определенном таланте и большом труде, можно решить.

Интервью корр. «МГ»
А. Хасимову.
19.07.2000.

В.Ф.БАЙТИНГЕР, А.И.ЦУКАНОВ, К.В.СЕЛЯНИНОВ, С.В. ШМАТОВ, В.И.СЕРЯКОВ
АНО НИИ МИКРОХИРУРГИИ ТНЦ СО РАМН, ТОМСК

Наш путь в реконструктивной и пластической микрохирургии

Освоение микрохирургической технологии в Томске началось тогда, когда в СССР и затем в Российской Федерации (Москва, Санкт-Петербург, Ярославль, Челябинск, Прокопьевск и др.) достижения в этой области достигли апогея, а кое-где начался спад. В Томске (с большим опозданием от всей страны) при активной помощи проф. К.Г. Абалмасова (Москва) и полковника м/с, д.м.н. В.В. Юркевича (Ташкент-Томск) — ученика проф. А.Е. Белоусова (С-Петербург), были созданы условия, чтобы эта технология состоялась.

Особенность организации отделения реконструктивной и пластической микрохирургии в Томской ОКБ состояла в техническом ее оснащении за счет частного инвестора — ЗАО «Сибирская микрохирургия» (ген. дир. — проф. В.Ф. Байтингер). В этом проекте была реализована также мечта проф. В.Ф. Байтингера и кафедры оперативной хирургии Сибирского государственного медицинского университета по восстановлению утерянного кафедрой в 1930 году клинического статуса.

Финансово-экономическая неэффективность работы государственного лечебного учреждения (Томской ОКБ), нежелание Администрации ОКБ эффективно сотрудничать привело к тому, что при поддержке Губернатора Томской области В.М. Кресса отделение вышло из структуры больницы, получило статус клиники (юридическое лицо). Разрешив большое количество юридических и организационных проблем, клиника реконструктивной и пластической микрохирургии направила все свои усилия на повышение профессионального уровня (1999-2001г.). В клинике были сформированы четыре основных направления плановой помощи (микрососудистая флебология, микроотология, мужская генитальная, эстетическая хирургия) и получен госзаказ на экстренную круглосуточную помощь по травме кисти и отчлениениям сегментов конечностей, в объёме 6000 к/дней (550 пациентов).

Очень скоро врачи клиники поняли, что без научных исследований развитие клиники невозможно. Особо убеждать в этом сотрудников клиники не было необходимости. Все 5 врачей клиники – кандидаты мед. наук, руководитель – доктор мед. наук, сотрудники кафедры оперативной хирургии СибГМУ.

6 февраля 2002 года была учреждена Автономная некоммерческая организация «НИИ микрохирургии ТНЦ СО РАМН». Учредители: ООО «Carl Zeiss», Томский научный центр СО РАМН, Сибирский государственный медицинский университет, ЗАО «Сибирская микрохирургия». Основная цель Института – проведение фундаментальных и прикладных исследований в области реконструктивной и пластической микрохирургии.

В 2004 году в составе Института были: клиника реконструктивной и пластической микрохирургии (25 коек), группа микрохирургов в НИИ онкологии ТНЦ СО РАМН (2 врача), кабинет амбулаторной хирургии (15000 посещений в год), лаборатория микроанатомии и ангиогенеза (зав. – к.м.н. И.С.Малиновская), лаборатория микроциркуляции (зав. С.В. Шматов), аптека, кафе. Издается журнал «Вопросы реконструктивной и пластической хирургии». Существует патентный отдел (зав. – Н.А. Кулижникова).

Институт имеет широкие международные связи (США, Австралия, Германия, Китай, Франция), поддерживаются творческие контакты со многими институтами СО РАМН.

За 2003-2004 годы сотрудниками Института опубликовано 46 статей в различных журналах, получено 2 патента на изобретение, подготовлен ещё один доктор наук.

Институт работает по упрощённой схеме налогообложения. В год расходы на научную работу составляют около 1 млн. рублей.

Наш опыт многотруден, не подлежит, конечно, тиражированию. Главное, что нас объединяет – это уверенность в выборе научного и клинического направления и большое удовлетворение от выполняемой работы.

С.Н. ЛОБАНОВ, Л.И. КУЗНЕЦОВА
УПРАВЛЕНИЕ ИМУЩЕСТВА И ПОДВЕДОМСТВЕННЫХ ОРГАНИЗАЦИЙ ФЕДЕРАЛЬНОГО АГЕНТСТВА ПО ЗДРАВООХРАНЕНИЮ И СОЦИАЛЬНОМУ РАЗВИТИЮ РОССИЙСКОЙ ФЕДЕРАЦИИ, МОСКВА
ГОСУДАРСТВЕННОЕ УЧРЕЖДЕНИЕ – ТОМСКОЕ РЕГИОНАЛЬНОЕ ОТДЕЛЕНИЕ ФОНДА СОЦИАЛЬНОГО СТРАХОВАНИЯ РОССИЙСКОЙ ФЕДЕРАЦИИ

Экономический аспект медико-реабилитационной помощи пострадавшим на производстве в Томской области

В январе 2000 года вступил в силу Федеральный закон от 24 июля 1998 г. № 125-ФЗ «Об обязательном социальном страховании от несчастных случаев на производстве и профессиональных заболеваний».

В соответствии со статьей 8 Закона № 125-ФЗ, Постановления Правительства РФ «Об утверждении порядка оплаты дополнительных расходов на медицинскую, социальную, профессиональную реабилитацию лиц, пострадавших от несчастных случаев на производстве и профессиональных заболеваний» от 28.04.2001 года № 332 исполнительные органы Фонда социального страхования РФ компенсируют пострадавшим от несчастных случаев на производстве и профзаболеваний дополнительные расходы, связанные с медицинской, социальной и профессиональной реабилитацией при наличии прямых последствий страхового случая.

Время, прошедшее после января

2000 года, показало, что важнейшую задачу, состоящую в обеспечении пострадавших от несчастных случаев на производстве и профессиональных заболеваний соответствующими социальными выплатами и пособиями с помощью 125-го Федерального закона в целом решать удается. Он решил вопрос выплат возмещения вреда пострадавшим на производстве, которые годами ничего не получали от новых хозяев предприятий. Закон обеспечил для пострадавших надежные государственные гарантии и позволил сформировать достаточный механизм сбора финансовых средств, идущих на эти нужды. Однако годы практики одновременно показали существенные слабости в законе. Прежде всего это связано с тем, что указанный закон не может и не должен рассматриваться узко — только как своеобразный компенсаторный механизм для пострадавших. Разработчики и законодатели ставили более широкую и глобальную задачу — стремиться к созданию повсеместно в России безопасных условий труда, побуждая предпринимателей и работодателей усиливать именно профилактическую составляющую в мероприятии по охране труда на производстве, т.е. обеспечение предупредительных мер по сокращению производственного травматизма и профессиональных заболеваний. Каждый рубль, затраченный на безопасность, предотвращает наши убытки и увеличивает наши доходы. Лучше, дешевле вкладывать деньги в профилактику, в охрану труда.

Поэтому, успешно начав работу по страхованию от несчастных случаев на производстве и профессиональных заболеваний, сегодня Фонд социального страхования Российской Федерации должен сосредоточить внимание на эффективности реабилитационных мероприятий. Чтобы сократить рост числа инвалидов среди пострадавших, сократить ежемесячные выплаты и дополнительные расходы, необходимо уделять внимание реабилитационным мероприятиям в период временной нетрудоспособности, когда все виды лечения наиболее эффективны. Именно период временной нетрудоспособности определяет возникновение стойкой утраты трудоспособности и нуждаемости в дорогостоящих препаратах. Первым шагом к изменению ситуации можно считать принятие Федерального закона от 7 августа 2003 года № 118-ФЗ, внесшего изменения в перечень реабилитационных мероприятий. С учетом норм этого закона у Фонда появилась возможность оплачивать лечение застрахованного непосредственно после произошедшего тяжелого несчастного случая на производстве до восстановления трудоспособности или выявления стойкой утраты профессиональной трудоспособности.

Несмотря на то, что Томское региональное отделение Фонда не было включено в число регионов, где проходит отработку «пилотный проект» по финансированию ранней реабилитации граждан, пострадавших от производственных травм, и оно должно предварительно получить разрешение Центрального аппарата Фонда социального страхования Российской Федерации на оплату расходов на лечение застрахованного непосредственно после произошедшего тяжелого несчастного случая на производстве, за 9 месяцев 2004 года Томским региональным отделением было оплачено лечение непосредственно после тяжелого несчастного случая на производстве семерых пострадавших на сумму 48-4179 рублей. Своевременная и высококвалифицированная медицинская помощь была оказана шести пострадавшим сразу после травматического повреждения в НИИ микрохирургии ТНЦ СО РАМН в соответствии с долгосрочным соглашением « О сотрудничестве по вопросам проведения медицинской реабилитации лиц, пострадавших от несчастных случаев на производстве и профессиональных заболеваний». Это способствовало во всех приведенных случаях сокращению продолжительности лечения, последствия тяжелых для здоровья травм были существенно минимизированы, а в трех случаях пострадавшие признаны трудоспособными (см. таблицу).

Экономическую эффективность при организации реабилитационного лечения этих пострадавших непосредственно после тяжелого несчастного случая на производстве можно подсчитать. Она складывается из нескольких составляющих.

Во-первых, за счет сокращения длительности временной нетрудоспособности уменьшились выплаченные пострадавшим суммы пособий по временной нетрудоспособности, учитывая, что среднедневное пособие по временной нетрудоспособности в 2004 г. сложилось в сумме 241 руб. 06 коп., а длительность временной нетрудоспособности пострадавших по видам травматического повреждения уменьшились на 293 дня. Экономия средств Фонда на выплаты пострадавшим по «больничным листам» составила 70630 руб. 58 коп.

Можно подсчитать экономическую выгоду, связанную с восстановлением трудоспособности трех работников, получивших тяжелую травму на производстве, и, соответственно отсутствием факта назначения им ежемесячного страхового возмещения, а также оплаты дополнительных расходов на санаторно-курортное лечение и приобретение лекарственных средств. Принимая во внимание, что средние размеры страхового возмещения за 9 месяцев 2004 г. составили: ежемесячной выплаты — 3677 рублей, стоимости санаторной путевки — 19315 рублей и выплаты на приобретение лекарственных средств — 1105 руб., ежегодно не будут расходоваться средства Фонда на реабилитацию пострадавших в сумме около 230097 рублей. Если учесть, что средний возраст двух вернувшихся к труду пострадавших мужчин 35 лет и средний возраст жизни мужчин в Томской области составляет 58,3 лет (срок дожития 23,3 года), а у пострадавшей женщины эти показатели составляют 40 и 71,3 лет (31,3 года) соответственно, то предполагаемая экономическая эффективность реабилитации в ранние сроки составляет более 17 924 556,3 рублей.

И, наконец, можно сравнить результаты лечения пострадавшего при

существующей сегодня системе его организации и финансирования с результатами лечения пострадавшего непосредственно после произошедшего тяжелого несчастного случая на производстве за счет средств Фонда, имея в виду уменьшение степени утраты профессиональной трудоспособности. Как правило, в случае травматического повреждения кисти устанавливается II-III группы инвалидности и 50-60% утраты профессиональной трудоспособности. В рассматриваемом случае один пострадавший стал инвалидом III группы и потерял 30% профессиональной трудоспособности, второй потерял только 30% профессиональной трудоспособности, а третий получил инвалидность II группы и ему определено 60% утраты профессиональной трудоспособности. Налицо реальная экономия средств Фонда на выплаты ежемесячного страхового возмещения за счет понижения степени утраты профессиональной трудоспособности.

Вид травматического повреждения пострадавшего от несчастного случая на производстве	Продолжительность лечения (период временной нетрудоспособности (дни)	Результаты лечения	Сумма выплат Фонда в период временной нетрудоспособности (руб.)
Травмы кисти:			
Пострадавший Б.	108	III гр. 30%	7745 руб.
Пострадавший П.	187	трудоспособен	41862-48
Пострадавший Х.	275	II гр. 60%	50177 -02
Пострадавший К.	139	30%	30542-10
Травмы в/к:			
Пострадавшая К.	12 мес.	трудоспособна	20277-52
Пострадавший С.	113	трудоспособен	14987-28
Травмы н/к:			
Пострадавший Б.	253	I группа, 100%	86229-59

При подсчете экономического эффекта от своевременно оказанной высококвалифицированной и высокотехнологичной медицинской помощи и реабилитации необходимо учесть и количество тяжелых несчастных случаев на производстве, которые, как правило, заканчивались потерей профессиональной трудоспособности и выходом на инвалидность.

Так, в Томской области ежегодно травмируются на производстве до 817 человек, из них получают тяжелые травмы 15,9% . В целом по России это показатель составляет около 15%.

Таким образом, можно с полной уверенностью утверждать, что новая схема организации и финансирования лечения застрахованного работника после произошедшего тяжелого несчастного случая на производстве выгодна с экономической точки зрения и имеет социальную направленность – средства Фонда «работают» на здоровье человека, а их экономия на выплате страхового возмещения может быть направлена на финансирование предупредительных мер по сокращению производственного травматизма и профессиональных заболеваний. Сотрудничество с Фондом – пример государственного подхода к решению этих важных для общества проблем. Надо учиться считать деньги, эффективно их использовать. Реабилитация, затянувшаяся на годы, малоэффективна и отвлекает значительные средства Фонда. Сокращение сроков временной нетрудоспособности с последующим снижением случаев первичного выхода на инвалидность, возвращение пострадавшего в сферу трудовой деятельности и интеграция в общество – основные показатели эффективности реабилитации пострадавших на производстве.

ЭТО ИНТЕРЕСНО

Мышечный тип лица
Лицо имеет прямоугольную форму и делится на три примерно равные части: лоб («церебральный» ярус), нос («респираторный» ярус), челюсти («жевательный» ярус).

Респираторный тип лица
Лицо имеет ромбовидную форму за счет увеличенной средней части («респираторный» ярус), выдающиеся скулы и надбровные дуги, выделяющийся по длине или ширине нос.

Жевательный тип лица
Лицо треугольной формы, суживающееся кверху, с узким лбом, массивной нижней челюстью и крупными зубами. Очень выразительна мимика щек и губ.

Церебральный тип лица
Лицо как бы вписывается в перевернутый треугольник (с вершиной внизу), потому что лоб (верхний ярус) – широкий и выпуклый, а нижнее часть лица уже.

D. Leonie et R. Bertet, 1997

Г.В. ЯГДЖЯН, Д.О .АБРААМЯН, Б.Э. ГРИГОРЯН, А. АЗАТЯН
ЦЕНТР ПЛАСТИЧЕСКОЙ РЕКОНСТРУКТИВНОЙ ХИРУРГИИ И МИКРОХИРУРГИИ
ПРИ УНИВЕРСИТЕТСКОЙ БОЛЬНИЦЕ №1, ЕРЕВАН

Валидация русской версии опросника оценки исходов хирургии кисти "The Disabilities of the Arm, Shoulder and Hand" (DASH-R)

Понятие «качество жизни» (КЖ) прочно вошло в медицинскую терминологию и все чаще используется как в научных, так и в клинических исследованиях. По определению ВОЗ, качество жизни, связанное со здоровьем – это индивидуальное восприятие своей позиции в жизни в контексте с культурной средой и системой ценностей, в которой проживает индивид, и в соотношении с его целями, ожиданиями, стандартами и воззрениями [1]. Иными словами, качество жизни – это субъективный показатель удовлетворения личных потребностей в жизни, отражающий степень комфортности человека как внутри себя, так и в рамках своего общества [2]. Исследование исходов – это качественное и/или количественное документирование изменения в состоянии здоровья пациента и результатов лечения. Грамотное исследование исходов чрезвычайно важно, так как на основании полученных данных делаются выводы об эффективности того или иного метода лечения. Ошибки в выводах такого рода не только самым неблагоприятным образом сказываются на больных, но и ведут к огромным экономическим потерям [3].

Оценка исхода и эффективности лечебного вмешательства в хирургии верхней конечности в основном проводится, исходя из клинических и лабораторно-инструментальных данных обследования больного [4]. Однако очевидно, что успех процедуры зависит не только от вышеперечисленных критериев, но также определяется степенью психологического и экономического воздействия как заболевания, так и лечения на качество жизни пациента [5]. Например, реплантированный палец можно считать клиническим успехом и отличным исходом лечения, основываясь на его приживлении, восстановлении защитной чувствительности и некоторой функциональной подвижности [6]. Однако потеря полной мобильности, холодовая непереносимость и долгий период реабилитации могут быть неприемлемыми для больного. За последнее десятилетие «пациент-ориентированные инструменты» – опросники – внесли новое измерение в определение клинического результата [4,5,7-12]. Различают 3 типа опросников и шкал (см. также табл. 1):

- общие (или дженерик), рассчитанные на оценку КЖ как у здоровых лиц, так и пациентов с различными заболеваниями и травмами;
- орган-специфические (или домен-специфические), разработанные специально для больных с различными заболеваниями и травмами определенного органа (домена, региона);
- болезнь-специфические – специально для больных определенным заболеванием.

Однако валидных русской и армянской версий большинства этих опросников и шкал до сих пор не существует. Для использования в определённой популяции, говорящей на определённом языке, опросник, кроме банального дословного перевода, должен адаптироваться к локальной культуре и обычаям, а затем валидироваться против оригинальной версии [4,13-15]. Этот довольно трудоёмкий процесс называется межкультурной адаптацией (cross-cultural adaptation) [13,15]. К сожалению, в повседневной практике часто пользуются невалидными переводами опросников, что недопустимо как с юридической, так и с медицинской точек зрения [16]. Правовой аспект данного вопроса состоит в том, что нельзя приводить официальное название оригинального опросника, использовав при этом невалидированный перевод и заранее не оповестив разработчиков. А с медицинской точки зрения, применение неофициальной версии опросника приведёт к ложным результатам и, следовательно, к неправильным и необоснованным выводам, так как эта версия не может иметь ту же надежность (reliability), чувствительность (sensitivity) и другие критерии валидности, что и оригинальный опросник [12]. Конечно, исследователь может по-любому назвать «свою» шкалу, но при этом результаты его исследования будут значимы только для него самого, так как провести параллели между данным и аналогичными исследованиями не представится возможным [16].

В 1994 г. Американская Академия Ортопедических Хирургов (AAOX; США) и Институт Труда и Здоровья (ИТЗ; Канада) разработали валидный орган-специфический опросник на английском языке: The Disabilities of the Arm, Shoulder and Hand (DASH) [14,17]. Он основывается на самооценке пациентом уровня неспособностей и симптомов своих обеих верхних конечностей одновременно.

Опросник-DASH довольно широко изучен и использован в клиниках Запада. На данный момент опросник доступен на различных языках (армянском, английском, датском, иврите, испанском, итальянском, китайском, корейском, немецком, тайском, французском, шведском, турецком) [4,18-22], и после предварительной регистрации его можно бесплатно приобрести из интернет-страницы ИТЗ — www.dash.iwh.on.ca.

Таблица 1. Наиболее часто используемые опросники в хирургии кисти.

Общие (дженерик)	Орган (домен) специфические	Болезнь-специфические
Краткая форма-36 исследования медицинских исходов (SF-36)	Оценка скелетно-мышечной функции (MSFA)	Оценка синдрома карпального туннеля (CTSE)
Краткая форма-12 исследования медицинских исходов (SF-12)	Неспособности руки, плеча и кисти (DASH)	Шкала измерения воздействия артрита (AIMS)
Опросник модифицированной оценки здоровья (MHAQ)	Исход пациента хирургии кисти / руки (POS-Hand/Arm)	Модельный инструмент оценки исходов восстановления нервов (MI-ONR)
Профиль здоровья Дюке (DHP)	Мичиганский опросник кисти (MHQ)	Оценка качества жизни диабета (DQoLM)

ЦЕЛЬ ИССЛЕДОВАНИЯ

Целью данного исследования является перевод оригинального английского опросника DASH на русский язык и валидация данной версии для русскоязычного населения Армении.

МАТЕРИАЛ ИССЛЕДОВАНИЯ

Опросник-DASH — The Disabilities of the Arm, Shoulder and Hand

ОПИСАНИЕ DASH

Основной раздел опросника DASH (шкала неспособностей/симптомов) состоит из 30 пунктов-вопросов, связанных с состоянием здоровья пациента за последнюю неделю. При этом 21 из них выявляют степень трудности выполнения различных физических действий по причине проблемы руки, плеча или кисти; 6 пунктов касаются выраженности некоторых симптомов и 3 — социально-ролевых функций [14]. Каждый из двух дополнительных разделов DASH (разделы «спорт/музыка» и «работа») состоит из 4 пунктов, имеющих особую значимость для пациентов, повседневная активность которых не изменилась, между тем как профессиональная изменилась существенно. Каждый пункт имеет 5 вариантов ответов, оцениваемых в баллах от 1 до 5. Сумму баллов по всем пунктам затем преобразовывают на 100-балльную шкалу по специальной формуле:

$$\left(\frac{[\text{сумма n ответов}]}{n} - 1\right) \times 25$$

где **n** — количество заполняемых ответов.

Таким образом, DASH оценивает неспособности верхних конечностей от 0 — отсутствие неспособностей (хорошая функциональность) до 100 — чрезмерная неспособность. При этом, если более 10% пунктов (т.е. более трех пунктов) оставлены незаполненными или заполнены неправильно, подсчёт баллов невозможен.

ПЕРЕВОД DASH

Республика Армения, как страна пост-советского пространства, все еще остаётся отчасти русскоязычной (около 25% всех пациентов и 50% взрослых). Поэтому, наряду с переводом DASH на армянский язык [18], Центр Пластической Реконструктивной Хирургии и Микрохирургии при Университетской Больнице No 1 (Ереван, Армения) приобрёл официальное разрешение разработчиков на перевод, адаптацию и валидацию также русской версии опросника. Весь процесс межкультурной адаптации, состоящий из 5 этапов, проведен согласно общепринятым рекомендациям Guillemin [15,19,23]. Первый этап — первичный перевод с английского на русский — сделан двумя независимыми исследователями, родной язык которых — русский. Один из них до этого не имел никаких знаний о DASH (т.н. «наивный переводчик»). Затем эти 2 версии третьим исследователем синтезированы в один, адаптированный к русской культуре предварительный вариант DASH-R1, который был одобрен обоими переводчиками во время собрания исследовательской группы (II этап — синтез). На III этапе DASH-R1 обратно переведен на английский исследователем, живущим в Армении, незнакомым с опросником DASH, который свободно владеет американским английским. На очередном собрании исследовательской группы этот обратный перевод был сравнен с DASH с целью выявления и устранения несоответствий с оригинальной американской версией и получения префинальной русской версии DASH-R2 (IV этап).

ОПРОСНИК SF-36 — MEDICAL OUTCOMES STUDY SHORT FORM-36

Опросник SF-36 (официальная русская версия — Russian Standard Version 1.0, Health Assessment Lab., 1996) [24] является широко используемым общим опросником, измеряющим состояние здоровья 8 шкалами (доменами):

1. **физическое функционирование** — PF (10 пунктов),
2. **влияние физического состояния на ролевое функционирование** — RP (4 пункта),

Таблица 2. Распределение больных по патологиям

Патология	Количество
Травматическая перерезка нервов на предплечье	8
Синдром карпального туннеля	6
Теносиновит Де Кервена	5
Остеоартроз основного сустава	3
Латеральный эпикондилит (локоть теннисиста)	3
Синдром кубитального канала	2
Комплексный регионарный болевой синдром I типа (синдром Зудека, синдром плечо-кисть)	2
Фокальная дистония (писчий спазм)	1

Таблица 3. Корреляция шкал

Шкалы SF-36	Коэффициент корреляции (rs) с DASH-R
PF	– 0.50 (0.005) *
RP	– 0.51 (< 0.005)
BP	– 0.63 (< 0.001)
GH	– 0.33 (< 0.1)
VT	– 0.45 (< 0.02)
SF	– 0.30 (0.1)
RE	– 0.31 (0.1)
MH	– 0.61 (< 0.001)

* В скобках приведены значения p

3. **телесная боль** – BP (2 пункта),
4. **общее здоровье** – GH (6 пунктов),
5. **жизненность** – VT (4 пункта),
6. **социальное функционирование** – SF (2 пункта),
7. **влияние эмоционального состояния на ролевое функционирование** – RE (3 пункта),
8. **душевное здоровье** – MH (5 пунктов).

Затем они суммируются в 2 главные шкалы: **физическая составная** (PCS) и **душевная составная** (MCS) [25]. Очень низкая сумма баллов PCS означает тяжелое физическое поражение, мучительную телесную боль, частую усталость и отрицательную оценку состояния здоровья. Очень низкая сумма баллов MCS говорит о частых психологических мучениях и тяжелой социально-ролевой неспособности в связи с эмоциональными проблемами. Опросник SF-36 может заполняться пациентом не моложе 14 лет, чем объясняется выбор нижней «возрастной границы» в данном исследовании. Широкое распространение в научной литературе валидных переводов SF-36 на многих языках [4,21,26,27] (в т.ч. на армянском и русском) позволяет выбрать его в качестве стандарта для опросника DASH-R2.

ПАЦИЕНТЫ

Исследование проводилось на 30 пациентах (15 мужчин и 15 женщин, средний возраст 37 лет; СКО = 12.15, интервал 16-68). Критериями включения были: 1) согласие пациента; 2) возраст 14 лет и старше (объяснение «возрастного ценза» приведено выше); 3) русскоязычность (родной или первый язык – русский); 4) способность самостоятельного заполнения опросника; 5) жалобы, связанные с одной или обеими верхними конечностями (начиная от плечевого пояса до ногтей). Распределение больных по патологиям приведено в табл. 2. Пациенты были обследованы и диагнозы были поставлены на основании соответствующих клинико-лабораторных и инструментальных (рентгенография, ультразвуковое исследование, электронейромиография и т.п.) обследований.

ПЛАН ИССЛЕДОВАНИЯ

После установления диагноза каждому пациенту предложено самостоятельно заполнить опросники SF-36 и DASH-R2 (V этап межкультурной адаптации – претестирование). При этом заполнение опросника SF-36 имело целью определить конструктную валидность (construct validity) DASH-R2: нами было выдвинуто предположение о том, что DASH-R2 будет обратно коррелировать с различными шкалами SF-36. Сразу после заполнения опросников они проверялись на предмет наличия незаполненных пунктов, и при недостаточном количестве ответов для подсчета баллов (по невнимательности опрашиваемого) больного просили ответить и на пропущенные вопросы.

СТАТИСТИЧЕСКИЙ АНАЛИЗ ДАННЫХ

Для определения внутренней согласованности (internal consistency) DASH-R2 подсчитан коэффициент Кронбаха альфа [3,14]. Для оценки распределения баллов проведен тест Шапиро-Уилкса, который выявил распределение, отличное от нормального, и, следовательно, подсчет корреляции для определения конструктной валидности DASH-R2 проведен с помощью непараметрического метода (ранговая корреляция Спирмена). Сбор данных, подсчет баллов опросников и корреляционный анализ сделаны в SPSS 10.0.7 для Windows (SPSS Inc., NJ, USA).

РЕЗУЛЬТАТЫ И ИХ ОБСУЖДЕНИЕ

Никаких грубых несоответствий между обратным переводом и оригинальным DASH не выявлено. В результате обсуждений исследователей, вовлеченных в процесс адаптации, в DASH-R2 сделаны следующие модификации (финальная русская версия DASH-R приведена в виде приложения):

1) Пункт 1: «Открыть плотно закрытую или новую банку» заменен на «Открыть плотно закрытую или новую банку с резьбовой крышкой». Дело в том, что в Армении (как и в других странах бывшего СССР) до сих пор практикуется консервация пищепродуктов в домашних и промышленных условиях в банках с закатываемыми крышками, откры-

вающимися с помощью простой открывалки. Открывание такой банки существенно отличается от движения руками при снятии резьбовой крышки.

2) Пункт 11: «Нести тяжелый предмет (более 10 фунтов)» заменен на «Нести тяжелый предмет (более 4,5 кг)», так как мы пользуемся метрической системой мер.

3) Пункт 18: «... гольф ...» заменен на «...подметание...», так как гольф — нераспространенное занятие в Армении (как и в других странах СНГ), и таким действием, во время которого движения верхними конечностями в большей степени похожи на таковые при игре в гольф, можно считать подметание пола.

Никто из пациентов не затруднился при заполнении опросника (для этого требовалось в среднем 7 минут). Все 30 пациентов заполнили достаточное для вычисления баллов количество пунктов. Средняя оценка DASH-R составила 45.6 баллов (СКО = 20.7; интервал 2.3-90.3). Нужно отметить, что многие мужчины плохо ориентировались при заполнении Пункта 4 («Готовить пищу»). Пациенты моложе 18 лет, старше 50 и незамужние взрослые почти всегда пропускали Пункт 21: «Половые действия». Большинство респондентов (24 из 30, т.е. 80%) не заполнили пункты дополнительных разделов DASH-R («спорт/музыка» и «работа»), скорее всего, потому что либо они не работают, либо заполнять эти разделы необязательно (что более вероятно).

Коэффициент Кронбаха альфа DASH-R составил 0.94, что вполне сопоставимо с таковым оригинальной американской версии (0.96) [14]. Корреляционный анализ результатов DASH-R и SF-36 поддержал конструктную валидность DASH-R (таблица 3).

Особо нужно отметить отличную корреляцию DASH-R со шкалами SF-36 «телесная боль» (BP; rs = − 0.63, p < .001), «душевное здоровье» (MH; rs = − 0.61, p < .001) и хорошую корреляцию со шкалами «ограничения ролевой деятельности из-за физических проблем» (RP; rs = − 0.51, p < .005), «физическая деятельность» (PF; rs = − 0.50, p = .005). Как и ожидалось, коэффициенты корреляции получены с отрицательным знаком, так как баллы DASH выражают уровень неспособностей, нарушений функций и симптомов, а SF-36, наоборот, показывает степень умений, способностей и отсутствия признаков физического и душевного поражения.

ВЫВОДЫ

В последнее время публикуется множество статей, подчеркивающих недостатки клинических испытаний с объемом выборки, недостаточным для полноценного статистического анализа [28,29]. Следовательно, для повышения статистической силы клинических исследований необходимы мультицентровые исследования, а наличие культурно эквивалентных инструментов оценки исходов позволит осуществить такие изучения в разных странах [4]. Более того, применение стандартизированных опросников упрощает метаанализ [12].

Данное исследование, несомненно, имеет некоторые ограничения, которые исследовательская группа надеется преодолеть в ближайшем будущем. Так, например, не исследованы тест-ретест «надежность», «чувствительность к изменению состояния» и некоторые психометрические параметры DASH-R. Немалое значение имеет ограничение в связи с тем, что опросник не может заполняться детьми.

С другой стороны, создание и разработка опросников — это продолжающийся, динамический процесс. Например, выявленный в данном исследовании «некоторый избыток» вопросов в DASH-R (касательно дополнительных разделов и пункта 21) уже умерен самими разработчиками оригинального DASH: они предлагают использовать более компактный вариант опросника — quickDASH («быстрый» DASH) с оставлением лишь 11 пунктов [14,30].

DASH-R помещен на сайте www.dash.iwh.on.ca и является общедоступным валидным инструментом оценки неспособностей/симптомов верхних конечностей. На наш взгляд, данный опросник может быть свободно использован не только в Армении, но и в России и других странах СНГ с русскоязычным населением. Будем рады, если результаты этих новых исследований опубликуются в научных журналах со ссылкой на наше исследование.

БЛАГОДАРНОСТЬ

Авторы приносят благодарность Др. Артуру Геворгяну (Hospital for Sick Children. Toronto, Ontario, Canada) и Др. Анне Оксузян (Max Plank Institute. Rostock, Germany) за неоценимые советы и практическую помощь. Отдельное спасибо Инге Жигало (Medical Library, Hospital for Special Surgery, New-York, USA) за помощь.

ЛИТЕРАТУРА

1. WHO: Study protocol for the WHO project to develop a Quality of Life assessment instrument // Quality of Life Research; 1993. 2, p. 153-8.

2. Ягджян Г.В., Абраамян Д.О., Оксузян А., Геворгян А.М. Качество жизни пациентов и исследование исходов в клинической практике // Материалы III Конгресса Онкологов Закавказских Государств; 2004, с. 269.

3. Белова А.Н., Щепетова О.Н. Шкалы, тесты и опросники в медицинской реабилитации. 2002, Москва, Антидор. 440с.

4. Padua R., Padua L., Ceccarelli E., Romanini E., Zanoli G., Amadio P.C., Campi A.: Italian version of the Disability of the Arm, Shoulder and Hand (DASH) questionnaire. Cross-cultural adaptation and validation // J Hand Surg [Br]; 2003. 28(2), p. 179-86.

5. Szabo R.M.: Outcomes assessment in hand surgery: when are they meaningful? // J Hand Surg [Am]; 2001. 26(6), p. 993-1002.

6. Bindra R.R., Dias J.J., Heras-Palau C., Amadio P.C., Chung K.C., Burke F.D.: Assessing outcome after hand surgery: the current state // J Hand Surg [Br]; 2003. 28(4), p. 289-94.

7. Amadio P.C. Use and abuse of questionnaires to assess functional outcomes. in International Symposium «Advances in objective assessment of hand/upper extremity function and outcome». 2001. Brussels, Belgium.

8. Arslanian C.: Outcomes analysis in hand surgery patients – get your project started! // Hand Clin; 2003. 19(3), p. 431-6.

9. Cano S.J., Browne J.P., Lamping D.L.: Patient-based measures of outcome in plastic surgery: current approaches and future directions // Br J Plast Surg; 2004. 57(1), p. 1-11.

10. Dawson J., Carr A.: Outcomes evaluation in orthopaedics // J Bone Joint Surg Br; 2001. 83(3), p. 313-5.

11. Fitzpatrick R., Jenkinson C., Klassen A., Goodacre T.: Methods of assessing health-related quality of life and outcome for plastic surgery // Br J Plast Surg; 1999. 52(4), p. 251-5.

12. Pynsent P.B.: Choosing an outcome measure // J Bone Joint Surg Br; 2001. 83(6), p. 792-4.

13. Dubert T., Voche P., Dumontier C., Dinh A. Cross-cultural adaptation of the DASH outcome measure. in International Symposium «Advances in objective assessment of hand/upper extremity function and outcome». 2001. Brussels, Belgium.

14. Solway S., Beaton D.E., McConnell S., Bombardier C. The DASH outcome measure User's manual, Second Edition. Toronto, Ontario: Institute for Work and Health. 2002.

15. Beaton D.E., Bombardier C., Guillemin F., Bosi Ferraz M.: Guidelines for the Process of Cross-Cultural Adaptation of Self-Report Measures // SPINE; 2000. 25(24), p. 3186-91.

16. Ягджян Г.В., Абраамян Д.О., Геворгян А.М. Адаптация русской версии опросника DASH. // Анналлы пласт., реконстр. и эстет. хирургии; 2004. (4), с. 166-167.

17. Hudak P.L., Amadio P.C., Bombardier C.: Development of an upper extremity outcome measure: the DASH // Am J Ind Med; 1996. 29, p. 602-8.

18. Ягджян Г.В., Абраамян Д.О., Григорян Б.Э., Геворгян А.М., Ванесян А.С. Армянские версии опросников DASH и SF-36 для оценки качества жизни и отдаленных исходов у больных с перерезкой периферических нервов верхней конечности. // Мед. наука Армении; 2004. XLIV(4), с.104-111.

19. Atroshi I., Gummesson C., Andersson B., Dahlgren E., Johansson A.: The disabilities of the arm, shoulder and hand (DASH) outcome questionnaire: reliability and validity of the Swedish version evaluated in 176 patients // Acta Orthop Scand; 2000. 71(6), p. 613-8.

20. Rosales R.S., Delgado E.B., Diez de la Lastra-Bosch I.: Evaluation of the Spanish version of the DASH and carpal tunnel syndrome health-related quality-of-life instruments: cross-cultural adaptation process and reliability // J Hand Surg [Am]; 2002. 27(2), p. 334-43.

21. Offenbacher M., Ewert T., Sangha O., Stucki G.: Validation of a German version of the 'Disabilities of Arm, Shoulder and Hand' questionnaoe (DASH-G) // Z Rheumatol; 2003. 62, p. 168-77.

22. Offenbacher M., Ewert T., Sangha O., Stucki G.: Validation of a German version of the 'Disabilities of Arm, Shoulder and Hand' questionnaoe (DASH-G) // J Rheumatol; 2002. 29, p. 401-2.

23. Guillemin F., Bombardier C., Beaton D.: Cross-cultural adaptation of health-related quality of life measures: literature review and proposed guidelines // J Clin Epidemiol; 1993. 12, p. 1417-32.

24. Ware J.E.: SF-36 Health Survey Update // SPINE; 2000. 25(24), p. 3130-9.

25. Ware J.E., Snow K.K., Kosinski M., Gandek B. SF-36 Health Survey manual and interpretation guide. Boston, Massachusetts: The Health Assessment Lab. QualityMetric Inc. 2000.

26. SooHoo N.F., McDonald A.P., Seiler J.G., 3rd, McGillivary G.R.: Evaluation of the construct validity of the DASH questionnaire by correlation to the SF-36 // J Hand Surg [Am]; 2002. 27(3), p. 537-41.

27. Strand V., Kelman A.: Outcome Measures in Osteoarthritis: Randomized Controlled Trials // Current Rheumatology Reports; 2004. 6, p. 20-30.

28. Freedman K.B., Bernstein J.: Sample size and statistical power in clinical orthopaedic research // J Bone Joint Surg Am; 1999. 81(10), p. 1454-60.

29. Freedman K.B., Back S., Bernstein J.: Sample size and statistical power of randomised, controlled trials in orthopaedics // J Bone Joint Surg Br; 2001. 83(3), p. 397-402.

30. Beaton D.E., Wright J.G., Katz J.N.: Development of the QuickDASH using a comparison of three item-reduction approaches // IWH Working Paper # 233; 2003.

Опросник DASH-R: обращение к пациенту

Этот опросник касается Вашего состояния, а также Вашей способности воспроизвести некоторые действия.

Пожалуйста, ответьте на каждый вопрос, ссылаясь на Ваше состояние в течение последней недели, обведя кружком соответствующую цифру. Если Вы не имели возможности исполнить конкретное действие на прошлой неделе, пожалуйста, выберите наиболее подходящий ответ.

Неважно, какую руку Вы используете, чтобы исполнить то или иное действие; пожалуйста ответьте, основываясь на вашей способности, независимо от того, как Вы самостоятельно выполняете задачу.

Пожалуйста, оцените Вашу способность проделывать следующие действия в течение последней недели, ставя кружок вокруг номера соответствующего ответа ▶

	Нетрудно	Немного трудно	Умеренно трудно	Очень трудно	Невозможно
1. Открыть плотно закрытую или новую банку с резьбовой крышкой.	1	2	3	4	5
2. Писать.	1	2	3	4	5
3. Повернуть ключ.	1	2	3	4	5
4. Готовить пищу.	1	2	3	4	5
5. Толкая, открыть тяжелую дверь.	1	2	3	4	5
6. Разместить предмет на полку выше Вашей головы.	1	2	3	4	5
7. Делать тяжелые домашние хозяйственные работы (например, мыть стены, мыть полы).	1	2	3	4	5
8. Ухаживать за садом или за двором.	1	2	3	4	5
9. Накрыть постель.	1	2	3	4	5
10. Нести хозяйственную сумку или портфель.	1	2	3	4	5
11. Нести тяжелый предмет (более 4,5 кг).	1	2	3	4	5
12. Заменить лампочку люстры выше Вашей головы.	1	2	3	4	5
13. Мыть или сушить волосы.	1	2	3	4	5
14. Мыть спину.	1	2	3	4	5
15. Надеть свитер.	1	2	3	4	5
16. Резать ножом пищепродукты.	1	2	3	4	5
17. Действия или занятия, требующие небольшого усилия (например, игра в карты, вязание и т.д.).	1	2	3	4	5
18. Действия или занятия, требующие некоторую силу или воздействие через вашу руку, плечо или кисть (например, подметание, работа молотком, теннис).	1	2	3	4	5
19. Действия или занятия, при которых Вы свободно перемещаете вашу руку (например, игра в летающую тарелку, бадминтон и т.д.).	1	2	3	4	5
20. Управлять потребностями транспортировки (перемещение из одного места в другое).	1	2	3	4	5
21. Половые действия.	1	2	3	4	5
	Нисколько	**Немного**	**Умеренно**	**Существенно**	**Чрезмерно**
22. До какой степени проблема Вашей руки, плеча или кисти сталкивалась с Вашей нормальной социальной активностью (в кругу семьи, друзей, соседей) в течение последней недели?	1	2	3	4	5
	Без ограничения	**Немного**	**Умеренно**	**Очень**	**Неспособный/ая**
23. Были ли Вы ограничены в Вашей работе или в других регулярных ежедневных действиях из-за проблемы Вашей руки, плеча или кисти в течение последней недели?	1	2	3	4	5

Пожалуйста, оцените серьезность следующих признаков на последней неделе:

	Нет	Немного	Умеренно	Существенно	Чрезмерно
24. Боль в руке, плече или кисти.	1	2	3	4	5
25. Боль в руке, плече или кисти при выполнении той или иной специфической работы.	1	2	3	4	5
26. Покалывание в руке, плече или кисти.	1	2	3	4	5
27. Слабость в руке, плече или кисти.	1	2	3	4	5
28. Тугоподвижность руки, плеча или кисти.	1	2	3	4	5
	Нетрудно	**Немного трудно**	**Умеренно трудно**	**Очень трудно**	**Так трудно, что не могу спать**
29. Насколько трудно было спать из-за боли в руке, плече или кисти в течение прошлой недели?	1	2	3	4	5
	Строго не согласен/а	**Не согласен/на**	**Ни согласен/на, ни не согласен/на**	**Согласен/на**	**Строго согласен/на**
30. Я себя чувствую менее способным(ой), менее уверенным(ой) или менее полезным(ой) из-за проблемы моей руки, плеча или кисти.	1	2	3	4	5

Раздел VI.
История медицины

В.Ф. БАЙТИНГЕР, А.В. БАЙТИНГЕР, Ю.А. ХАДЫКО
АНО НИИ МИКРОХИРУРГИИ ТНЦ СО РАМН,
ГИМНАЗИЯ №6, ТОМСК

Андрей Везалий (1514–1564) – основоположник новой, современной анатомии

В октябре 2004 года исполнилось 440 лет со дня смерти великого ученого эпохи Возрождения Андрея Везалия (Vesalius Andreas) **(рис. 1)**.

Он родился в Брюсселе, столице современной Бельгии. Отец Везалия, тоже Андрей, состоял аптекарем при дворе императора Карла V **(рис. 2)**. Андрей Везалий получил свое воспитание и образование в «чрезвычайных исторических условиях». Это было время, когда огромным влиянием в передовых кругах Европы и, конечно, среди просвещенной молодежи пользовался великий нидерландский гуманист Дезидерий Эразм Роттердамский (1469 – 1536) **(рис. 3)**. Его слова ценились на вес золота. Его политическая мысль, воспитанная на традициях античного свободолюбия, была проникнута отвращением ко всяким формам тирании. Главным трудом своей жизни Эразм считал исправленное издание греческого текста Нового завета (1516) и его новый латинский перевод, тогда

Рис. 1. А. Везалий (работа Я. Калькара из Эрмитажа)

как просвещенная молодежь упивалась чтением его знаменитой книги «Похвала глупости» (1506). Не посягая на права католической церкви, Эразм вместе с тем хотел, чтобы она «очистилась» от многочисленных пороков, глубоко укоренившихся в житейском обиходе. Общепризнано, что всей своей неустанной деятельностью Эразм прокладывал путь к Реформации. Огромное влияние на европейцев в XVI веке оказывали также идеи выдающихся гуманистов – француза Франсуа Рабле (1494 – 1533) и англичанина Томаса Мора (1478 – 1535).

Итак, образование и воспитание Андрея Везалия происходило в очень бурный исторический период: гуманисты провозглашали свободу мысли, нарастала критика католической церкви, шли нескончаемые войны за господство в Европе. Европа стояла на пороге Реформации, духовная диктатура церкви была сломлена. В Германии возникла протестантская церковь.

Свое образование, по настоянию родителей, Андрей Везалий начал в Лувене, в «Школе Трех Языков», которую в 1517 году организовал сам Дезидерий Эразм Роттердамский. Наряду с изучением греческого, латинского и древнееврейского язы-

Рис. 2. Император Карл V Габсбург (1519-1556) (художник Тициан)

Рис. 3. Нидерландский гуманист Дезидерий Эразм Роттердамский (1469-1536)

Рис. 4. Яков Сильвий (Жак Дюбуа) (1478-1555)

Рис. 5. Титульный лист анатомии К. Галена

ков, Андрей Везалий осваивал курс классических и риторических наук. Но с большим увлечением он вскрывал и препарировал домашних животных на чердаке отцовского дома. И на семейном совете было принято решение отправить сына в Париж – учиться медицине. Другого решения и не могло быть. Традиция. Отец Андрея Везалия был врачом, дед был врачом и комментатором арабской медицины, прадед был врачом и математиком, прапрадед – врачом и собирателем медицинских трактатов.

Итак, в 1533 году, в возрасте 19 лет фламандский юноша Андрей Везалий стал студентом-медиком Парижского университета (основан около 1150 г.). В те годы славу Парижскому университету составляли выпускники этого учебного заведения – анатом Жак Дюбуа и философ Ж. Фернель. Докторский берет и ученую степень Жак Дюбуа получил в университете Монпелье в возрасте 51 года (1529). Выдержав положенный экзамен у епископа и его ассистентов, Жак Дюбуа стал доктором медицины и по обычаям своего времени взял латинизированное имя – Яков Сильвий **(рис. 4)**. Но лекции прославленного Сильвия быстро разочаровали Андрея Везалия. Как проходили практические занятия по анатомии? Профессор Яков Сильвий читал текст из роскошного, в массивном кожаном переплете фолианта греко-римского врача Клавдия Галена (129 – 199 гг.) **(рис. 5)**. В это время служители-цирюльники кромсали труп собаки или свиньи, и студенты видели внутренние органы животных, изуродованные неопытной рукой. Если бы не природная любознательность Везалия, у Сильвия был бы еще один прилежный студент и последователь любимого Галена. Так было всегда. Все предшествующие поколения врачей тринадцати веков учились по Галену. Взгляды античного врача считались непогрешимыми. Но уже на третьем вскрытии негодующий ученик отобрал у служителя нож и провел секцию так, как делал это дома. Андрея Везалия не смутили насмешливые поздравления товарищей по поводу увлечения презренным ремеслом цирюльника, недостойным будущего врача. Неоднократно на практических занятиях по анатомии Андрей Везалий высказывал несогласие с информацией Я. Сильвия, приводимой им из главного труда Галена «О назначении частей человеческого тела ». С 1531 года Яков Сильвий стал читать лекции по анатомии, сопровождая их вскрытием трупов людей. Случалось, и нередко, что Яков Сильвий в присутствии своих учеников обнаруживал на трупе анатомические находки, которые не соответствовали данным Клавдия Галена. Оказывалось, например, что нижняя челюсть человека – одна кость и не состоит из двух половинок, на чем настаивал Гален. На этот факт ранее обращал внимание Андрей Везалий, тогда как Яков Сильвий утверждал, что Гален не мог ошибаться. Просто природа не всегда следует тому идеальному устройству человеческого организма, который описал Гален. К тому же после смерти Великого учителя человек успел измениться...

Сам Андрей Везалий много лет спустя так писал о времени своего студенчества: «...Мои занятия никогда бы не привели к успеху, если бы во время своей медицинской работы в Париже я не приложил к этому

делу собственных рук...». Что значило в XVI веке это «приложение собственных рук»? Студентам-медикам приходилось красть трупы на кладбище, на окраине Парижа, и тайком изучать запретную анатомию. Долгие часы Андрей Везалий проводил на парижском кладбище, где на сводчатую галерею сбрасывали кости из небрежно вырытых могил. Здесь он запоминал особенности строения разных частей скелета. Даже с закрытыми глазами, наощупь, он безошибочно определял, какая кость оказалась у него в руках. Такими были ступеньки, ведущие к новой анатомии: кладбище, тайные вскрытия, чтобы не доглядело всевидящее око Церкви.

Завершение образования в Парижском университете совпало по времени с очередной эскалацией военных действий между армиями Императора КарлаV Габсбурга и французского короля Франциска I за контроль над Италией.

В 1537 году Андрей Везалий возвращается в Лувен и получает возможность служить в Лувенском университете, где продолжил заниматься анатомией, с опасностью для жизни добывая трупы. В университете Лувена врачи и не помышляли об учебных вскрытиях. Именно здесь Андрей Везалий в первый раз прочитал лекцию о строении человеческого тела с анатомическим ножом в руках. А вскоре молодому анатому необычайно повезло: он нечаянно получил возможность связать полный скелет человека. Правда, при этом Андрей Везалий окончательно уронил себя в глазах преподавателей-галенистов и набожных обывателей. Дело в том, что с городской виселицы он украл труп разбойника. От гнева духовенства и ропота обывателей его не спасло даже покровительство бургомистра города Лувена. Вскоре (1537 г.) после этого «возмутительного» события ему пришлось покинуть родной город.

Андрей Везалий переезжает в Северную Италию. Венецианскую республику и университет в Падуе он выбрал не случайно. Италия, уже вступившая в благодатную пору эпохи Возрождения, сулила ему надежду свободно заняться любимым делом. Падуанский университет XVI века отличался строгим Уставом как для студентов, так и для преподавателей. Претендент на получение ученой степени сдавал экзамен профессорам медицинского факультета в присутствии ректора университета. Андрей Везалий блестяще прошел это испытание, получил звание доктора медицины и был назначен профессором хирургии с обязательством преподавать анатомию.

Рис. 6. Автопортрет Яна Стефана Ван Калькара. Флоренция, галерея Питти.

Андрею Везалию 23 года, он — профессор Падуанского университета — получает право осуществить свой давно обдуманный метод преподавания анатомии. Он сам производил вскрытия, сам показывал строение внутренних органов. Чтобы студенты лучше усваивали его лекции и могли повторять их, Андрей Везалий решил изготовить анатомические таблицы. Эту работу он начал еще в Лувене. К ней он привлек своего земляка, с которым он познакомился в Венеции, художника Яна Стефана ван Калькара **(рис. 6)**. Уже в 1538 году были опубликованы «Шесть анатомических таблиц». Они имели ошеломляющий успех. Три листа (таблицы) были с подробным показом скелета, три — с зарисовкой внутренних органов и кровеносных сосудов. В анатомических таблицах, изданных в Венеции, уже имеются собственные представления Андрея Везалия о строении человеческого тела. Анатомические таблицы вышли в свет у типографа Бернардина Виталиса; они появились с посвящением Нарциссу Партенопею (1491 — 1551), испанцу, бывшему в 1524 году придворным врачом Императора Карла V. В посвящении ему Андрей Везалий писал: »Если Вы найдете этот труд приемлемым для Вас и для студентов, то я надеюсь добавить нечто большее». Это говорит о том, что Андрей Везалий уже тогда имел план создания обширной анатомии человека. В настоящее время, по данным В.Н. Терновского (1974), сохранилось только два подлинных экземпляра этого редчайшего издания: в библиотеке св. Марка (Венеция) и в Англии (в частном собрании).

В 1538 году профессор Падуанского университета Андрей Везалий наравне со своими преподавателями-профессорами из Парижского университета Сильвием и Гунтериусом получил почетное приглашение сделать перевод сочинений Галена на латинский язык. Этим он занимался вплотную в 1539-1540 годах. Чем больше Андрей Везалий проводил у секционного стола, тем дальше он отходил от выводов «божественного учителя». Но Андрей Везалий еще не вступает в открытый спор с Галеном. Сначала он честно стремился сохранить его авторитет. Работа над переводом сочинений Галена, свой собственный анатомический опыт привели его к заключению: 1. полного устройства человеческого тела Гален не знал, 2. натурой для анатомии Галена во многом служили обезьяны и другие животные. У Андрея Везалия возникла идея — описать и зарисовать тело человека таким, какое оно есть на самом деле. Это была еще и опасная идея. Он предвидел возможные конфликты с Церковью и медиками-галенистами.

В 1542 году 28-летний профессор хирургии и анатомии Андрей Везалий вместе с художником Яном Стефаном ван Калькаром закончили труд, который они выполняли в течение 4

Рис 7. А. Везалий на гравюре по дереву, изготовленной Я.С. Калькаром для оформления книги «De Humani corporis fabrica» (Basel, 1543)

▲▶ **Рис 8.** Титульный лист «Эпитоме» (1543, 1569, 1642)

лет: «О строении человеческого тела в семи книгах».

В 1542 году миланские купцы Даноны отправились по своим торговым делам в путь, который пролегал через Альпы и Цюрих в Базель. Они обещали выполнить просьбу Андрея Везалия и передать базельскому издателю Иоганну Опорину (1507 – 1568) рукопись и свыше двухсот гравюр по дереву. Это были трактат «О строении человеческого тела в семи книгах» и своеобразный краткий конспект, который Андрей Везалий сделал из своего труда. Он назвал его «Извлечение» – «Эпитоме». «Я сделал это «Извлечение» как пешеходную тропинку рядом с широкой дорогой – моей большой книгой».

Выбор издателя и типографии был не случаен. Литературная и издательская слава Базеля привлекали Везалия. В Базеле в то время жил властелин дум своего века – Эразм Роттердамский. Кроме этого, базельские типографии были связаны со многими странами, где Андрей Везалий мог рассчитывать найти свою будущую литературную аудиторию.

Издатель Иоганн Опорин – сын бедного художника – хорошо знал классические языки: древнегреческий и латинский, изучал медицину у знаменитого Парацельса, преподавал в университете и, наконец, в 1539 году организовал собственное издательство. Оно имело две особенности: 1. превосходное оформление, 2. не допускало типографских опечаток. Летом 1543 года Иоганн Опорин выпустил в свет главный труд 28-летнего Андрея Везалия, основанный на вскрытии и препарировании человеческих трупов и содержащий критику ошибочных взглядов Галена. В этом же году было опубликовано краткое извлечение из этого труда – «Эпитоме» **(рис. 7, 8)**.

Капитальный труд Андрея Везалия «О строении человеческого тела» – не только итог изучения предшествующих достижений в анатомии, но и подлинное научное открытие, основанное на новых методах исследования, имевших огромное революционизирующее значение в науке того времени. Андрей Везалий посвящает «Эпитоме» «светлейшему принцу Филиппу, наследному сыну божественного Карла Пятого, великого и непобедимого Императора». Соблюдая придворный этикет эпохи, Андрей Везалий, однако, с большим достоинством составляет свое обращение. Так же поступает он, посвящая свой монументальный труд в семи книгах отцу Филиппа – Карлу Пятому. Он заботится о том, чтобы «главнейшая, рассматривающая строение (организма) часть наилучшей из всех и равно достойнейшей естественной философии творения могла бы развертываться перед глазами учащихся в виде изображения деяния Природы». Завершая свое посвящение к «Эпитоме», Андрей Везалий писал: «Что же касается моей смелости, с которой я вверяю этот маленький и твоего величия недостойный подарок исключительно ради покровительства, подвергая себя неприятной опасности осуждений, то я не могу сослаться ни на какое оправдание, кроме как на этого смешного недоноска, который приносит в жертву главным образом в качестве доказательства преданности; я хочу быть только примером уважения и почтения к принцу моего отечества так долго, пока будут приносить в дар какой-либо фимиам». В конце подпись: «Падуя, Августовские иды в год Рождения Христова. 1542».

Ученый стремился заручиться поддержкой императорской семьи на случай возможных осложнений. Андрей Везалий не ошибался, когда писал: «...Мой труд подвергнется нападкам со стороны тех, кто не брался за анатомию столь ревностно, как это имело место в итальянских шко-

лах, и кто, теперь уже в преклонном возрасте, изнывает от зависти к правильным разоблачениям юноши: им станет совестно, что хотя они и присваивают себе громкое имя в области науки, но до сих пор, вместе с прочими поклонниками Галена, были слепы и не замечали того, что мы сейчас предлагаем».

Как и предполагал Андрей Везалий, его труд не останется незамеченным среди поклонников Галена. Травля началась уже в 1544 году. Закончился самый счастливый период в жизни великого анатома Андрея Везалия. Не по своей, конечно, воле Андрей Везалий расстался с Падуанским Университетом. Не вынеся осуждений, насмешек, проклятий он прервал анатомические исследования и принял предложение Императора Карла Пятого занять пост его личного врача. Должность при дворе Императора спасла Андрея Везалия от открытого преследования Церкви. Но вряд ли он предполагал самую ожесточенную критику со стороны своего учителя – Якова Сильвия. Андрей Везалий вначале был признанным и любимым учеником, а впоследствии врагом, которого завистливый и скаредный Сильвий возненавидел за одаренность и попытку поставить научную истину выше Галена. В жизни Андрея Везалия профессор медицинского факультета в Париже Яков Сильвий сыграл роковую роль. Он лишил Везалия возможности продолжать научную работу, пытался восстановить против него Императора Карла Пятого, обратил на него внимание инквизиции. Учитель Андрея Везалия в 1555 году, незадолго до своей смерти, написал памфлет «Опровержение клевет некоего безумца на анатомию Гиппократа и Галена, составленное Яковом Сильвиям, королевским толкователем по медицинским вопросам в Париже». Памфлет содержит двадцать восемь глав – двадцать восемь опровержений «клевет» Везалия. Сильвий обращается к Императору: «Я умоляю цесарское величество, чтобы он жестоко побил и вообще обуздал это чудовище невежества, неблагодарности, наглости, пагубнейший образец нечестия, рожденное и воспитанное в его доме, как это чудовище того заслуживает, чтобы своим чумным дыханием оно не отравляло остальную Европу. Ведь некоторых галлов, германцев и итальянцев клеветник уже заразил ядовитой пеной своего рта...». Появление памфлета, более напоминающего донос, сразу определило, кто друзья, а кто враги ученого. Весь ученый мир раскололся, помогая или препятствуя новой анатомии, призывая или понося ее творца – Андрея Везалия.

Рис 9. Филипп II (1556-1598) – родоначальник династии испанских Габсбургов – покровитель А. Везалия в период 1556-1563 годы

ДРУЗЬЯ И ВРАГИ АНДРЕЯ ВЕЗАЛИЯ

Памфлет Якова Сильвия был справедливо осужден многими его современниками и потомками как сочинение клеветническое. Современные историки признают, что имя Якова Сильвия (Жака Дюбуа), быть может, не оставило бы такого следа в истории анатомии, если бы судьба не свела его с Андреем Везалием.

Учениками Андрея Везалия были Реальдо Коломбо (1516 – 1559) и Габриель Фаллопий (1523 – 1562). Первый был его ассистентом, но после выхода в свет трактата «О строении человеческого тела» выступил с резкими нападками на своего учителя. После ухода Андрея Везалия из Падуи Коломбо был назначен на его кафедру. Габриель Фаллопий – один из талантливейших учеников Андрея Везалия – был профессором анатомии в Ферраре, а затем в Пизе. Он пытался защищать от клеветнических нападок своего учителя. Много неприятностей доставил Андрею Везалию Бартоломей Евстахий – профессор анатомии и медицины в Риме. Он очень рьяно выступал против Андрея Везалия, защищая взгляды Галена. Уйдя из Падуанского университета, Везалий мало что сделал для дальнейшего развития анатомии. Однако ему удалось все-таки выпустить второе издание своего трактата и внести в него ценные дополнения. Врачи и студенты пользовались им еще 200 лет. Беспокойная, связанная с переездами жизнь придворного врача тяготила Андрея Везалия, уже имевшего семью. И хотя он проявлял себя незаурядным, смелым хирургом, анатом по-прежнему тосковал по университетским аудиториям.

ЖИЗНЬ АНДРЕЯ ВЕЗАЛИЯ ПОСЛЕ 16 ЯНВАРЯ 1556 ГОДА

Распад империи Карла Пятого Габсбурга определили решения Аугсбургского мира (1555), по условиям которого в каждом немецком княжестве устанавливалась такая вера, которую исповедовал его князь. Замыслы Карла Пятого о создании единой христианской империи не осуществились. Он постепенно отходит от государственной деятельности. Его начинают терзать болезни: придворные часто видели, как Император впадает в уныние. 16 января 1556 года Карл Пятый отказался от всех своих владений. Испанскую корону он завещал своему сыну Филиппу II **(рис. 9)**, австрийскую державу передал своему брату Фердинанду I. Карл Пятый – покровитель Андрея Везалия – ушел в монастырь. В 1559 году двор из Брюсселя переехал в Мадрид. Тщедушный и с рождения слабый здоровьем, Филипп II унаследовал от отца веру в то, что на его долю выпала особая миссия – сохранить величие Испании и не дать протестантизму распространиться по Европе. Он всячески поддерживал ор-

ден иезуитов и инквизицию, которая в Испании действовала особенно жестоко. Здесь, в католической Испании, Андрей Везалий, по его словам, не мог даже прикоснуться рукой к сухому черепу. О том, чтобы производить вскрытия, не могло быть и речи. Об этом периоде жизни Андрея Везалия мы знаем мало.

Ученый ограничил переписку со своими единомышленниками, опасаясь слежки католической церкви, зависти и недоброжелательства придворных медиков. Несколько раз Андрей Везалий обращался с просьбой к Императору отпустить его на родину, но фанатичный и злобный Филипп II оставался неумолим. Вконец измученный анатом, не вынеся осуждения и проклятий, сжег свои рукописи и заметки. В конце концов Андрей Везалий нашел способ вырваться из Мадрида. Он обратился с просьбой к Филиппу II отпустить его в Палестину для поклонения гробу Господню. Вполне вероятно, что, отмолив «грехи» самозабвенного творчества, Андрей Везалий планировал вернуться в Италию, к своей научной работе. В 1564 году по дороге в Иерусалим Андрей Везалий задержался в Венеции. Друзья радостно встретили ученого, не подозревая, что видят его в последний раз. Никто точно не знает, что же произошло дальше. По одним сведениям, на обратном пути Андрей Везалий заболел и умер. По другим – на обратном пути Андрей Везалий после кораблекрушения попал на остров Занте (Закинте) в Ионическом море, где вскоре умер.

В СССР семь книг «О строении человеческого тела» были изданы в 1950 – 1954 годах в переводе В.Н. Терновского и С.П. Шестакова. «Эпитоме» был издан в русском переводе под редакцией В.Н. Терновского в 1974 году.

Имя Андрея Везалия – это стяг, объединяющий анатомов всех стран и наций в дружную семью исследователей. Его методы исследований в анатомии живы и в наши дни, и все его научное наследие для нас священно. Оба труда Андрея Везалия дошедшие до нашего времени: «О строении человеческого тела» (закончил 13 августа 1543 года) и ее сокращение – «Эпитоме» (издано в июне 1543 года) пережили века, несмотря на большое количество скрытых и явных врагов, злопыхателей и завистников. С 1544 года и до конца своей жизни (октябрь 1564 года) Андрей Везалий будоражил умы ученых мужей: «Что совершил этот анатом? Поступок или Проступок?» Время все расставило по своим местам. Андрей Везалий совершил поступок, угодный Богу и христианской церкви, которая сегодня не станет убеждать прихожан в том, что у мужчин одним ребром меньше, чем у женщин.

Прав был Оскар Уайльд, когда сказал: «Не будучи гением – он не имел врагов». Андрей Везалий был гением, а потому имел множество врагов. Все как в наше время!

Внимание! На журнал «Вопросы реконструктивной и пластической хирургии» теперь можно подписаться!

Оформленную заявку и копию платежного документа пришлите в редакцию по адресу 634050 г. Томск, ул. Московский тракт, 2. После поступления денег на р/с редакции, получения заявки и копии платежного документа Ваш адрес будет внесен в базу для рассылки.

Наши банковские реквизиты:
ИНН 7000000130
ОАО «Томскпромстройбанк»
БИК 046902728
Корр. счет 30101810500000000728 в ГРКЦ ГУ Банка России по Томской области
Счет 40817810706290000154 «Золотая корона»
Карт-счет 65407
Примечание: деньги перечислять с пометкой «оплата за журнал».

Вы получите журнал ценным почтовым отправлением без наложенного платежа. Это значительно снизит его стоимость.

1. Ф.И.О. физического лица	_____ _____ _____ _____ _____ _____
2. Адрес для доставки	Индекс _____ Область/республика _____ _____ Город, посёлок _____ Улица _____ Дом _____ квартира _____ офис _____ Тел. _____ Доп. Информация _____ _____ _____
3. Количество экземпляров	
4. Период подписки (отметьте № журнала)	| 2005 | X | X | 1 | X | X | 2 | X | X | 3 | X | X | 4 |
5. Цена 1 экз.	150 рублей с учетом почтовых расходов

Это письмо великого хирурга и анатома – профессора В.Н. Шевкуненко – напоминание тем чиновникам от медицины, которые до сих пор не понимают роли кафедр оперативной хирургии и топографической анатомии в подготовке врачей и развитии хирургии.

В редакцию журнала «Советская хирургия»

Самой высшей наградой я почел бы убеждение, что мне удалось доказать врачам, что анатомия составляет не только одну азбуку медицины, которую можно и забыть, когда вы научились читать по складам, что анатомия необходима как для начинающего, так и для тех, которым доверяется жизнь и здоровье больного.

Н.И. Пирогов

С большой охотой отвечаю на Ваше письмо от 17.XII.1934.

Топографическая анатомия и оперативная хирургия у нас, можно сказать, пошли от Пирогова, а на Западе большую поддержку получили от Кохера; много дал Барденгейер (замечательна его работа «Extraperitonealschnitt»), у нас Дьяконов, Бобров, Федоров, много работавший по анатомии, Бурденко, начавший с оперативной хирургии, Герцен. Не станем перечислять имен Тийо (Тильо), Фарабефа, Гунтера, американца Bryant. Бассини свою интересную для его времени операцию вывел из топографических отношений. И теперь есть исследователи и за границей и у нас. Но они обычно сядут за один вопрос и сидят на нем долго-долго. Выходит, конечно, полезно, особенно для других, но сами они теряют перспективу и широкие обобщения, столь нужные для живой науки.

В Европе синтез прикладной анатомии с оперативной хирургией теперь представлен слабо, даже как будто рассыпался. Говорю, однако, «как будто».

Мощный толчок от Пирогова и особенности нашей страны закрепили существование этой двуединой дисциплины у нас и, хотя ее вели после Пирогова очень часто анатомы, она в силу потребности в ней все-таки не захирела, а содействовала созданию отличных хирургов в глубинах страны, которые не уступят заграничным. Это мы наблюдаем и сейчас. Она как бы восполняла некоторые недочеты в постановке школьной медицины.

И до революции, и после нее у нас любили и любят ссылаться на Запад и, стремясь строить эту кафедру по его путям, готовы были прикрыть ее, потому что там по недоразумению ее в нашем понимании нет. На Западе, как я видел, многого еще не хватает, даже у такой прогрессивной технически страны как Америка. Но в этом вопросе Америка перегнала Европейский Запад, и там на старших курсах преподается и operative surgery и applied anatomy.

Словом, предмет, двуединый в синтезе топографической анатомии с оперативной хирургией, нужен.

Преподавать его должен человек, достаточно (лет 10–15) переболевший клиникой, и лучше, конечно, хирург: хирургам много приходится размышлять о своей терапии и прицеливаться гораздо дальше симптомов болезни, да и терапия их больше других смотрит в корень. Этим, однако, не хочу умалять мудрости терапевтов, особенно в диагностике.

Даже в дочерних дисциплинах хирургии, например, в урологии, приходится о многом подумать, когда оперируют на почках, мочеточниках, простате и т. д. Вспомним также про portocovальные анастомозы, – тут и автор статьи оценил бы значение v. azygos – v. hemazygos, о которых он говорит, что нет в них интереса для клиники. Можно подумать, что он забыл про воздушную эмболию при ламинектомиях, про тромбофлебиты в забрюшинных слоях и даже про геморрой или varicocele, так связанные со степенью редукции задних кардинальных вен. Это целая «поэма» в современной хирургической патологии, ожидающая своего Фирдоуси.

После такого зигзага — опять к делу.

Масса титулов, которые придаются анатомии вообще и топографической в частности, — они правильно приведены в статье in disputando, но не так ассимилированы автором, – сводятся к тому, что нужны анатомия топографическая и анатомия хирургическая вместе, — содержание их давно определено, назовем их по-американски «прикладная анатомия».

Сюда, конечно, просятся клинические иллюстрации, без которых наш предмет немыслим; я, по крайней мере, убедился в этом еще в 1895 г.

Курс оперативной хирургии должен вестись на фоне и базе «топографической анатомии в том ее виде, как перед этим я говорил, — насыщение клиническими материалами (клиническая иллюстрация данных анатомии, оперативный доступ его топография — оперативный прием, часто вытекающий из анатомических деталей, и т. д.) — курс должен вестись одним лицом и на одной кафедре. Эти предметы живут один другим, и друг друга оживляют и тогда даже заражают слушателя. Анатомия прикладная заражает потому, что в ней есть такие неиссякаемые

источники большого интереса как отдел нервных связей, венозных и т. п., которые кричат о себе через современную клинику.

Мое дальнейшее credo: преподаванием даются все элементарные основы из обоих предметов, но с непременными прослойками из «новейших» «серьезных» отделов: желчные пути, отделы кишечника, центральной и периферической нервной системы, некоторые моменты из реконструктивной хирургии и т. д.

Скажу больше: при незыблемой типовой программе, какую дают наши авторитеты, надо предоставить право профессорам делать свои вставки и творческие добавления, примерно процентов на 10 от общего числа отводимых предмету часов. Последних, я считаю, нужно не менее 150. Учебным операциям на животных, притом конечно обязательным, — тоже 10%. С 1911 г. мы это делаем и видим большую пользу для слушателей.

Не могу не поделиться одним наблюдением: на протяжении около 40 лет мне приходится проводить занятия с гражданскими, военными хирургами и хирургами запаса по усовершенствованию. Эти врачи с таким прилежанием относятся к прикладной анатомии с оперативной хирургией, что на занятия ходят свыше 100% — т. е. приводят с собой товарищей или сами являются повторно. Не на мои занятия (я далек от похвальбы), а к моим сотрудникам. Это зависит даже не от личностей. Вот кто ценит предмет — хирурги; у каждого из них всегда есть свои вопросы и думы, которые они хотят разрешить тут же на занятиях. Эта аудитория — большого класса. Но и студенты через месяц-два от начала занятий тоже входят во вкус.

Мы очень далеки от самоуспокоения, и методику приходится освежать все время, чтобы держаться в тонусе столь быстропрогрессирующей клиники. Вот почему для наших преподавателей неизбежно при всякой возможности участие в практической работе с больными. Уходить от них надолго нельзя. Много дискуссий и шатаний в нашем предмете произошло оттого, что некоторые руководители дезертировали окончательно в клинику. Я никогда не буду их прославлять, потому что они сами, много получив от общения с предметом, затем не пожелали вернуть ему ничего от своих исследований и наблюдений.

В заключение прошу принять вместо статьи это письмо, так как моя мотивировка тезисов превратилась бы в изложение априорных предпосылок, — от долгого сидения на этом предмете.

ТЕЗИСЫ

1. Топографическая анатомия и оперативная хирургия должны преподаваться одновременно, в связи одна с другой.
2. Не ранее III курса.
3. Преподаватель должен быть из хирургов, с хорошей анатомической подготовкой и клиническим стажем 10 лет.
4. Учебные операции на животных обязательны.
5. Анатомические детали, которых справедливо требовали Пирогов, Кохер и др., определяются отчасти синтопией органов, отчасти дислокациями и деформациями от болезненного процесса, иногда внешними факторами, но больше материалами, которые дает анатомия типовой изменчивости, особенно в нервных и венозных связях и др. систем и органов.
6. Необходимо на предмет: 30—40 час. систематических лекций, 15—20 час. учебных операций на животных, 90—100 час. на практические занятия по топографической анатомии и оперативной хирургии поровну, итого 135—160 часов.

В.Н. ШЕВКУНЕНКО

УВАЖАЕМЫЕ КОЛЛЕГИ!

Наш журнал публикует рекламу российской и зарубежной продукции и различных видов услуг, которые могут быть полезны научным и медицинским учреждениям и организациям. Рекламный текст вы можете прислать по почте или по факсу.

634050, г. Томск, Московский тракт, 2.
Тел.: (3822) 64-53-78.
Тел./факс: (3822) 64-57-53.

ТАРИФЫ НА РЕКЛАМУ*

1 полоса	2/3 полосы	1/3 полосы
6000 руб.	4000 руб.	2000 руб.

2 стр. обложки	3 стр. обложки	4 стр. обложки
16000 руб.	12000 руб.	20000 руб.

*Цены указаны с учетом НДС.

Раздел VII. Информация

РОССИЙСКИЙ УНИВЕРСИТЕТ ДРУЖБЫ НАРОДОВ, МОСКВА

Справка о кафедре оперативной хирургии и клинической анатомии в связи с обсуждением Болонской декларации

1. Идея совместного преподавания оперативной хирургии и топографической анатомии (ее еще называли хирургической или клинической анатомией) принадлежит реформатору медицинского образования в России Н.И. Пирогову. Будучи известным ученым и практическим хирургом, он много внимания также уделял вопросам Высшего образования и несколько лет был даже попечителем Киевского, а позднее Одесского Университетов.

Под его влиянием в середине XIX столетия преподавание оперативной хирургии и топографической анатомии были объединены в одну дисциплину и стали преподаваться вместе. Таким образом, уже более 150 лет назад в нашей стране нашел свое отражение самобытный путь обучения студентов хирургическим наукам, когда на одной и той же кафедре стало осуществляться преподавание на трупах и животных техники хирургических операций и освоение студентами рациональных приемов выполнения отдельных ее этапов с предварительным самостоятельным изучением клинической, хирургической и топографической анатомии (от латинского "topos" – место) в зоне оперативного вмешательства. В связи с этим НИ. Пирогов в 1837 году писал следующее, обосновывая новый принцип обучения студентов хирургии:

«Я всегда думал и думаю, что хирург должен заниматься анатомией, но не так, как анатом, что кафедра хирургической анатомии должна принадлежать профессору не анатомии, а хирургии. И действительно, только в руках практического врача прикладная анатомия может быть поучительна для слушателей».

«Пусть анатом до мельчайших подробностей изучит человеческий труп и все-таки он никогда не будет в состоянии обратить внимание учащихся на те пункты анатомии, которые для хирурга в высшей степени важны, а для него могут не иметь ровно никакого значения».

Наш 40-летний опыт преподавания в Российском Университете дружбы народов оперативной хирургии и топографической анатомии в качестве самостоятельной дисциплины полностью подтверждает эти мысли Н.И. Пирогова.

Развитие и освоение оперативной техники требует прикладных анатомических знаний, а не просто описательных анатомических сведений.

Нельзя осваивать студентами и показывать преподавателями рациональные хирургические приемы, не разобрав сведения по клинической и хирургической анатомии в зоне оперативного вмешательства или конкретного анатомического объекта.

2. Название кафедры

Клиническая или прикладная анатомия изучает человеческое тело с учетом запросов медицинской практики. Она тесно связана с клиникой и не может развиваться без этой связи с клиническими дисциплинами.

В зависимости от конкретных клинических задач изучение клинической анатомии может проводиться в различных направлениях, что объясняет существование нескольких ее видов: топографическая анатомия, хирургическая анатомия, рельефная анатомия, ориентирная анатомия, проекционная анатомия, типовая анатомия, возрастная анатомия и др. Эти различные виды клинической анатомии имеют самостоятельное клиническое значение, при этом топографическая анатомия составляет основу клинической анатомии, поскольку врача любой специальности в первую очередь интересует та или иная область человеческого тела.

С точки зрения современных потребностей клиники, в названии нашей кафедры вместо «топографическая анатомия» все большее распространение приобретает термин «клиническая анатомия», так как он распространяется на все клинические дисциплины (урологию, андрологию, гинекологию, офтальмологию, терапию, реанимацию и т.д.).

Поэтому в Российском Университете дружбы народов с 2000 года наша кафедра носит название «Оперативной хирургии и клинической анатомии».

3. Место кафедры оперативной хирургии и клинической анатомии в учебном процессе:

Предмет имеет четко выраженную клиническую направленность. Это касается не только оперативной хирургии, но и клинической анатомии. Поэтому эта кафедра играет важную роль в подготовке врачей, прежде всего хирургического профиля.

Изучение оперативной хирургии и клинической анатомии органически и неразрывно должно входить составной частью в обучение студентов любой дисциплины, включающей хирургический метод (гинекология, урология, андрология, травматология и т.д.). В нашем Университете она всегда входит в блок клинических, а не морфологических дисциплин и имеет судебно-медицинскую базу для студенческих операций на трупе, экспериментальную учебную операционную для самостоятельных студенческих операций на животных, а также клиническую базу для обучения хирургической и рельефной анатомии (анатомия «живого человека») при выполнении операций на больных.

В нашем Университете при проведении государственных экзаменов по хирургии обязательно принимают участие профессора нашей кафедры, а в экзаменационных билетах содержатся вопросы как по оперативной хирургии, так и по клинической анатомии. Все преподаватели кафедры являются практическими врачами-хирургами.

4. Организационная структура кафедры

Учебный процесс на кафедре оперативной хирургии и топографической анатомии неразрывно связан с хирургическими кафедрами не только программой обучения, но и организацией самого процесса преподавания. В Университете дружбы народов осуществляется трехэтапное изучение оперативной хирургии. На первом этапе студенты изучают и выполняют операции на фиксированном и нефиксированном анатомическом материале в анатомическом зале кафедры и судебно-медицинском морге. На втором этапе они работают в экспериментальной операционной на животных. Третий этап включает проведение практических занятий в хирургических отделениях больницы, где предусмотрено изучение клинической анатомии «живого» человека, знакомство при проведении операции с хирургической анатомией, а также демонстрация студентам рациональных хирургических приемов и основных эталонов хирургических операций.

Зарубежные коллеги считают такую форму обучения студентов наиболее совершенной, так как хирургический метод лечения сейчас широко внедрен в медицинскую практику самых различных специальностей.

Предложения:

1. Кафедра должна сохранить самостоятельную структуру и иметь учебные базы в судебно-медицинском морге, виварии и клиническом отделении.

2. Кафедра должна входить составной частью в блок клинических (хирургических) дисциплин с синхронным преподаванием оперативной хирургии с другими клиническими кафедрами и совместным приемом экзаменов по хирургии.

3. Преподавание предмета «Оперативная хирургия и клиническая анатомия» целесообразнее всего вести на 4-ом курсе (8-ой и 9-ый семестры) одновременно с факультетской хирургией. В настоящее время это 7-ой и 8-ой семестры (3-ий и 4-ый курсы), когда студенты еще не имеют никакой информации о хирургических болезнях.

ПОЧЕТНЫЙ ПРОФЕССОР КАФЕДРЫ, АКАДЕМИК РМТА, ЧЛЕН-КОРР. РАМН
И.Д. КИРПАТОВСКИЙ (МОСКВА)

ЗАВ. КАФЕДРОЙ ОПЕРАТИВНОЙ ХИРУРГИИ И КЛИНИЧЕСКОЙ АНАТОМИИ, ПРОФЕССОР
Э.Д. СМИРНОВА (МОСКВА)

ВНИМАНИЮ ЧИТАТЕЛЕЙ!

Раздел «Информация» публикует хронику жизни ученых-медиков. Материалы Вы можете присылать по почте и факсу: 634050, г. Томск, Московский тракт, 2, тел./факс: (3822) 64-53-78, 53-26-30.

Ждем Вашей информации о новом в медицине.

Редакция журнала принимает материалы о юбилярах (обязательно фото 9x12).

К 115-летию со дня основания кафедры оперативной хирургии им. Э.Г. Салищева

23 июня 1890 года доктор медицины из Санкт-Петербурга (Военно-медицинская академия) Эраст Гаврилович Салищев был назначен экстраординарным профессором на кафедре оперативной хирургии и топографической анатомии Императорского Томского университета. Ректором университета (профессор В.Н. Великий) и Попечителем Учебного округа (В.М. Флоринский) ему было поручено организовать учебный процесс для студентов 3 курса первого набора медицинского факультета. 21 июня 1891 года приказом министра народного просвещения доктор медицины Э.Г. Салищев был назначен ординарным профессором этой кафедры. С именем профессора Э.Г. Салищева связаны серьезные исследования по топографической анатомии мужской промежности, пластической хирургии, урологии, абдоминальной и торакальной хирургии. Этот человек сделал в свое время так много для кафедры оперативной хирургии Императорского Томского университета, что и сегодня многие ориентиры в научной, учебной и лечебной деятельности кафедры основываются на его «салищевском» гении. Профессор Э.Г. Салищев считался в свое время одним из лучших лекторов Университета. Его лекции по хирургической анатомии были самыми популярными среди студентов-медиков Томского университета. Профессор уделял много внимания практическим занятиям со студентами, пользовался помощью студентов в операционной, заставляя их предварительно отрабатывать операции на трупах. В своем дневнике осенью 1892 года он записал: «Присматриваюсь к двоим студентам. Замечаю у них дар хирургический. Возможно, настанет час, когда поручу им заняться подготовкой операций на пищеводе. На мозге? На сердце? Хирургия двадцатого века забудет о запретных некогда зонах человеческого организма».

Фото 1. Э.Г. Салищев.

Профессор Э.Г. Салищев подготовил серию музейных анатомических препаратов, смог убедить Ученый совет Университета в необходимости резкого увеличения ассигнований на учебный процесс кафедры оперативной хирургии как базисной хирургической кафедры. 6 января 1892 года профессор Н.А. Рогович по поручению Ученого совета Императорского Томского университета официально обратился в Министерство народного просвещения с просьбой ограничиться в составе Университета тремя хирургическими кафедрами: оперативной хирургии, факультетской и госпитальной хирургии. Согласие из Петербурга было получено. Другими словами, с самого своего основания кафедра топографической анатомии и оперативной хирургии СибГМУ создавалась как кафедра для освоения врачебных манипуляций и разработки новых хирургических технологий.

Учебный год осенью 1892 года в Императорском Томском университете профессор Э.Г. Салищев начал как организатор кафедры госпитальной хирургической клиники и десмургии с учением о вывихах и переломах.

В период заведования кафедрой госпитальной хирургической клиники профессор Э.Г. Салищев прославил отечественную хирургию своими оригинальными операциями – удалением нижней конечности с половиной таза, вылущиванием всей верхней конечности с лопаткой и другими.

Два года заведования кафедрой оперативной хирургии и восемь лет – кафедрой госпитальных хирургических клиник – апофеоз научной и практической деятельности всемирно известного хирурга. Вероятно, с тех времен сложились особые отношения между этими кафедрами; они часто писали общую историю. Не случайно, что после смерти Э.Г. Салищева, в 1901-1902 гг. кафедрой госпитальных клиник временно руководил заведующий кафедрой топографической анатомии и оперативной хирургии, профессор А.А. Введенский. Примечательно, что в период 1926-1929 гг. профессор В.Н. Саввин заведовал одновременно двумя кафедрами – оперативной хирургии и госпитальной хирургии. В 1930 году, в связи с переездом профессора В.Н. Саввина в г. Челябинск и переходом в Институт усовершенствования врачей его ученика и преемника по кафедре Б.И. Фукса, кафедра топографической анатомии и оперативной хирургии была ликвидирована. Она стала курсом при кафедре анатомии человека. Оперативную хирургию стали преподавать сотрудники кафедры госпитальной хирургии. Благодаря усилиям профессора А.П. Азбукина и старшего прозектора кафедры анатомии В.Т. Сереброва, в 1931 году кафедра была возрождена. До 1994 года, т.е. 64 года, сотрудниками кафедры были только анатомы. В сознании многих поколе-

ний врачей преподаватель-топографоанатом ассоциировался с понятием «трупный доктор».

Новое поколение сотрудников в 1994 году восстановило клинический статус кафедры, организовав клиническую базу в отделении реконструктивной и пластической микрохирургии Томской ОКБ. Решением Ученого совета СибГМУ (протокол №4 от 14.12.1999) кафедра оперативной хирургии была внесена в список клинических кафедр. По предложению профессора В.Ф. Байтингера Ученый совет СибГМУ (протокол №8 от 11.04.2000) единогласно решил присвоить кафедре имя профессора Э.Г. Салищева.

Проректором по учебной работе (профессор А.И. Венгеровский) и деканом лечебного факультета (член-корр. РАМН, профессор А.К. Стрелис) в 2002 году было подписано Положение о кафедре оперативной хирургии, где в п. 8 указано: «должность заведующего кафедрой им. Э.Г. Салищева замещается только хирургами, имеющими хорошую анатомическую подготовку...».

Таким образом, сегодня мы являемся свидетелями торжества идеи Н.И. Пирогова о том, что «кафедра хирургической анатомии должна принадлежать не профессору анатомии, а профессору хирургии», имеющему хорошую анатомическую подготовку. К счастью, СибГМУ, единственный в РФ имеет такую кафедру. В других вузах кафедрами оперативной хирургии руководят анатомы, гистологи, патологоанатомы. Без сомнения, в СибГМУ это стало возможным под влиянием личности такого выдающегося хирурга как профессор Эраст Гаврилович Салищев. Разумеется, что благодатной почвой для этого стали амбициозный коллектив кафедры и поддержка этих амбиций ректором и Ученым советом СибГМУ.

ЗАВ. КАФЕДРОЙ
ОПЕРАТИВНОЙ ХИРУРГИИ,
ЗАСЛУЖЕННЫЙ ВРАЧ РФ,
ПРОФЕССОР **В.Ф. БАЙТИНГЕР**

ЗАВ. УЧЕБНОЙ ЧАСТЬЮ
КАФЕДРЫ, ПРОФЕССОР,
А.А. СОТНИКОВ

НОВЫЕ ИЗДАНИЯ

КОМПЕНДИУМ ПО ХИРУРГИИ КИСТИ

Сборник посвящен общим и частным вопросам диагностики, лечения и реабилитации патологических состояний кисти. Представлен целый ряд оригинальных методик хирургического и реабилитационного лечения, разработанных хирургами многих научных и лечебных учреждений, а также высших учебных заведений России.

Ценность данного сборника состоит в том, что он явится первым сборником после организации и регистрации Российского общества кистевых хирургов (кистевая группа), организованного 7–8 июня 2003 г. в Ярославле.

Издание будет полезно не только специалистам в области хирургии кисти, но и врачам-реабилитологам, специалистам медико-социальной экспертизы, врачам-анестезиологам.

Внимание! Книгу можно выписать! По всем вопросам обращаться в редакцию журнала. Стоимость книги 120 рублей.

СОСУДИСТЫЙ ШОВ

В сборнике представлена история сосудистого шва, его основные виды и требования, предъявляемые к сосудистому шву. Описана техника перевязки и доступы к магистральным сосудам. Представлены общие основы микрохирургии. Изложены особенности формирования сосудистых анастомозов у онкологических больных. Дана характеристика огнестрельных повреждений магистральных сосудов и тактика оказания медицинской помощи на этапах эвакуации раненых

Внимание! Книгу можно выписать! По всем вопросам обращаться в редакцию журнала. Стоимость книги 210 рублей.

ОРТОПЕДИЧЕСКАЯ КОСМЕТОЛОГИЯ. НОВЫЕ ТЕХНОЛОГИИ ПРИ ОПЕРАТИВНОМ УВЕЛИЧЕНИИ РОСТА

Книга посвящена вопросам оперативного увеличения роста с косметической целью. На основе собственного материала разработаны антропометрические критерии определения величины возможного увеличения роста у пациентов с различными пропорциональными типами.

Впервые в ортопедической косметологии представлены точные математические способы расчета оптимальных, допустимых и максимально допустимых величин удлинения сегментов нижних конечностей для увеличения роста с косметической целью.

Дано топографо-анатомическое обоснование безопасной техники проведения остеотомии и наиболее косметичных оперативных доступов.

Издание может быть рекомендовано ортопедам, специалистам в области эстетической хирургии и косметологии.

По вопросам приобретения книги обращаться в Волгоградскую медицинскую академию.

Interplast – международное объединение пластических хирургов

Международная благотворительная организация Interplast была основана в 1967 году профессором Дональдом Р.Лаубом (США) для оказания бесплатной хирургической помощи детям развивающихся стран.

В то время профессор Д.Р.Лауб был руководителем Центра пластической и реконструктивной хирургии Стэндфордского университета в Пало-Альто (штат Калифорния). На идею создания организации Interplast его натолкнул случай с тринадцатилетним мальчиком по имени Антонио, которого привезли из Мексики в Стэндфордский университет для лечения «заячьей губы». Антонио воспитывала бабушка, он никогда не ходил в школу и не общался с другими детьми. В поисках помощи для Антонио священник Джеймс Погги связался с доктором Дональдом Проло, профессором кафедры нейрохирургии Стэндфордского университета. Профессор Д.Проло сообщил об этом мальчике Роберту Чейзу – руководителю хирургического отделения медицинской школы при Стэндфордском университете. Отец Погги организовал приезд Антонио в Стэнфорд, где доктор Р.Чейз с доктором Д.Лаубом и другими врачами выполнили ему операцию назохейлопластики.

Домой Антонио возвратился в отличной форме и начал ходить в школу. Столь быстрые изменения в жизни Антонио после операции поразили волонтеров Американской Миссии в Латинской Америке. Они обратились к профессору Р.Чейзу с просьбой помочь большему количеству мексиканских детей с аналогичными врожденными пороками. Доктор Р.Чейз и доктор Д.Лауб приехали в Мехикали, где им представили огромное количество детей с такими заболеваниями...

Профессор Д.Лауб начал активно собирать средства для регулярного проведения пластических операций таким детям и, в частности, для строительства благотворительного госпиталя в Мексике.

INTERPLAST-GERMANY

Организация Interplast-Germany была основана в 1980 году профессором Готтфридом Лемперле во Франкфурте-на-Майне. Interplast-Germany-это международное объединение пластических хирургов. Врачи этой организации проводят бесплатные пластические операции в развивающихся странах. Их пациенты страдают различными дефектами лица, такими как «волчья пасть» или «заячья губа», тяжелыми рубцами после ожогов, опухолями кожи и головы, а также другими дефектами, полученными в результате несчастных случаев или войны. Ежегодно Interplast-Germany помогает примерно 2000 пациентов.

Цель этой организации – дать пациентам возможность стать полноценными членами общества. Тем более что в слаборазвитых странах такие болезни воспринимаются как наказание Богов, и людей с такими пороками избегают.

Врачи Interplast-Germany работают по всему миру: в государствах Южной Америки, Африки, в Индии, Индонезии, в Непале, в Бангладеш и многих других.

Работа Interplast-Germany базируется на доброй воле и инициативе членов организации. Члены команды Interplast работают безвозмездно в свой отпуск. Они приезжают по приглашению в различные страны. В команду входят опытные пластические хирурги, анестезиологи, операционные сестры. Продолжительность одной акции составляет 2-3 недели. На месте врачей нередко ожидают тяжелые условия. Порой они вынуждены работать при отсутствии электричества и водопровода. Несомненно, что 2-3-недельная акция требует большой физической и духовной стойкости. Трудности состоят даже в том, что уход за пациентами осуществляют родственники, так как зачастую представления о профессиональных обязанностях медсестер в этих странах совсем иное. Но даже в этих сложных условиях врачи и медицинские сестры находят в себе силы улыбаться, что так важно для больных в психологическом плане.

Операционный день начинается очень рано и заканчивается лишь после захода солнца. У врачей даже нет времени, чтобы познакомиться со страной, пригласившей их.

Задолго до приезда команды врачей большое количество нуждающихся в помощи пускаются в путь к месту проведения операций. Но поскольку максимально возможно проведение лишь 100-150 операций, производится отбор пациентов, которые в первую очередь нуждаются в помощи.

Все возникающие расходы на проезд, проживание членов команды покрываются вкладами спонсоров, а также из ежегодных взносов членов организации. Членский взнос в год составляет примерно 30 евро. Необходимые материалы и оборудование частично предоставляются фирмами-производителями.

Членом Interplast-Germany может стать любой человек, независимо от

профессии, расы, религии, политических убеждений или гражданства. Но в первую очередь организации нужны врачи-специалисты и медицинские сестры, имеющие опыт работы в пластической хирургии. Человек, не имеющий медицинского образования, может работать санитаром. Но наиболее простой вид помощи — это денежная поддержка. Существует возможность перевода средств на счет Interplast-Germany или на счет одной из секций организации.

УСТАВ INTERPLAST-GERMANY

§1. Название и местонахождение штаб-квартиры

1. Название организации — «Interplast-Germany».

2. Штаб-квартира находится по месту пребывания ее руководителя, действующего в данное время. Interplast-Germany зарегистрирован под номером 73 VR 8419 во Франкфурте-на-Майне.

§2. Цели организации

Задачей Interplast-Germany является помощь людям в развивающихся странах с врожденными и приобретенными дефектами путем оперативного вмешательства, а также оказания им гуманитарной помощи. В первую очередь внимание уделяется пациентам с поражением лица, такими как «волчья пасть» или «заячья губа», тяжелыми рубцами после ожогов, опухолями кожи и головы, поражениями рук, дефектами, полученными в результате несчастных случаев или войны, а также другими заболеваниями, находящимися в компетенции пластических хирургов.

Interplast-Germany активно сотрудничает с другими организациями и фондами, имеющими подобные цели.

Операции проводятся командой врачей абсолютно бесплатно в соответствующей слаборазвитой стране, либо, в исключительных случаях, в отделениях пластической хирургии больниц Германии. Interplast-Germany полностью финансирует проезд и пребывание в стране врачей, а также, если необходимо, проезд и лечение пациентов в Германии. При этом развивающимися странами считаются не только страны третьего мира, но и те страны, в которых живут люди, нуждающиеся в помощи пластических хирургов.

Interplast-Germany преследует исключительно благотворительные цели, как предписано § 63 АО. Организация компенсирует расходы на проезд, пребывание в стране и на необходимые материалы. Члены организации не получают никаких денежных отчислений. С разрешения Правления административные работники правления и секций могут получать денежную компенсацию.

Все средства Interplast-Germany должны расходоваться только на вышеуказанные цели.

§3. Членство

В организацию входят:

1. Действительные члены.
2. Почетные члены.

Почетными членами являются люди, имеющие особые заслуги перед Interplast-Germany. Среди почетных членов организации в первую очередь следует назвать основателя Interplast-Germany профессора Готтфрида Лемперле. Действительным членом может стать как юридическое лицо, так и физическое независимо от профессии, расы, религии, политических убеждений и гражданства. Для вступления в Interplast-Germany необходимо письменное заявление. Членство прекращается при добровольном выходе, при исключении или в результате смерти. Для исключения нужно письменно обоснованное заявление одного из членов организации, подписанное правлением. Исключаемому предоставляется право выразить свою точку зрения.

§4. Права и обязанности членов

Все члены Interplast-Germany имеют право принимать участие в общем собрании. Действительные и почетные члены имеют право голоса, а также право вносить предложения. Юридические лица имеют только право голоса.

§5. Членские взносы

Размер членского взноса определяется общим собранием членов Interplast-Germany и составляет примерно 30 евро в год. Данная сумма должна быть обязательно уплачена в течение года. В противном случае человека, не уплатившего взнос, после однократного предупреждения исключают.

§6. Органы Interplast-Germany

Органами Interplast-Germany являются:

1. Общее собрание членов.
2. Правление.
3. Секции.

§7. Общее собрание членов

1. Собрание проводится ежегодно и созывается правлением письменно как минимум за 2 недели до даты проведения.

2. В экстренных случаях правление имеет право созвать внеочередное собрание членов.

3. 25% членов в случае необходимости имеют право независимо от правления созвать Общее собрание.

4. Повестка дня включает:

а) ежегодный отчет председателя правления

б) отчет казначея и аудитора

в) роспуск правления

г) переизбрание правления, если необходимо

д) обсуждение сметы, предложения и пожелания

е) разное.

Общее собрание проводится под руководством председателя или его заместителя. В обязательном порядке ведется протокол собрания, который должны подписать как минимум 2 члена правления. Предложения, выносимые на голосование, отклоняются при равенстве голосов. Изменения в уставе могут быть приняты лишь с согласия не менее 2/3 присутствующих членов собрания. Решение о роспуске организации принимается 3/4 присутствующих на собрании членов с правом решающего голоса. На общем собрании выбирают как минимум двух аудиторов сроком на 4 года. Им надлежит сдать экзамен по общему учету и отчетности организации. Аудиторы обязаны ежегодно отчитываться о своей деятельности и могут неограниченно переизбираться.

§8. Правление

Правление состоит из:

1. Председателя
2. Казначея
3. Заместителя председателя
4. Делопроизводителя.

Каждый из членов правления имеет право самостоятельно представлять Interplast-Germany за пределами страны. Правление Interplast-Germany выбирается на 4 года согласно § 30 БГБ. Если кто-либо из членов правления подает в отставку в течение легислатурного периода, то председатель и остальные члены правления уполномочены назначить нового члена правления (§ 26 БГБ). Правление Interplast-Germany назначает также руководителей и при необходимости казначеев каждой секции.

§9. Секции

1. Interplast-Germany подразделяется на 12 секций:

– секция Франкфурт
– секция Штутгарт
– секция Мюнхен
– секция Ешвайлер
– секция Бад-Кройцнах
– секция Дуйсбург
– секция Зибенгебирге
– секция Фреден
– секция Хайдельберг
– секция Шопфхайм
– секция Непал-проект
– секция Баден-Баден/Раштат, Prointerplast в Рурской области / NRV отделение Interplast-Germany в Южной Баварии.

2. Каждая секция состоит из действительных членов, руководителя и казначея.

3. Руководитель и казначей назначаются Правлением на 4 года и могут неограниченно переизбираться.

4. Руководитель секции планирует и координирует всю деятельность. Он несет ответственность за все акции, проводимые его секцией.

5. Каждая секция имеет свой счет и должна представлять правлению Interplast-Germany годовой финансовый отчет. Аудитор, назначенный руководителем секции, должен отчет проверить и вместе с руководителем подписать. После этого отчет отправляют Правлению.

§10. Целесообразность использования средств

Поступающие средства, пожертвования, субсидии, в том числе и частных лиц, должны использоваться для проведения пластических операций и на оплату связанных с ними расходов, на проезд, проживание и приобретение необходимых материалов. Члены оперативной команды обязуются работать безвозмездно. В исключительных случаях организация оплачивает расходы на кратковременное обучение в области пластической хирургии врачей, медсестер, медбратьев принимающей страны, что в дальнейшем может послужить созданию отделения пластической хирургии и повышению качества ухода за больными в этой стране. Проведение подобных акций другими организациями, цели которых совпадают с целями Interplast-Germany, могут быть в некоторых случаях субсидированы.

Пациенты из слаборазвитых стран могут быть прооперированы за счет Interplast-Germany, только если они из-за состояния своего здоровья нуждаются в помощи (§ 53 п.1 АО 1977) и если их доходы не превышают пределов, оговоренных в § 53 п.2. Врачи отбирают и оперируют пациентов безотносительно расы, религии, политической ориентации. В редких случаях из-за крайне тяжелых, невыполнимых на месте операций могут быть профинансированы проезд и лечение пациента в одной из больниц Германии. Во время пребывания в принимающей стране члены оперативной команды должны воздерживаться от критики социальных и политических устоев данной страны.

§11. Деятельность Interplast-Germany

1. Гуманитарные акции врачей в развивающихся странах.

Руководитель акции несет ответственность за организацию, медицинское, социальное и финансовое обеспечение. Сюда относятся: своевременная заявка о проведении акции, предоставление правлению списка участников и заключительного отчета (число и контингент прооперированных пациентов).

2. Операции для пациентов из развивающихся стран в Германии.

Хирург несет ответственность за организацию операций, медицинское, социальное и финансовое обеспечение, за дальнейший уход за пациентом во время пребывания в Германии.

3. Поддержка в создании медицинских учреждений в странах с тяжелым социальным положением, что будет способствовать долговременным проектам по пластической хирургии. Инициатор проекта ответствен за его организацию, медицинское, социальное и финансовое обеспечение. при этом нужно учитывать соответствие вышеперечисленных мероприятий целям Interplast-Germany, социальную эффективность и экономичность (медико-техническое оборудование, оснащение больниц).

4. Обучение в области пластической хирургии врачей, медсестер, медбратьев в странах третьего мира.

Важной составной частью акций Interplast-Germany является передача опыта и техники проведения операций и последующего лечения врачам и среднему медицинскому персоналу данной страны. В отдельных случаях возможно финансирование краткосрочного обучения врачей в области пластической хирургии в Германии.

§12. Фонд Interplast-Germany

7 марта 2003 года Interplast-Germany учредил в городе Бад-Кройцнахе фонд для поддержки и проведения долговременных проектов по пластической хирургии в развивающихся странах. Фонд носит название «Interplast Фонд».

§13. Прекращение деятельности Interplast-Germany

При роспуске или прекращении деятельности организации в связи с упразднением нынешних целей все средства Interplast-Germany переходят Interplast Фонду.

§14. Окончательное определение

7 марта 2003 года в Бад-Кройцнахе Устав, принятый общим собранием 17 октября 1982 года во Франкфурте-на-Майне, был единогласно изменен и утвержден вновь. Измененный текст Устава вступил в силу с момента внесения в реестр организации Interplast-Germany.

ПЕРЕВОДИЛИ С НЕМЕЦКОГО СТУДЕНТЫ 2 КУРСА ЛЕЧЕБНОГО ФАКУЛЬТЕТА ГРУППЫ 1319
АННА СУЛАКШИНА
И **ГЛЕБ ПЕТЛИН**

Summaries

THOUGTHS ABOUT SOME ASPECTS OF LOWER EXTREMITIES CRITICAL ISCHEMIA (CLASSIFICATION, DIAGNOSIS, PERSPECTIVES).
G.K. Abalmassov, A.A. Fedorovich, K.M. Morozov, D.G. Makarevich, V.S. Nelajev, V.V. Prikhod'ko.
The analysis of own and literature data concerning treatment of patients having lower extremities ischemia of the IIIa and IIIb stages is presented. The authors consider that treatment success depends not only on adequacy of reconstructive surgery performing but on the reversibility of microcirculation disturbances developed.

METHOD TO TREAT CHRONIC OSTEOMYELITIS OF TIBIA IN THE LOWER THIRD OF THE CRUS.
V.V. Jurkevich, A.V. Pekshev, V.V. Podgornov, A.V. Korol'kov.
Method of surgical treatment of chronic osteomyelitis in the lower third of crus bones is described. Transposition of non-free sole flap on the median sole vascular-nervous bundle is used. This method allowed not to use multi-stage surgeries, to decrease treatment terms and cost and to guarantee rapid social and working rehabilitation.

RECONSTRUCTIVE-PLASTIC SURGERIES IN THE TREATMENT OF PATIENTS HAVING DIFFERENT DEFORMATIONS OF THE FOOT.
M.V. Kazaresov, A.M. Koroleva, A.V. Mekhov, I.V. Bauer, V.A. Golovnev.
Treatment experience of patients having different deformations of the foot is given in the paper. Correction of deformations taking into account foot anatomy in congenital talipes and platypodia resukts in good clinical outcome.

LONG-TERM RESULTS OF THE URETER' PLASTICS USING APPENDIX VERMIFORMIS TRANSPLANT.
A.I. Tsoukanov, V.F. Baitinger, V.I. Sserjakov, V.A. Mosejev.
One year after non-free plastics of the right ureter using appendix vermiformis, mucous membrane structural reconstruction occurs: number of intestinal crypts decreases, integmentary epithelium becomes flattened. Number of goblet cells which are characterized by high content of acid glycosaminoglicanes and practically complete absence of neutral mucopolysaccharides decreases.

METHOD OF FORMING AREFLUX ESOPHAGEAL - GASTRIC ANASTOMOSIS IN REFLUX ESOPHAGITES.
A.E. Bejunok, G.Ts. Dambajev.
The new method of forming artificial areflux esophageal-gastric anastomosis is developed. Animal experiments confirmed viability and functional activity of artificial con-strictor and valve.

STUDYING INFLUENCE OF ISCHEMIA, TRANSPLANTATION SITE AND PRESERVATION OF DIFFERENT KINDS ON THE TISSUE OF ALLOGENIC RAT'S ADENOHYPOPHYSIS TRANSPLANT.
D.L. Titarov, E.D. Smirnova, P.V. Jushkov, V.I. Kirpatovski.
Comparative assessment of three models (1. under albuguineous membrane of the testis, 2. into the parenchyma of the testis, 3. under renal capsule) of adenohypophysis transplantation is performed. Preference of the first model and privileges of the testis as a transplantation site is confirmed. Allogenic adenohypophysis tissue preserves its viability in the follow– up period to 13 months being transplanted under albuguineous membrane of the testis.

RESTORATION OF HEMODYNAMIC CONDITIONS IN INTRA-ORGAN BLOOD VESSELS OF THE TRANSPLANTED RAT'S SMALL INTESTINE USING ELECTROMAGNETIC FIELD.
A.Ju. Golajev, E.D. Smirnova, L.M. Mikhaljova.
White rats experiments demonstrated that electromagnetic field allows to decrease pronounced pathologic changes in intra-organ blood vessels of the transplanted small intestine.

MORPHOFUNCTIONAL CHARACTERISTICS OF THE SMALL INTESTINE IN DIFFERENT TERMS OF ACUTE STRANGULATION ILEUS MODELLING BEFORE AND AFTER ITS OPERATIVE REMOVAL.
M.A. Kounizheva, L.M. Mikhaleva, E.D. Smirnova.
Reaction of the interorgan small intestine blood bed is studied using model of acute strangulation ileus. Degree of the small intestine morphologic changes is directly proportional to the term of its ischemia. After removing of the 3 to 6 hours strangulation, morphology of the small intestine and of its interorgan vessels becomes normal only by 45 days.

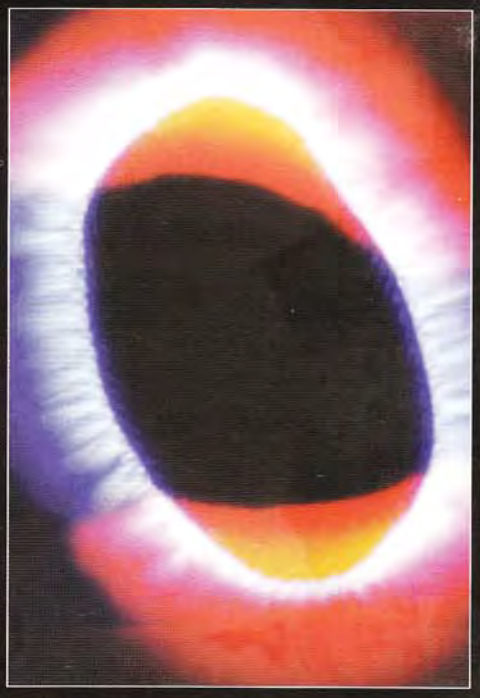

▲ **Рис 1 (1, 2).** Кирлиан-фотография пальца в норме

◀◀ **Рис 2а (1,2).** Кирлиан-фотография. Воспалительный процесс

▲ **Рис 3а.** Кирлиан-фотография. Инфекционной процесс

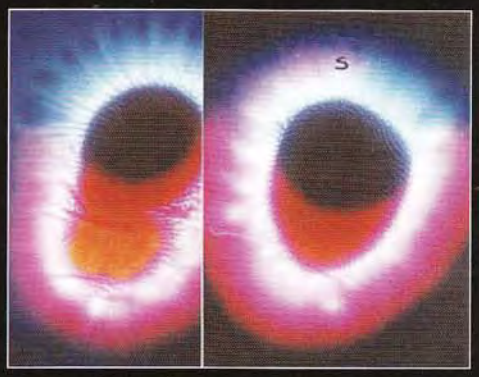

▲ **Рис 4а.** Кирлиан-фотография пальца онкологического больного

▲ **Рис 5а.** Кирлиан-фотография. Дегенеративные процессы в организме

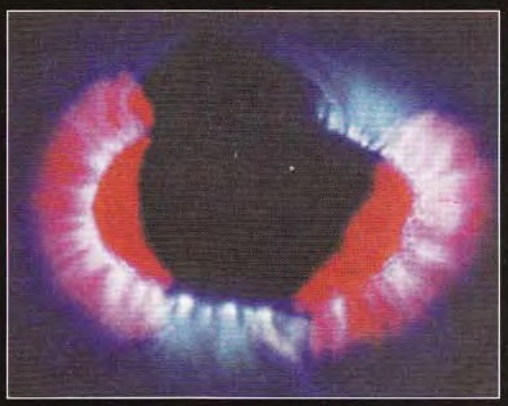

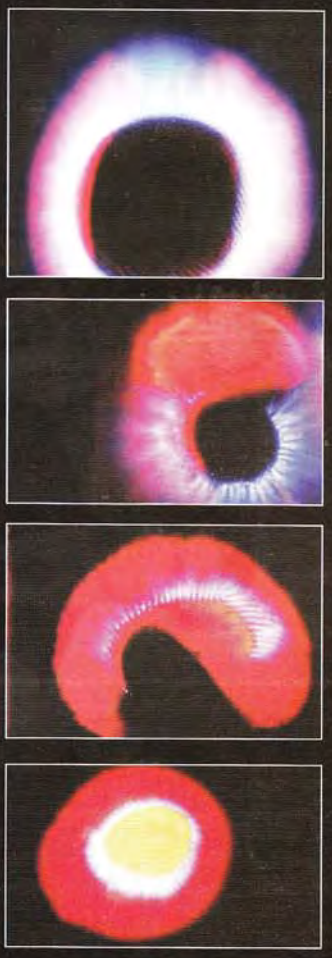

▲▲ **Рис 7–10.** Кирлиан-фотография. Стадии погружения в состояние гипноза. Сверху вниз: состояние до гипноза; начало погружения в гипнотическое состояние; кирлиан-фотография неглубокого гипноза; кирлиан фотография глубокого гипноза

стр. 50

◀▲ **Рис 6а (1,2).** Кирлиан-фотография психоэмоциональных расстройств. Депрессия

Коллектив кафедры оперативной хирургии им. Э.Г. Салищева

1-й ряд (слева направо): Ю.А. Хадыко (ординатор), С.В. Шип (соискатель), Л.А. Лялина (зав. лабораторией), В.Ф. Байтингер (зав. кафедрой), Е.Л. Тимошина (ФПК), А.А. Сотников (профессор, зав. учебной частью), Е.С. Кузьмичева (интерн), Г.П. Бухаева (ординатор). **2-й ряд:** Т.Н. Александров (ординатор), К.В. Селянинов (к.м.н., ст. преподаватель), А.И. Цуканов (к.м.н., ассистент), С.В. Бредихин (ординатор), Д.Н. Синичев (ординатор), С.В. Шматов (к.м.н., доцент), В.И. Серяков (ассистент), К.Э. Чикинев (соискатель).