ISSN 1814-1471

научно-практический журнал

Вопросы хирургии

реконструктивной и пластической

Том 17, № 3 (50)
сентябрь 2014



Агитационный плакат, автор П. Бехметьев, 1930

На первой стороне обложки: памятник пластическому хирургу. В эпоху Возрождения итальянец Гаспаре Тальякоцци (Gaspare Tagliacozzi) усовершенствовал технику ринопластики и пластики верхней губы. Он описал также пластику дефекта наружного уха, для которой выкраивал кожные лоскуты позади ушной раковины. Священники не позволили похоронить великого хирурга на католическом погосте и его труп предали земле за кладбищенской оградой, в неосвященной земле. Впоследствии жители Болоньи, гордившиеся своим земляком, поставили ему памятник в облике человека, держащего в руке нос. Памятник находится в Анатомическом театре Университета Болоньи. Это одна из 12 деревянных скульптур известнейшим медикам (проект архитектора А. Паолуччи 1637 года). Театр был простроен в 1638 году архитектором Антонио Леванте в районе Archiginnasio, где прежде размещался университет. В 1944 году во время бомбежки Анатомический музей превратился в груду развалин. Однако допустить потерю такого здания итальянцы не смогли. Его оригинальная красота была воссоздана после Второй мировой войны усилиями многих специалистов. В настоящее время здание анатомического музея сделано полностью из резного дерева.

научно-практический журнал

Вопросы реконструктивной и пластической хирургии

Том 17, № 3(50)
сентябрь 2014

УЧРЕДИТЕЛЬ:
ЗАО «Сибирская микрохирургия»

ПРИ УЧАСТИИ:
АНО «НИИ микрохирургии»
ОГАУЗ «Медицинский центр им. Г. К. Жерлова»
ОГАУЗ «Томский областной онкологический диспансер»

Распространение знаний – это распространение благополучия.
Альфред Бернхард Нобель (1833–1896)

Журнал зарегистрирован в Министерстве по делам печати, телерадиовещания и средств массовой коммуникации РФ
Св-во ПИ № 77-9259 от 22.06.2001

Выходит 4 раза в год

Территория распространения: Российская Федерация, страны СНГ

Подписной индекс в агентстве «Роспечать» — 36751

ИНЦ (Договор № 09-12/08)

Журнал включен в Перечень ведущих рецензируемых научных журналов и изданий, выпускаемых в РФ, в которых должны быть опубликованы основные результаты диссертаций на соискание ученой степени доктора и кандидата наук (редакция от 17.06.2011 г.).

ГЛАВНЫЙ РЕДАКТОР:
В. Ф. Байтингер, профессор

ЗАМЕСТИТЕЛЬ ГЛАВНОГО РЕДАКТОРА:
К. В. Селянинов, канд. мед. наук

РЕДАКЦИОННАЯ КОЛЛЕГИЯ:
Ю. И. Бородин, академик РАН
Г. Ц. Дамбаев, член-корреспондент РАН
А. П. Кошель, профессор
С. В. Логвинов, профессор
В. К. Пашков, профессор
А. А. Сотников, профессор
В. И. Тихонов, профессор
В. В. Юркевич, профессор

РЕДАКЦИОННЫЙ СОВЕТ:
Massimo Ceruso (Италия)
Isao Koshima (Япония)
Wayne A. Morrison (Австралия)
Dragos Pieptu (Румыния)
Г. М. Верега (Молдова)
А. А. Каюмходжаев (Узбекистан)
К. Г. Абалмасов, профессор (Москва)
А. А. Воробьёв, профессор (Волгоград)
И. О. Голубев, профессор (Москва)
С. С. Дыдыкин, профессор (Москва)
А. Ю. Кочиш, профессор (Санкт-Петербург)
Л. А. Кудяков, канд. мед. наук (Томск)
Н. В. Островский, профессор (Саратов)
А. Г. Пухов, профессор (Челябинск)
К. П. Пшениснов, профессор (Москва)
Н. Ф. Фомин, профессор (Санкт-Петербург)
И. В. Шведовченко, профессор (Санкт-Петербург)

ГРУППА РАЗРАБОТКИ И ВЫПУСКА:

Редактор А. В. Базавлук
Корректор М. А. Андросова
Верстка А. В. Петров

Формат 60×84/8. Печать офсетная.
Усл. печ. л. 9,3. Заказ 436. Тираж 1000 экз.
Подписано в печать 20.09.2014
Оригинал-макет издательства
«Печатная мануфактура»
634055, г. Томск, а/я 3967
Тел/факс: (382-2) 49-31-19
e-mail: pechat@tomsk.ru

АДРЕС РЕДАКЦИИ:

634041, г. Томск, ул. Белинского, 31/2-5.
Тел.: (3822) 64-53-78, 53-26-30,
тел./факс: (3822) 64-57-53, 56-44-78;
сайт: http://microsurgeryinstitute.com
e-mail: microhirurgia@yandex.ru

Ежеквартальный научно-практический медицинский журнал

«ВОПРОСЫ РЕКОНСТРУКТИВНОЙ И ПЛАСТИЧЕСКОЙ ХИРУРГИИ»

Журнал «Вопросы реконструктивной и пластической хирургии» – это единственный в РФ научно-практический рецензируемый журнал, издаваемый специалистами в области реконструктивной пластической хирургии, экспериментальной хирургии и клинической анатомии. Журнал пропагандирует современную хирургическую идеологию – восстановительной хирургии во всех известных сегодня хирургических направлениях.

С 2010 года журнал является официальным печатным органом Межрегионального Общества Кистевых Хирургов – Кистевой группы.

Журнал включен в Перечень ведущих рецензируемых научных журналов и изданий, выпускаемых в РФ, в которых должны быть опубликованы основные результаты диссертаций на соискание ученой степени доктора и кандидата наук (редакция от 17.06.2011 г.).

Журнал основан в 2001 году, зарегистрирован в Министерстве по делам печати, телерадиовещания и средств массовой коммуникации РФ. Свидетельство ПИ № 77-9259 от 22.06.2001 г.

ISSN 1814-1471.
Выходит 4 раза в год. Тираж – 1000 экземпляров.
Территория распространения: Российская Федерация, страны СНГ.
Подписной индекс в каталоге агентства «Роспечать»: 36751.

Web-сайт и электронная версия:
www.microsurgeryinstitute.com
e-mail: **microhirurgia@yandex.ru**

Журнал входит в базу данных РИНЦ РУНЭБ
(http://www.elibrary.ru).

Главный редактор: заслуженный врач РФ, президент АНО НИИ микрохирургии, доктор медицинских наук, профессор В. Ф. Байтингер.

ОСНОВНЫЕ РУБРИКИ ЖУРНАЛА:

- Слово редактора
- Пластическая хирургия
- Клиническая анатомия
- Экспериментальная хирургия
- Новые технологии
- В помощь практическому врачу
- Менеджмент в медицине
- История медицины
- Информация
- Юбилеи

Объем статьи: оригинальные статьи, обзоры, лекции – 10–12 страниц; историко-медицинские статьи – 5–6 страниц; краткие сообщения, заметки из практики – 3–4 страницы машинописного текста.

Авторы (аспиранты, докторанты) публикуют свои материалы бесплатно, авторский гонорар не выплачивается.

**Редакционная коллегия приглашает к сотрудничеству всех,
кто заинтересован в развитии хирургии и медицинской науки в целом!**

научно-практический журнал
Вопросы реконструктивной и пластической хирургии

Том 17, № 3(50)
сентябрь 2014

СОДЕРЖАНИЕ

Слово редактора 4

ПЛАСТИЧЕСКАЯ ХИРУРГИЯ

Байтингер В. Ф., Силкина К. А., Байтингер А. В., Фёдоров Е. В. Total Breast Reconstruction: от неприятия до золотого стандарта 5

Грати С. Н., Котя В. В., Давид Н. М., Грати Н. Н. Видеоэндоскопическая трансаксиллярная маммопластика с использованием силиконовых эндопротезов с целью коррекции гипоплазии и дисморфии молочных желез 20

Фёдоров Е. В., Силкина К. А. Чувствительность кожи потенциальных донорских зон, используемых в реконструктивной маммопластике 25

ЭКСПЕРИМЕНТАЛЬНАЯ ХИРУРГИЯ

Селянинов К. В. Сосудистые реакции в кожно-фасциальном лоскуте при последовательном нарушении его связей с донорской зоной 29

ОБЗОР ЛИТЕРАТУРЫ

Маховский В. В. Состояние проблемы и пути оптимизации органосохраняющей тактики в хирургии селезёнки (обзор литературы) 42

В ПОМОЩЬ ПРАКТИЧЕСКОМУ ВРАЧУ

Артемьев А. А., Бытдаев З. М., Подкосов О. Д., Абакиров М. Д., Кавецкий Ю. П., Сысоев И. А., Абросимов М. Н. Внеочаговая коррекция посттравматических деформаций большеберцовой кости 56

Ходжанов И.Ю., Касымов Х. А., Хакимов Ш. К., Шамсиддинов А. С., Шоматов Х. Ш. Метод хирургической коррекции грудной клетки при синдроме Куррарино–Сильвермана 63

ИНФОРМАЦИЯ

Впервые на Нобелевскую премию номинируется микрохирург 67

Пшениснов К. П. Российское общество пластических реконструктивных и эстетических хирургов и пластическая хирургия в России 71

Отзыв на статью «Предпосылки для реализации концепции Total Breast Reconstruction в условиях Томской области. Шаг 1», опубликованную в журнале «Вопросы реконструктивной и пластической хирургии» (№ 2(49), 2014) 74

ПАМЯТЬ

Памяти Игоря Дмитриевича Кирпатовского 75

ИНФОРМАЦИЯ ДЛЯ АВТОРОВ 77

CONTENT

From the editor 4

PLASTIC SURGERY

Baitinger V. F., Silkina K. A., Baitinger A. V., Fedorov Ye. V. Total breast reconstruction: from rejection to the gold standard 5

Grati S. N., Cotea V. V., David N. M., Grati N. N. Transaxillary augmentation mammoplasty with video endoscopy assistence using silicone endoprosthesis on patients with hypoplastic and dysmorphic breast 20

Fedorov Ye. V., Silkina K. A. Skin sensitive of potential donor areas used in mammoplastic reconstruction 25

EXPERIMENTAL SURGERY

Selyaninov K. V. Vascular responses in skin-fascial flap in series with the violation of his donor area 29

LITERATURE REVIEW

Makhovsky V. V. State of the problem and ways to optimize organ-preserving surgery tactics in spleen 42

AID TO THE PHYSICIAN

Artemiev A. A., Bytdaev Z. M., Podkosov O. D., Abakirov M. D., Kavetsky Yu. P., Sysoev I. A., Abrosimov M. N. Correction and external fixation of posttraumatic tibia deformity 56

Khodjhanov I. Yu., Kasymov Kh. A., Khakimov Sh. K., Shamsiddinov A. S., Shomatov Kh. Sh. Method of surgical correction of chest deformities of Kurrarino–Silverman's syndrome 63

INFORMATION

For the first time in the Nobel Prize nominated microsurgeon 67

Pshenisnov K. P. Russian society of plastic reconstructive and aesthetic surgeons and plastic surgery in Russia 71

Review of paper "Preconditions for implementation of the concept Total Breast Reconstruction in terms of the Tomsk Region. Step 1", published in the journal "Problems of Reconstructive and Plastic Surgery" (№ 2(49), 2014) 74

MEMORY

To the memory of Kirpatovsky Igor Dmitrievich 75

INFORMATION FOR CONTRIBUTORS 77

УВАЖАЕМЫЙ ЧИТАТЕЛЬ!

Как говорили китайские мудрецы, «Не дай бог родиться в эпоху перемен». Трудно сказать, какая из сфер нашей жизни сегодня не находится в состоянии реформирования. Что касается здравоохранения, то этот процесс явно стал перманентным. Недавно в своем аналитическом обзоре в газете «Медицинский вестник» (№ 13(662), 2014 г.) Р. Шевченко привела слова министра здравоохранения России В. Скворцовой о том, что «… до выстраивания реально эффективной и комфортной для населения системы здравоохранения нам еще очень далеко». Понятно одно, что сегодня признанная во всем мире лучшей советская система здравоохранения существовать в рыночных условиях российской экономики не может.

Специфика современного российского здравоохранения состоит в том, что пациент сегодня потребляет медицинскую услугу, выпадающую из общих экономических законов; она не имеет конечного заданного качества, а потому нужна своя система защиты прав пациента как потребителя комплексной услуги охраны здоровья. Недавно Правительством РФ был представлен проект документа под названием «Основные положения стратегии охраны здоровья населения РФ на период до 2020 г. и последующие годы». Председатель Комитета Государственной Думы по охране здоровья С. Калашников назвал этот документ важным, однако посчитал, что из представленной в этом документе стратегии нужно вынести десятка полтора тезисов по обозначенным им направлениям (формулирование понятия национальной, т.е. российской системы здравоохранения, определение субъекта лечебной деятельности, определение конкретных источников финансирования и т.д.) и закрепить их, в том числе и законодательно. Формулирование национальной модели здравоохранения – очень важная работа, которая на многие годы определит стратегию развития здравоохранения России, а вместе с ней и другие важные составляющие: систему высшего и среднего медицинского образования, направления развития прикладной медицинской науки. А пока все разговоры идут в основном вокруг финансирования отечественного здравоохранения.

Между тем Минфин отмечает недостаточную эффективность использования бюджетных денежных средств для достижения необходимых результатов реформирования здравоохранения. Заместитель министра финансов Т. Нестеренко недавно заявила, что «по результатам мониторинга качества финансового менеджмента учреждений Минздрав РФ получил только 45,1 балла из 100 возможных. Росздравнадзор набрал 53,1 балла, ФМБА – 55,4. Тем не менее радует, что по сравнению с 2012 г. Минздрав поднялся на 5 ступенек».

Проблемы, требующие решения и способные повлиять на качество финансового менеджмента, недавно озвучил директор Научного центра здоровья детей ФАНО академик А. Баранов. По заданию Минздрава РФ по методике ВОЗ была проведена оценка качества стационарной помощи детям в 16 крупнейших городах России. Вот результаты: необоснованная госпитализация составляет 70 %; необоснованные инфузии – 56 %; готовность приема к оперированию и оказанию неотложной помощи: по оборудованию – 42 %, по лекарствам – 64 %, по навыкам врача – всего 14 %. Еще одним негативным фактором является отсутствие мотивации у врачей повышать свою квалификацию! Следует признать, что пилотный проект непрерывного медицинского образования практически провалился.

Этот весьма неполный анализ причин низкой эффективности отечественного здравоохранения надо рассматривать в нескольких плоскостях: медицинский и финансовый менеджмент, подготовка кадров и определение субъекта лечебной деятельности. Кто, например, несет юридическую ответственность за лечение пациента и его результат? Кто является субъектом права – наемный врач или лечебное учреждение (организация)? Прошу воспринимать этот краткий анализ не как констатацию многочисленных проблем в отечественном здравоохранении, а как попытку поставить диагноз! Мы ведь не сомневаемся в том, что «кто хорошо диагностирует, тот хорошо лечит»! Может быть, наш анализ будет кому-то полезным.

С уважением,
главный редактор, заслуженный врач РФ,
профессор В. Ф. Байтингер

В. Ф. Байтингер, К. А. Силкина, А. В. Байтингер, Е. В. Фёдоров

TOTAL BREAST RECONSTRUCTION: ОТ НЕПРИЯТИЯ ДО ЗОЛОТОГО СТАНДАРТА

V. F. Baitinger, K. A. Silkina, A. V. Baitinger, Ye. V. Fedorov

TOTAL BREAST RECONSTRUCTION: FROM REJECTION TO THE GOLD STANDARD

АНО «НИИ микрохирургии», г. Томск
ГБОУ ВПО СибГМУ Минздрава РФ, г. Томск

В статье дается обоснование современной концепции Total Breast Reconstruction после мастэктомии по поводу рака груди, предполагающей восстановление не только формы, размеров, консистенции, статической и динамической симметрии, но и адекватного лимфодренажа при наличии лимфедемы верхней конечности на стороне операции, а также восстановление чувствительности реконструированной груди до уровня эрогенной. Спонтанная афферентная реиннервация реконструированной груди не может обеспечить адекватное восстановление ее чувствительности. Спонтанная реиннервация характеризуется тремя параметрами: непредсказуемостью, неоднозначностью, мозаичностью. Направленная афферентная невротизация микрохирургических лоскутов, применяемая как дополнительная опция при реконструктивной маммопластике, не является излишеством. Ее результаты высоко оцениваются пациентками. Достигнутые выгоды высокого качества направленной реиннервации груди значительно перевешивают ущерб, обусловленный увеличением продолжительности операционного времени в связи с невротизацией лоскута.

Ключевые слова*: полная реконструкция груди, микрохирургические лоскуты, реконструктивная маммопластика, спонтанная афферентная реиннервация, направленная афферентная реиннервация.*

Article describes the rationale of the modern concept Total Breast Reconstruction after mastectomy for breast cancer, involving not only the recovery of the shape, size, texture, static and dynamic symmetry, but also adequate lymphatic drainage in the presence of lymphedema of the upper extremity on the side of the operation, as well as restoration sensitivity of the reconstructed breast to the level of erogenous sensitivity. Spontaneous afferent reinnervation of the reconstructed breast may not provide adequate recovery of its sensitivity. Spontaneous reinnervation is characterized by three parameters: the unpredictability, ambiguity, mosaic. Directional afferent neurotization of microsurgical flaps, used as an option in reconstructive mammoplasty, is not overkill. Its results are highly appreciated by patients. Achieved "benefits" of high quality directional reinnervation of breast far outweigh "damage" caused by an increase in the duration of the operating time due to neurotization of flap.

Key words*: Total Breast Reconstruction, microsurgical flaps, reconstructive mammoplasty, spontaneous afferent reinnervation, directional afferent reinnervation.*

УДК 618.19-089.844

ВВЕДЕНИЕ

В настоящее время реконструкция груди после мастэктомии является общепризнанным стандартом лечения женщин, больных раком молочной железы, хотя в течение длительного времени эта операция была достаточно спорной технологией. Ее противники придерживались мнения, что «пациентки после мастэктомии должны быть оставлены в покое». В СССР, а затем и в России врачи-онкологи долгие годы активно препятствовали внедрению реконструкции груди в повседневную практику. Речь шла даже о запрете отсроченной реконструкции груди, не говоря уже о первичной ее реконструкции.

Грудь – символ сексуальности и материнства; после мастэктомии женщина теряет его, а дефект грудной стенки постоянно напоминает ей о раке груди. Основная причина запрета реконструкции груди со стороны онкологов – вопросы онкологической безопасности в послеоперационном периоде. Начиная с 1980-х г. в США и Европе реконструкция груди после мастэктомии стала широко входить в арсенал пластической хирургии. К этому времени была доказана онкологическая безопасность данной тактики, т.е. мастэктомия + реконструкция груди (отсроченная или первичная). В начале XXI в. российские онкологи пришли к согласию в отношении онкологической безопасности реконструкции

груди после мастэктомии: под напором неоспоримых фактов был снят вопрос о противопоказаниях. По данным Российского онкологического центра им. Н. Н. Блохина, стадия заболевания не является противопоказанием к выполнению реконструкции груди. Выполнение пластической операции при санационной мастэктомии возможно не только при 1–2-й, но и при 3-й стадии онкологического процесса [2].

Эстетика восстановленной груди подразумевает, что она должна быть симметричной, мягкой на ощупь, смещаемой при движениях тела, как и здоровая, а также привычно чувствительной. Постоянное совершенствование техники реконструкции груди с применением классических пластических методик на основе несвободной и свободной аутотрансплантации кровоснабжаемых комплексов аутотканей позволило получать отличные результаты по таким параметрам, как форма, размер, консистенция, статическая и динамическая симметрия [3]. Были разработаны хорошие с эстетической точки зрения технологии реконструкции сосково-ареолярного комплекса и операции лимфатического дренирования верхней конечности в связи с расширенной подмышечной лимфаденэктомией [7, 10, 11]. В последнее время женщины, которым была выполнена реконструкция груди, все чаще и чаще стали говорить о важности для них восстановления не только формы, размера реконструируемой груди, но и ее чувствительности до уровня эрогенной, т.е. вызывающей у женщины половое возбуждение при тактильном раздражении реконструированной груди.

Цель исследования состояла в анализе современной информации по технологии афферентной реиннервации реконструируемой груди для обоснования реальной необходимости операции направленной изогенной реиннервации пересаживаемого комплекса аутотканей.

МАТЕРИАЛ И МЕТОДЫ

В своем анализе мы сосредоточились, прежде всего, на оценке данных по спонтанной и направленной афферентой реиннервации стандартных мягкотканых лоскутов: мышечно-кожного лоскута на основе широчайшей мышцы спины (TD-flap), свободного лоскута на основе прямой мышцы живота (TRAM-flap), перфораторного лоскута на основе мышечно-кожных перфораторных артерий из системы нижней надчревной артерии (DIEP-flap), перфораторного лоскута из системы верхней ягодичной артерии (SGAP-flap), свободного поперечного кожно-мышечного лоскута тонкой мышцы бедра (TMG-flap), используемых в реконструктивной маммопластике. Кроме того, с учетом известных данных по иннервации донорских зон, представляет большой интерес анализ вариантов коаптации чувствительных нервов вышеперечисленных лоскутов в реципиентные чувствительные нервы для адекватного восстановления чувствительности реконструируемой груди.

РЕЗУЛЬТАТЫ

Лоскут широчайшей мышцы спины

Несвободный кожно-мышечный лоскут широчайшей мышцы спины для реконструктивной маммопластики был впервые использован немецкими пластическими хирургами N. Olivari [24] и W. Muhlbaueretal [23]. До настоящего времени данная методика реконструкции груди широко применяется онкологами и пластическими хирургами как при отсроченной (вторичной), так и при первичной реконструктивной маммопластике. Она дает хороший эстетический результат в случаях небольшого размера контралатеральной молочной железы. Считается, что абсолютным показанием для реконструкции груди лоскутом широчайшей мышцы спины является расширенная мастэктомия по поводу рака молочной железы, сопровождающаяся удалением большой грудной мышцы. Однако не стоит путать закрытие лоскутом обширного дефекта грудной стенки после широкого иссечения с реконструкцией груди, если не достигнуты контуры утраченной железы [2]. Вопрос о необходимости пересечения торакодорзального нерва для предотвращения двигательной мышечной активности в области реконструированной груди не имеет в настоящее время однозначного ответа. Между тем большинство современных пластических хирургов иссекают фрагмент этого нерва (до 2 см) в центральной его части, т.е. до деления нерва на переднюю и заднюю ветви.

Первые признаки спонтанной афферентной реиннервации кожи в области реконструированной груди появляются, по нашим данным, через 6 мес, и постепенно чувствительность улучшается к 12-му мес. Однако, ввиду ее мозаичности, нельзя заранее предсказать насколько полноценной будет восстановленная чувствительность, например, через 1,5–2 года. В этой связи нами была начата работа по внутриствольной интраоперационной верификации фасцикулов центрального отдела торакодорзального нерва с целью селективного иссечения только двигательных волокон, иннервирующих широчайшую мышцу спины в мобилизованном лоскуте, и сохранения основного – осевого уровня афферентной иннервации в реконструируемой груди и, соответственно, сохранения адекватной чувствительности кожи (рис. 1).

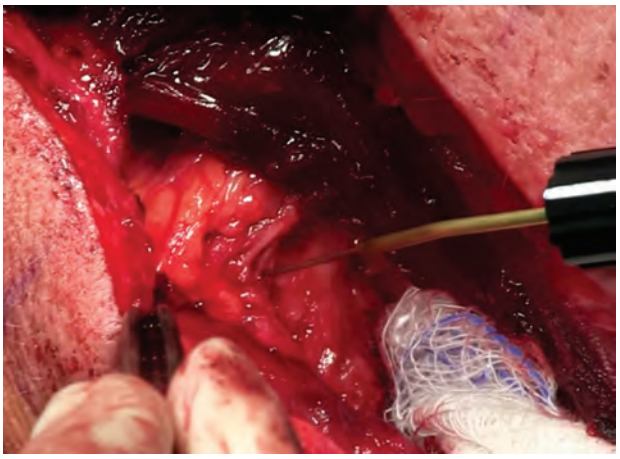

Рис. 1. Поиск двигательных фасцикулов в составе торакодорзального нерва (аппарат «Стимуплекс», B-Braun)

Свободный лоскут на основе прямой мышцы живота (free TRAM-flap)

Использование тканей области живота (нижнего абдоминального лоскута) для вторичной реконструктивной маммопластики получило широкое распространение в современной пластической хирургии. Лоскут на основе прямой мышцы живота, как и лоскут на основе широчайшей мышцы спины, был разработан в Германии в начале 1980-х гг. [16]. Эту технологию хорошо восприняли пациентки, поскольку она решала сразу две проблемы: восстановление контуров удаленной груди и ликвидацию птоза передней брюшной стенки. Долгие годы реконструкцию груди пластические хирурги выполняли TRAM-лоскутом в несвободном варианте, т.е. на мышечно-сосудистой ножке (прямая мышца живота + глубокая ветвь нижней эпигастральной артерии). В начале 1990-х гг. данная методика в силу значительного ущерба, наносимого донорской зоне, включая формирование послеоперационных грыж, уступила свободному TRAM-лоскуту [14]. К тому же пересадка свободного TRAM-лоскута давала меньше осложнений в виде тотального или краевого некроза лоскута, чем несвободный TRAM-лоскут [1]. При подъеме свободного TRAM-лоскута необходимо было забирать лишь небольшой объем параумбиликальной порции прямой мышцы живота на доминантной сосудистой ножке (глубокая ветвь верхней эпигастральной артерии) (рис. 2).

Данную методику широко применяют сегодня во многих клиниках пластической хирургии. Однако с появлением в 1989 г. перфораторного лоскута на основе мышечно-кожных перфораторных артерий из системы глубокой ветви нижней эпигастральной артерии (Koshima I., Soeda S.) свободный TRAM-лоскут стал постепенно вытесняться из арсенала реконструктивной маммопластики.

Вопросу афферентной реиннервации реконструированной груди с помощью несвободного и свободного TRAM-лоскутов груди было уделено достаточно много внимания. В одной из первых работ на эту тему [19] с помощью всех известных классических методов оценки чувствительности кожи рядом стимуляционных тестов (тактильным – прикосновением, тензиометрическим – давлением, ноцицептивным – булавочным уколом, температурным – холодными и горячими предметами), а также на основании субъективной оценки пациентками динамики восстановления чувствительности в реконструированной груди было показано, что спонтанная чувствительная реиннервация в несвободном TRAM-лоскуте происходит более эффективно, чем в груди, реконструированной на основе несвободного лоскута широчайшей мышцы спины с иссечением фрагмента торакодорзального нерва длиной 2 см. Это, вероятно, можно объяснить тем, что для торакодорзального лоскута

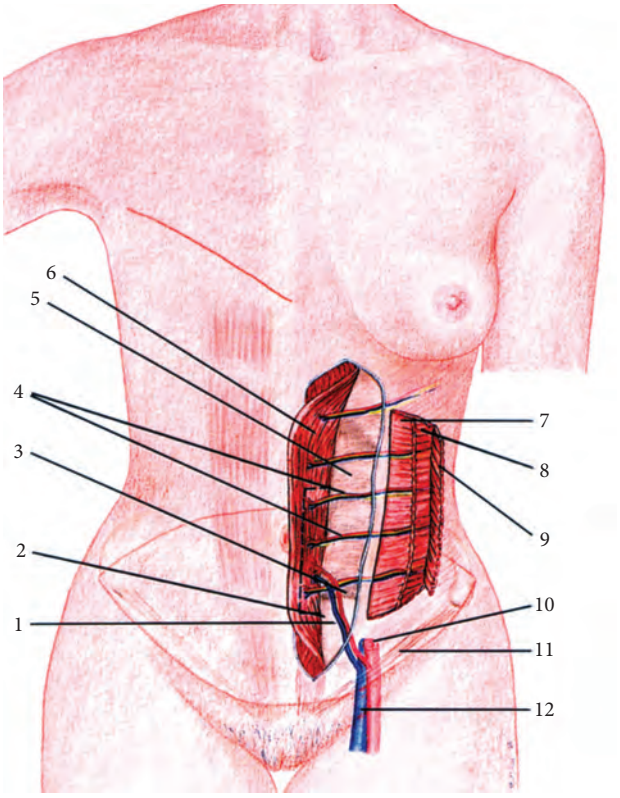

Рис. 2. Кровоснабжение и иннервация передней брюшной стенки в области подъема свободного TRAM-лоскута [3]: 1 – нижние надчревные артерия и вена; 2 – поперечная фасция; 3 – дугообразная линия; 4 – межреберные нерв, артерия и вена; 5 – влагалище прямой мышцы живота (задний листок); 6 – прямая мышца живота (*m. rectus abdominis*); 7 – поперечная мышца живота (*m. transversus abdominis*); 8 – внутренняя косая мышца живота (*m. obliquus internus*); 9 – наружная косая мышца живота (*m. obliquus externus*); 10 – наружная подвздошная артерия (*a. iliaca externa*); 11 – паховая связка (*I. inguinalis*); 12 – бедренные артерия и вена (*a. et v. femorales*)

основной источник афферентной иннервации является не столько дерматомным, обеспечивающим спонтанную реиннервацию, сколько осевым (афферентные фасцикулы торакодорзального нерва). Для несвободного TPAM-лоскута на мышечно-сосудистой ножке – и тот и другой: дерматомный (спонтанная реиннервация) и осевой в связи с возможным сохранением какой-либо из передних кожных ветвей X, XI, XII межреберных нервов в проксимальном участке мышечно-сосудистой ножки. И, тем не менее, по данным S. Slezak et al. [32], спонтанная афферентная реиннервация реконструированной несвободным TRAM-лоскутом груди даже через 2–7 лет после операции не достигала параметров чувствительности кожи здоровой груди (биотензиметрия, монофиламентный тест, двухточечный дискриминационный тест), что свидетельствует о необходимости дополнительной, направленной реиннервации для полноценного восстановления чувствительности кожи реконструированной груди (спонтанная + направленная). Примечательно, что быстрее и лучше спонтанная афферентная реиннервация происходила в медиальных и верхних квадрантах реконструированной груди (несвободным TRAM-лоскутом). Идея дополнительной, направленной реиннервации реконструируемой груди впервые была реализована у 3 пациенток еще в 1992 г. [3]. Это было сделано путем коаптации нервов несвободного TRAM-лоскута в передние ветви межреберных нервов. Результаты восстановления чувствительности кожи оказались достоверно лучшими, чем в контрольной группе (стандартная несвободная TRAM-пластика без направленной реиннервации). M.J. Place et al. [26] получили хорошие результаты спонтанной афферентной реиннервации реконструированной груди (34 несвободных TRAM-лоскутов) через 3–41 мес после операции. Авторы, резюмируя свой опыт, заявили о важной роли реципиентного ложа в афферентной реиннервации лоскутов и высказали сомнения в необходимости направленной афферентной реиннервации лоскутов. Спонтанная реиннервация, по их мнению, обеспечивает достаточно качественную афферентную реиннервацию реконструированной груди и не нуждается в дополнительной направленной невротизации. К концу XX в. среди онкологов и пластических хирургов сформировалось убеждение, что направленная афферентная реиннервация (невротизация) микрохирургических лоскутов, применяемая рядом хирургов как дополнительная опция при реконструктивной маммопластике, может быть даже неким излишеством. В начале XXI в. это мнение еще существует, однако его сторонников среди специалистов осталось очень мало.

Свободный перфораторный лоскут на основе мышечно-кожных перфораторных сосудов из системы глубоких нижних эпигастральных сосудов (DIEP-flap)

С накоплением большего клинического опыта по использованию TRAM-лоскута в свободном и несвободном вариантах были сформулированы основные недостатки этих технологий, связанные, прежде всего, с ущербом, наносимым донорской зоне: ослабление передней брюшной стенки в связи с забором прямой мышцы живота (послеоперационные грыжи), нарушения моторной иннервации некоторых мышечных сегментов оставляемой прямой мышцы живота. Считается, что этих недостатков лишена технология реконструкции груди DIEP-лоскутом, разработанная в 1989 г. японскими микрохирургами I. Koshima, S. Soeda [17]. На сегодняшний день реконструктивная маммопластика свободным перфораторным лоскутом на мышечно-кожных перфораторных сосудах из системы глубоких нижних эпигастральных сосудов становится основной, практически вытеснив реконструкцию груди несвободным и свободным TRAM-лоскутами. Однако до настоящего времени нет серьезных сравнительных исследований уровня перфузии DIEP-лоскута и свободного TRAM-лоскута. Можно лишь предполагать, что условия кровоснабжения могут быть не в пользу DIEP-лоскута, поскольку в сосудистом мышечно-кожном перфораторном пучке вена не всегда имеет достаточный диаметр. Вопросу венозной анатомии передней брюшной стенки было посвящено специальное анатомическое и клиническое исследование, результаты которого сводились к необходимости выполнения на дооперационном этапе компьютерной томографической ангиографии для оценки венозного дренажа из передней брюшной стенки, включая измерение диаметра перфораторных вен и оценку связей между поверхностной и глубокой венозной системами передней брюшной стенки [29]. В случаях, когда перфораторная вена в сосудистой ножке имеет малый диаметр, лучше наложить дополнительный венозный анастомоз поверхностной эпигастральной вены с *v. thoracica lateralis*.

Вопрос о необходимости микрохирургического восстановления чувствительных нервов в пересаживаемом DIEP-лоскуте изучали P.N. Blondeel et al. [9]. Это происходило на фоне уже устоявшегося мнения (по результатам TRAM-реконструкции) о ненужности направленной афферентной реиннервации не только TRAM-, но и DIEP-лоскута. Ими были проведены сравнительные исследования чувствительности кожи неоперированной груди (1-я группа – контроль) и трех видов свободных лоскутов: 2-я – DIEP-лоскут с интраопе-

рационным восстановлением чувствительной иннервации (neuro-DIEP); 3-я – standart-DIEP-лоскут без восстановления чувствительного нерва; 4-я – свободный standart-TRAM-лоскут без восстановления чувствительного нерва. Методики оценки чувствительности: пробы Semmes–Weinstein, тактильный, температурный, вибрационный тест. Однако исследователи не использовали дискриминационный тест. Были получены статистически значимые различия в параметрах чувствительности кожи между направленно реиннервированными и нереиннервированными лоскутами. Во 2-й группе (neuro-DIEP, т.е. направленно реиннервированные во время операции локуты) большинство сегментов кожи реконструированной груди реагировали на проведение монофиламентного, температурного и вибрационного тестов. Подобный эффект отсутствовал в 3-й и 4-й группах (без интраоперационной направленной реиннервации), где имелись лишь признаки спонтанной реиннервации на очень ограниченной территории (малое количество сегментов). Neuro-DIEP-лоскут оказался самым эффективным в плане восстановления чувствительности: происходит более раннее восстановление чувствительности, определяются более высокие параметры тестов чувствительности, появляется высокий шанс достичь параметров эрогенной чувствительности. По данным анкетирования, у 30 % пациенток после реконструкции груди neuro-DIEP-лоскутом чувствительность в реконструированной груди восстановилась до параметров эрогенной. Достигнутые выгоды, касающиеся качества реконструкции груди, по мнению P. N. Blondeel et al. [9], значительно перевешивали ущерб, обусловленный увеличением продолжительности операционного времени (до 1 ч).

Несмотря на убедительные данные о полезности афферентной невротизации пересаживаемого DIEP-лоскута, в литературе появляются сведения, ставящие под сомнение необходимость восстановления чувствительных нервов (афферентной реиннервации) при вторичной реконструктивной маммопластике. Датские пластические хирурги T. T. Tindholdt и K. A. Tonseth [35] сообщили, что по данным двух тестов, проведенных на 30 лоскутах у 29 прооперированных женщин (тактильного и теста Semmes–Weinstein), они смогли доказать эффективно происходящий процесс спонтанной афферентной реиннервации в пересаженном DIEP-лоскуте, т.е. без интраоперационной афферентной невротизации. Однако только у 9 из 29 пациенток чувствительность кожи в лоскуте восстановилась до параметров чувствительности кожи интактной груди. Примечательно, что значительно лучшее спонтанное восстановление чувствительности в реконструированной груди (DIEP-лоскут) по тесту pressure sensivity (биотензиометрии) было зарегистрировано во внутренних и нижних отделах реконструированной груди.

Насколько можно доверять заключению авторов, полученному по результатам только этих двух тестов, не известно. В этой связи группа авторов под руководством F. Santanelli [30] провела проспективный компьютерный анализ чувствительности первично реконструированной груди (DIEP-лоскут без восстановления чувствительных нервов) с целью выяснения реальной необходимости операции афферентной невротизации DIEP-лоскута во время его пересадки для восстановления в будущем адекватной чувствительности в реконструированной груди. Было использовано специальное оборудование (pressure-specified sensory device), с помощью которого до операции проводились следующие тесты для изучения исходной чувствительности кожи здоровой груди и гипогастральной области передней брюшной стенки как донорской зоны: одно- и двухточечный, статический и движущийся тесты Деллона. По мнению F. Santanelli et al. [30], было убедительно доказано, что после первичной реконструкции груди DIEP-лоскутом происходит прогрессирующее спонтанное восстановление чувствительности; через 6–12 мес после реконструктивной маммопластики самое лучшее восстановление чувствительности наступало в нижне-наружном квадранте; хуже всего чувствительность восстанавливалась в верхне-медиальном квадранте. На этом основании исследователи посчитали неэффективным потраченное время на диссекцию в лоскуте чувствительной нервной ветви и ее коаптацию с реципиентным чувствительным нервом грудной стенки на стороне реконструкции груди. Результаты спонтанной реиннервации реконструированной груди, по мнению этих авторов, и без выполнения вышепредставленной трудоемкой технологии оказались вполне удовлетворительными.

В большом литературном обзоре, составленном S. M. Shridharani et al. [31], посвященном спонтанной и направленной реиннервации различных лоскутов, в том числе микрохирургических для реконструкции груди, было сформулировано следующее положение: направленная афферентная реиннервация лоскутов позволяет восстановить их чувствительность на ранних этапах с довольно высокими параметрами различных видов чувствительности. Было акцентировано внимание на том факте, что самые лучшие результаты афферентной реиннервации реконструированной груди (направленной) удается достичь после пересадки DIEP-лоскута. На втором месте – несвободный TRAM, т.е. на мышечно-

сосудистой ножке, на третьем – несвободный торакодорзальный с иссеченным сегментом торакодорзального нерва, т.е. без сохранения афферентных фасцикулов (спонтанная реиннервация). Современные исследователи характеризуют спонтанную реиннервацию реконструированной груди двумя определениями: variable (неоднозначная) и unpredictable (непредсказуемая), поэтому все чаще пластические хирурги настаивают на необходимости направленной афферентной невротизации реконструируемой груди [21, 33].

Для того чтобы убедиться в высокой эффективности направленной афферентной невротизации пересаживаемого лоскута для реконструкции груди, были нужны новые методические подходы с использованием высокочувствительного количественного компьютерного сенсорного тестирования (QST) с использованием компьютерного устройства TSA-II, сертифицированного Американской академией неврологии. Это оборудование было специально разработано для оценки функции тонких нервных волокон, которые повреждаются на ранней, предклинической фазе диабетической нейропатии. H. K. Puonti et al. [28] еще в 2010 г. провели сравнительное исследование процесса восстановления чувствительности кожи в двух группах: 20 пациенток (контрольная группа) после реконструкции груди свободным standart-TRAM-лоскутом (без афферентной невротизации) и 20 женщин (исследуемая группа) после реконструкции груди свободным neuro-TRAM-лоскутом с коаптацией нервов лоскута конец-в-конец либо конец-в-бок в чувствительные нервы подмышечной ямки. Количественный чувствительный тест (QST) оценивали в среднем через 32 мес после реконструкции груди свободным neuro-TRAM-лоскутом и через 54 мес после реконструкции груди свободным standart-TRAM-лоскутом, т.е. без афферентной направленной невротизации. Полученные результаты в обеих группах сравнивали с кожей интактной груди. Результат восстановления чувствительности кожи был достоверно лучше в реконструированной груди с использованием neuro-TRAM-лоскута (45 % от чувствительности кожи интактной груди), тогда как в реконструированной груди стандартным свободным TRAM-лоскутом (т.е. без афферентной направленной невротизации) – значительно хуже (26 % от чувствительности кожи интактной груди). Примечательно, что, по данным анкетирования, восстановление нервов (афферентная невротизация лоскута) не влияло на полную удовлетворенность пациенток результатами проведенных операций.

Таким образом, по состоянию на 2010 г. пациентки после реконструктивной маммопластики свободным TRAM-лоскутом не акцентировали особого внимания на качество афферентной реиннервации реконструированной груди. Для них главными параметрами оставались объем, форма, консистенция, статическая и динамическая симметрия реконструированной груди. Однако уже в 2013 г. пациентки и врачи стали единодушны в своем позитивном отношении к операции афферентной (направленной) невротизации реконструируемой груди (A Woman's decision. Surgical options for autologous breast reconstruction. (Special excerpt). By K. Berger, J. Bostwick, G. Jones. Quality Medical Pub., Inc.: St. Louis, Missouri, 2012, 133 p.).

Анатомические предпосылки для технологии направленной изогенной афферентной реиннервации реконструируемой груди DIEP-лоскутом

С учетом пожеланий современных пациенток не только реконструировать грудь после мастэктомии, но и восстановить чувствительность кожи реконструированной груди до параметров кожи здоровой груди, резко возросла актуальность анатомических исследований чувствительных нервов микрохирургических лоскутов, используемых для реконструктивной маммопластики.

В 2001 г. чешские пластические хирурги [36] впервые выполнили направленную афферентную невротизацию двух DIEP-лоскутов, сшив конец-в-конец чувствительные нервы лоскутов с передними ветвями межреберных нервов на стороне операции. Данная новация привела к увеличению продолжительности стандартной операции односторонней реконструктивной маммопластики на 1 ч. К сожалению, авторы не дали оценки результатам этих невротизаций.

Прикладную нейрососудистую анатомию несвободных и свободных TRAM-лоскутов, а также DIEP-лоскутов подробно изучали в период с 2006 по 2010 г. [18, 22, 34]. Исследователей интересовало не только кровоснабжение микрохирургических лоскутов, но и их афферентная иннервация. Самым обстоятельным стало совместное анатомическое исследование таиландских анатомов и пластических хирургов, посвященное нейрососудистой анатомии DIEP-лоскутов [34]. На 31 фиксированном в формалине женском трупе изучали анатомию мышечно-кожных сосудистых перфораторов, межреберных нервов и их синтопию. Все сосуды-перфораторы из системы глубоких нижних эпигастральных сосудов располагались в пределах трех условно выделенных вертикальных рядов. Было отпрепарировано 405 мышечно-кожных перфорантных артерий, большая часть которых располагалась в среднем ряду (45,4 %), однако они имели меньший наружный диаметр, чем артерии-перфораторы среднего

и наружного вертикальных рядов. Крупные перфораторы располагались в наружном ряду, т.е. вдоль линии прямой мышцы живота, и имели наружный диаметр (1,0 ± 0,3) мм. Самые крупные мышечно-кожные артерии-перфораторы диаметром (1,4 ± 0,3) мм располагались вблизи пупка (в 1 см от него по горизонтали). Во влагалище прямой мышцы живота перфораторы наружного вертикального ряда в самом своем начале проходят вместе с передними ветвями межреберных нервов. Эти нервы идут в толще боковой стенки живота снаружи вовнутрь (между внутренней косой и поперечной мышцами живота) по направлению к наружной стенке влагалища прямой мышцы живота, проникают через эту стенку и затем направляются в косом направлении назад и вниз к прямой мышце. Длина межреберных нервов (в среднем 4,1 нерва на один лоскут) от места проникновения во влагалище до прямой мышцы живота составляет 1–6 см. Примечательно, что эти нервы всегда проходят кпереди от нижней эпигастральной артерии (глубокой ветви). Затем они делятся на две ветви: двигательную и чувствительную. Двигательная ветвь иннервирует прямую мышцу живота, чувствительная обычно присоединяется к сосудам-перфораторам медиального или наружного вертикального рядов. Мышечно-кожные перфораторы латерального вертикального ряда выходят по линии прямой мышцы живота и в самом своем начале проходят вместе с нервами (чувствительной ветвью). Перфораторы медиального ряда обычно идут по косой линии и не имеют в своем сопровождении нервов. Некоторые кожные ветви межреберных нервов после проникновения во влагалище прямой мышцы живота не сопровождают перфораторные сосуды, иннервируя кожу лоскута самостоятельно. С учетом довольно сложной синтопии элементов нейрососудистой системы в свободных TRAM- и DIEP-лоскутах H. Mori et al. [22] предприняли попытку классифицировать нервы этих лоскутов, являющихся кожными ветвями X–XII межреберных нервов (материал – 20 трупов, в том числе 5 мужских, 15 – женских). Они разделили все передние ветви межреберных нервов, входящих в вышеназванные лоскуты как справа, так и слева (40 лоскутов), на четыре группы соответственно точкам их входа в прямую мышцу живота на линии пупок – лобковый бугорок:

– группа 1. Нервы (передние ветви межреберных) входили в прямую мышцу живота в 0–19% случаев; среднее количество нервов с каждой стороны составило 1,4;

– группа 2. Нервы входили в 20–39% случаев; среднее количество нервов с каждой стороны – 1,2;

– группа 3. Нервы входили в 40–59% случаев; среднее количество нервов с каждой стороны – 1,1;

– группа 4. Нервы входили в 60–79% случаев; среднее количество нервов с каждой стороны – 0,2.

Нервы 3-й и 4-й групп имели тенденции к более «латеральному входу» в прямую мышцу живота, чем нервы из 1-й группы. Большинство межреберных нервов отдавали по 1–2 ветви к коже (чувствительные) и несколько к мышце (двигательные). Отдельные межреберные нервы из 1-й и 2-й групп вообще не отдавали ветвей в кожу. В целом, наибольшее число мышечных (двигательных) ветвей отдавали межреберные нервы из 1-й и 2-й групп. Кроме того, было обращено внимание на тот факт, что место внедрения нервных ветвей (чувствительных) в собственно кожу всегда располагалось несколько дистальнее, чем место входа самого межреберного нерва в прямую мышцу живота. Варианты групп 1 и 2 во многих случаях подъема TRAM- и DIEP-лоскутов были наиболее оптимальными для последующей их реиннервации, поскольку кожные (чувствительные) ветви межреберных нервов легко выделялись из прямой мышцы живота.

Представленные данные свидетельствуют о том, что сложность исполнения технологии направленной афферентной невротизации DIEP-лоскутов не гарантирует надежного результата восстановления чувствительности. В связи с большой анатомической вариабельностью перфораторных сосудов и ветвей межреберных нервов в гипогастральной области главное преимущество технологии подъема DIEP-лоскута может оказаться не абсолютным: анатомическая диссекция перфораторных сосудов как основная составляющая этой технологии может сопровождаться повреждением прямой мышцы живота и (или) межреберного нерва. B. T. Lee et al. [18], отмечая необходимость балансирования при выделении сосудистой ножки DIEP-лоскута на протяжении между сохранностью мышцы и (или) нерва, разделили все лоскуты (анализируемый материал – 446 лоскутов) на три категории:

– DIEP-1 (126 лоскутов): удалось провести диссекцию сосудистой ножки без повреждения прямой мышцы живота и межреберных нервов;

– DIEP-2 (244 лоскута): с минимальным повреждением мышцы и сегментарного нерва;

– DIEP-3 (76 лоскутов): выделение обоих рядов перфораторных сосудов с повреждением центрального сегмента прямой мышцы живота и сегментарным повреждением нерва.

Исходя из вышеприведенной классификации можно предположить, что категория лоскута DIEP-1 должна быть для пациенток наиболее оптимальной в плане послеоперационных осложнений (некроз жира). Однако эти ожидания не оправдались: некроз подкожно-жировой клетчатки в категории DIEP-1 отмечался достоверно

чаще (19,0 %), чем в категории DIEP-3 (9,2 %, $p = 0{,}049$), вероятно, вследствие лучшего кровоснабжения DIEP-3.

Итак, с учетом всей вышеприведенной клинической и анатомической информации по свободному TRAM- и DIEP-лоскутам можно проиллюстрировать все анатомические предпосылки и саму технологию реконструкции груди с интраоперационной направленной афферентной реиннервацией (рис. 3–5).

а

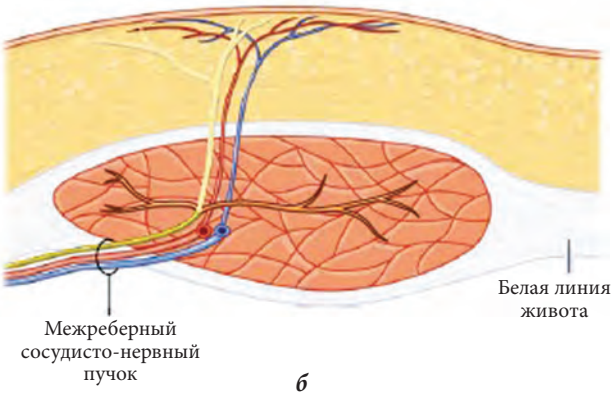

б

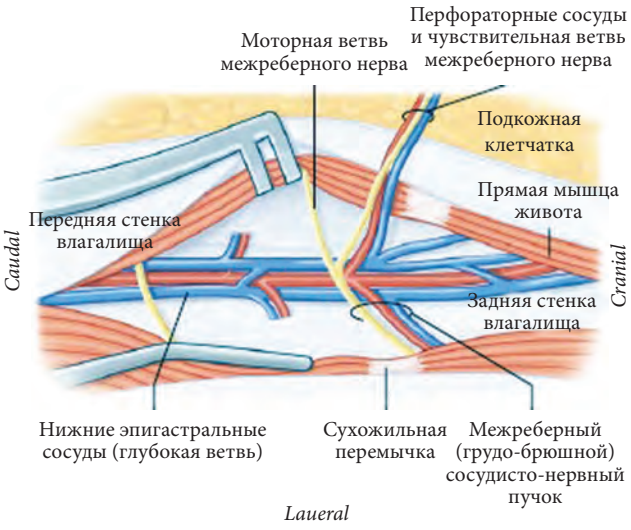

в

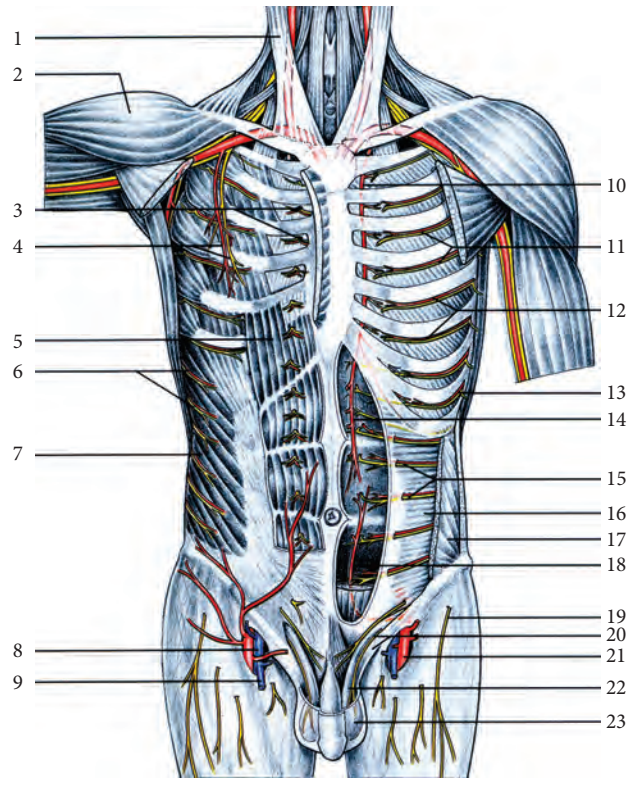

г

Рис. 3. Кровоснабжение и иннервация передней брюшной стенки в области подъема DIEP-лоскута: *а* – анатомический препарат [4]; *б, в* – схемы синтопии межреберных, перфораторных сосудов и ветвей грудо-брюшных (межреберных) нервов во влагалище прямой мышцы живота [13]; *г* – схема кровоснабжения и иннервации передней грудной и передней брюшной стенок [13]: 1 – грудино-ключично-сосцевидная мышца; 2 – дельтовидная мышца; 3 – передние кожные ветви межреберных нервов; 4 – длинный грудной нерв и боковая грудная артерия; 5 – прямая мышца живота; 6 – латеральные кожные ветви межреберных нервов; 7 – наружная косая мышца живота; 8 – бедренная вена; 9 – большая подкожная вена; 10 – внутренняя грудная артерия; 11 – межреберные нервы; 12 – задние межреберные артерии; 13 – латеральные кожные ветви межреберных нервов; 14 – верхняя надчревная артерия; 15 – грудо-брюшные (межреберные нервы); 16 – поперечная мышца живота; 17 – внутренняя косая мышца живота; 18 – нижняя надчревная артерия; 19 – латеральный кожный нерв бедра; 20 – паховая связка и подвздошно-паховый нерв; 21 – бедренная артерия; 22 – семенной канатик; 23 – яичко

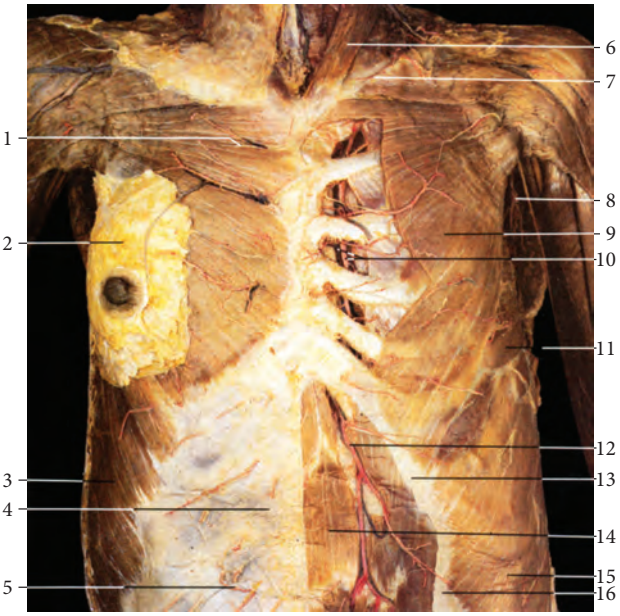

а

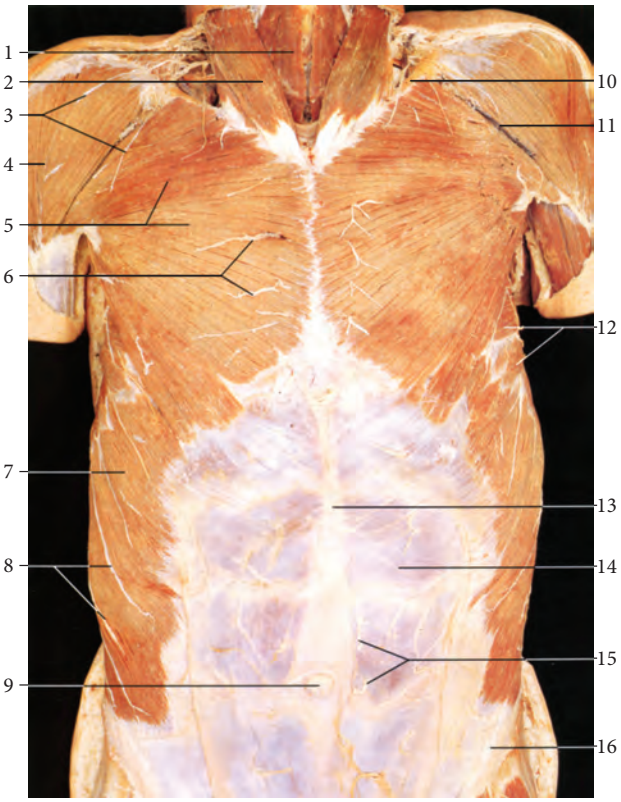

б

Рис. 4. Реципиентные сосуды и нервы для DIEP-лоскута: *а* – *a., v. mammaria interna* [4]: 1 – передние проникающие ветви межреберных нервов; 2 – молочная железа; 3 – наружная косая мышца живота; 4 – влагалище прямой мышцы (передний слой); 5 – передние проникающие ветви межреберных нервов; 6 – грудино-ключично-сосцевидная мышца; 7 – ключица; 8 – боковые грудная артерия и вена; 9 – большая грудная мышца; 10 – внутренние грудная артерия и вена; 11 – передняя зубчатая мышца; 12 – верхние артерия и вена пищевода; 13 – край реберной дуги; 14 – прямая мышца живота; 15 – наружная косая мышца живота; 16 – отрезанная часть переднего слоя влагалища прямой мышцы; *б* – перфорирующие нервы (передние кожные ветви межреберных нервов), которые сохраняются после мастэктомии по D.H. Patey, W.H. Dison (1948) и J.L. Madden (1965), поскольку проходят через толщу медиального края большой грудной мышцы [4]: 1 – грудино-щитовидная мышца; 2 – грудино-ключично-сосцевидная мышца; 3 – надключичные нервы (ветви шейного сплетения); 4 – дельтовидная мышца; 5 – большая грудная мышца; 6 – передние кожные ветви межреберных нервов; 7 – наружная косая мышца живота; 8 – боковые кожные ветви межреберных нервов; 9 – пупок и пупочное кольцо; 10 – ключица; 11 – головная вена; 12 – передняя зубчатая мышца; 13 – белая линия; 14 – влагалище прямой мышцы живота (передний слой); 15 – передние кожные ветви межреберных нервов; 16 – паховая связка

Свободный перфораторный лоскут из системы верхней ягодичной артерии (SGAP-лоскут)

Этот лоскут с сохранением большой ягодичной мышцы является вторым по частоте лоскутом, применяемым для реконструкции груди (после DIEP-лоскута – золотой стандарт), поэтому SGAP-лоскут можно назвать серебряным стандартом реконструкции груди. Его применяют в случае, когда невозможно выполнить реконструкцию груди DIEP-лоскутом: грубые рубцы на передней брюшной стенке, небольшое количество подкожной жировой клетчатки на животе. Пациентки положительно оценивают этот вариант реконструкции, поскольку он позволяет не только восстановить грудь, но и сделать одновременно подтяжку ягодиц. Приоритет в разработке ягодичного лоскута принадлежит R.J. Allen и C. Jr. Tucker [6]. Методика была усовершенствована P.N. Blondeel в 1999 г. [8]. Она касалось, прежде всего, восстановления чувствительности пересаживаемого лоскута. Для этого он использовал чувствительные нервы (*nervi clunium superiores*), участвующие в иннервации кожи и подкожной клетчатки области подъема SGAP-лоскута. Интраоперационная направленная афферентная реиннервация реконструированной SGAP-лоскутом груди – не всегда возможная процедура, поскольку нередко при мастэктомии наносится непоправимый вред реципиентным нервам передней грудной стенки. При удачном анатомическом варианте донорских и реципиентных нервов удавалось выполнить реконструкцию груди в полном объеме с невротизацией *nervi clunium superiores* в переднюю кожную ветвь IV межреберного нерва. В случаях удачной интраоперационной невротизации этого лоскута через 5–7 мес после операции появлялись признаки восстановления не только поверхностной, но и эрогенной чувствительности [9] (рис. 6).

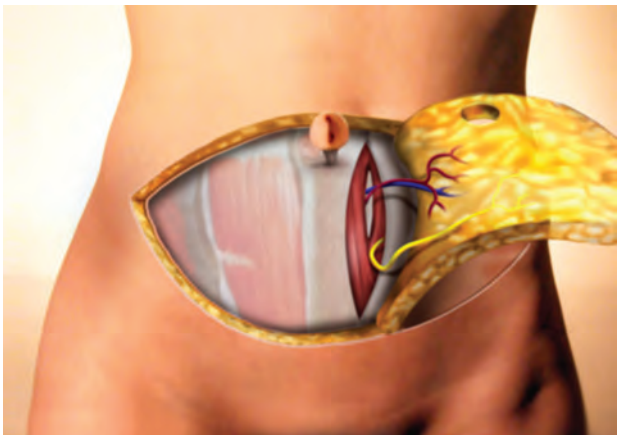

а

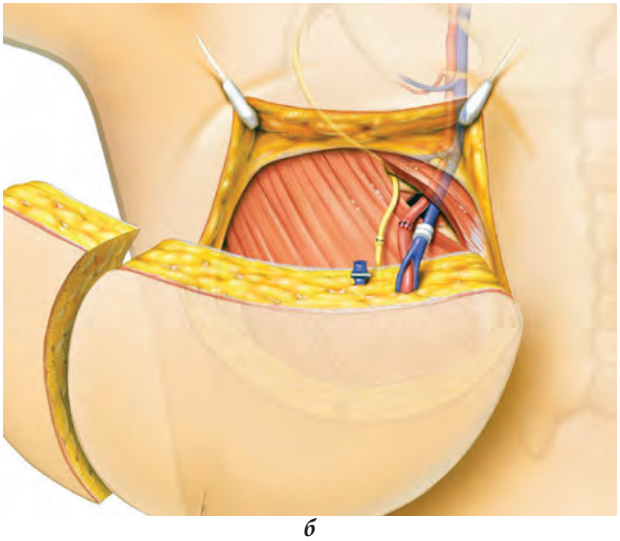

б

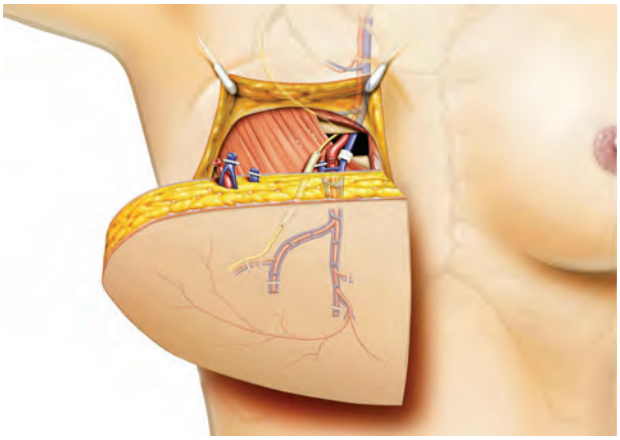

в

Рис. 5. Технология The Sensational Breast [33]: *а* – схема кровоснабжения и иннервации DIEP-лоскута; *б* – невротизация DIEP-лоскута конец-в-конец с третьим передним межреберным нервом; *в* – невротизация DIEP-лоскута через вставку NeuroTube

Свободный поперечный кожно-мышечный лоскут тонкой мышцы бедра (TMG-лоскут)

Этот относительно новый метод реконструктивной маммопластики был разработан в 1992 г. N. J. Yousif et al. [38] и внедрен ими в клиническую практику только у одной пациентки. Метод

а

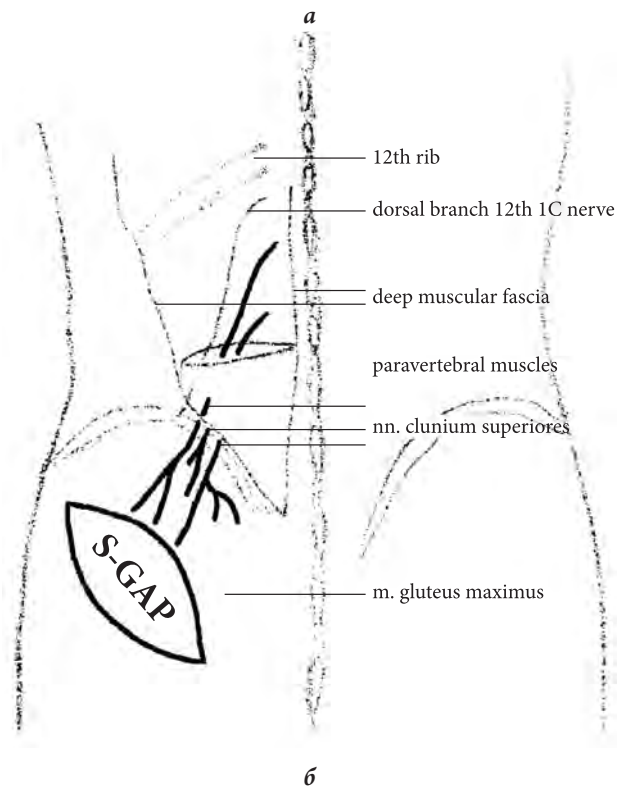

б

Рис. 6. Свободный перфораторный ягодичный (SGAP) лоскут: *а* – сосудистая ножка – перфораторные сосуды от верхних ягодичных сосудов; *б* – донорские нервы лоскута для невротизации – n.n. clunium superiores [8]

был забыт на долгие годы, поскольку в силу небольшого размера кожного острова его нельзя было применять для вторичной реконструкции груди, которая, в свою очередь, остается наиболее часто выполняемой операцией.

Данная методика реконструктивной маммопластики получила распространение лишь с внедрением в онкологическую практику методики подкожной мастэктомии, т.е. при наличии признаков злокачественной трансформации или атипизма протоковых эпителиоцитов, а также профилактической мастэктомии при наличии онкологического процесса в груди либо выявления мутаций генов BRCA1 или BRCA2. Другими словами, TMG-лоскут в настоящее время использу-

ется для первичной реконструкции груди с целью немедленного заполнения недостающего объема тканей после подкожной мастэктомии у стройных женщин с небольшим или средним размером молочных желез, с относительно большим объемом подкожной клетчатки в верхней трети бедра. Этот вариант реконструкции груди в настоящее время пропагандирует известный австрийский пластический хирург T. Schoeller. Дефект в реципиентной зоне очень хорошо закрывается, а послеоперационный рубец располагается в естественных анатомических складках.

TMG-лоскут относится к осевым лоскутам: сосудистая ножка включает в себя постоянные ветви от глубоких бедренных сосудов, отходящих в толщу нежной мышцы на расстоянии примерно 8 см ниже бугорка лобковой кости. Проксимальнее сосудистой ножки (на 2 см) в мышцу входит передняя ветвь запирательного нерва. Основными реципиентными сосудами для включения в кровоток TMG-лоскута являются внутренние грудные сосуды; с ними на уровне 3-го межреберья (примерно на 1,2 см от края грудины) выполняют микроанастомозы конец-в-конец, поскольку именно на этом уровне сопровождающие артерию две вены *v.v. thoracicae internae* сливаются в один ствол и имеют здесь самый большой диаметр. В среднем (на уровне III ребра) диаметр внутренней грудной артерии составляет 2,36 мм, внутренней грудной вены – 2,59 мм (L.-J. Feng, 1997). Примечательно, что в ряде случаев в силу индивидуальных анатомических особенностей с медиальной поверхности бедра удается поднять TMG-лоскут объемом до 550 мл [37]. По-видимому, именно в таких анатомических ситуациях (большой объем подкожной клетчатки в верхней трети бедра) можно рассматривать возможность подъема свободного перфораторного TMG-лоскута с сохранением нежной мышцы [27]. В литературе мы не нашли ни одного исследования, посвященного оценке чувствительности первично реконструированной груди TMG-лоскутом после подкожной мастэктомии. После этого вмешательства остаются интактными подкожная клетчатка, субдермальное сосудистое сплетение, а значит имеется достаточный уровень чувствительности кожи реконструированной груди [3].

ОБСУЖДЕНИЕ

Прежде всего необходимо обсудить термин «эрогенная чувствительность». Она характерна для определенных зон человеческого тела (реактивных эрогенных зон), стимуляция которых вызывает у человека половое возбуждение. Примечательно, что эрогенные зоны могут возникать и исчезать в течение жизни в зависимости от наличия либо отсутствия тактильного и эмоционального подкрепления. Из 21 женской эрогенной зоны молочные железы находятся на 5-м месте (по реактивности возбуждения) после клитора, сосков, рта и преддверия влагалища [5]. Отсюда становится понятным желание женщин иметь чувствительную реконструированную грудь.

В связи с тем, что лучевая терапия является неотъемлемым компонентом комбинированного лечения рака молочной железы, представляет большой интерес сравнительный анализ процессов спонтанной афферентной реиннервации реконструированной груди в двух группах женщин (пилотное исследование в США): 1-я группа – с дооперационной лучевой терапией (10 пациенток с уни- и даже билатеральной DIEP-реконструкцией и 11 пациенток после имплантации силиконовых эндопротезов) и 2-я группа (27 пациенток с разнообразными реконструкциями – DIEP, имплантация силиконовых эндопротезов) без лучевой терапии [21]. В обеих группах через 18–61 мес после реконструкции груди оценивали спонтанное восстановление чувствительности в 9 зонах кожи по данным теста Деллона (статический, динамический). Оказалось, что дооперационная лучевая терапия оказывает заметное влияние на процесс спонтанной реиннервации кожи реконструированной груди: в 1-й группе (дооперационная лучевая терапия) спонтанное восстановление чувствительности в коже DIEP-лоскутов происходило с лучшими показателями восстановления чувствительности, чем в коже над имплантированными грудными протезами; во 2-й группе (без лучевой терапии) в коже над грудным эндопротезом спонтанная реиннервация происходила лучше, чем в коже DIEP-лоскута.

Таким образом, с учетом того, что в США лучевая терапия при раке молочной железы нечасто применяется на дооперационном этапе, просматривается явный тренд необходимости невротизации часто используемых для реконструкции DIEP-лоскутов. По общепринятому сегодня мнению, спонтанная афферентная реиннервация кожи реконструированной груди характеризуется двумя параметрами: variable (неоднозначностью) и unpredictable (непредсказуемостью). Мы полагаем, что необходимо дополнить третьим параметром – мозаичностью. Причина мозаичности афферентной спонтанной реиннервации реконструированной груди кроется, вероятно, в многообразии источников чувствительной иннервации кожи молочной железы и разной интенсивностью регенерации пересеченных при мастэктомии кожных нервов. По данным К. Дж. Габка и Х. Бомерт [3], в иннервации кожи молочной железы участвуют надключичные нервы (верхние отделы железы), латеральные кожные ветви II–VI межреберных нервов (медиальные и нижние отделы железы), переднелатеральные и переднемедиальные ветви

III–V межреберных нервов (центральные отделы молочной железы, включая сосково-ареолярный комплекс). По нашим представлениям, в зависимости от способа выполнения радикальной мастэктомии – по W.S. Halsted [15], по D.H. Patey и W.H. Dyson [25], по J.L. Madden [20], т.е. с сохранением или без такового большой грудной мышцы – пересекаются не всегда одни и те же кожные нервы: надключичные нервы (*n.n. supraclaviculares*) из шейного нервного сплетения в подкожной клетчатке подключичной области; передние грудные нервы (*n.n. thoracici ventrales*) из плечевого нервного сплетения на наружной (передней) поверхности большой грудной мышцы; перфорирующие кожные ветви передних II–V межреберных нервов, прободающие внутреннюю межреберную мембрану и медиальный край реберной части большой грудной мышцы. Отсюда и мозаичность спонтанной афферентной реиннервации кожи реконструированной груди и реципиентного ложа: по данным T.T. Tindholdt и K.A. Tonseth [35], спонтанная афферентная реиннервация в DIEP-лоскуте лучше всего происходит во внутренних и нижних отделах; по F. Santanelli et al. [30], наилучшее спонтанное восстановление чувствительности происходит в нижне-наружном квадранте DIEP-лоскута, хуже всего – в верхнее-медиальном квадранте этого лоскута.

Несмотря на все вышеприведенные факты относительно вероятных травм разнообразных нервов при мастэктомии самой «продвинутой» сегодня считается технология направленной афферентной реиннервации DIEP-лоскута с невротизацией через перфорирующую кожную ветвь III переднего кожного нерва по A. Spiegel et al. [33].

ВЫВОДЫ

1. В современных условиях реконструкция груди предполагает не только получение отличных результатов по таким параметрам как форма, размер, консистенция, статическая и динамическая симметрия, адекватный лимфатический дренаж из верхней конечности, но и восстановление иннервации реконструированной груди до уровня эрогенной чувствительности.
2. Спонтанная афферентная реиннервация реконструированной груди характеризуется тремя параметрами: variable (неоднозначностью), unpredictable (непредсказуемостью), mosaicism (мозаичностью). Она не позволяет получить пациенткам необходимого качества восстановления чувствительности реконструированной груди.
3. Направленная изогенная афферентная невротизация микрохирургических лоскутов, применяемая в реконструктивной маммопластике, не является излишеством. Достигаемые выгоды, касающиеся высокого качества реконструкции груди значительно превосходят ущерб, обусловленный увеличением продолжительности операционного времени, потраченного на технологию направленной невротизации.
4. Реципиентными нервами для направленной реиннервации реконструируемой груди могут быть чувствительные нервы из плечевого нервного сплетения и передние межреберные нервы.

ЛИТЕРАТУРА

1. Граф П., Грёнер Р., Бруннер Ц.А. и др. Реконструкция груди собственной тканью после мастэктомии // Вопросы реконст. пласт. Хирургии. – 2005. – Т. 3 (14). – С. 8–11.
2. Егоров Ю.С. Рак молочной железы. Проблемы реконструкции // Herald. – 2003, № 4. – P. 19–21.
3. Пластическая и реконструктивная хирургия молочной железы / Кристиан Дж. Габка, Хайнц Бомерт; пер. с англ. / под общ. ред. Н.О. Миланова. – М.: МЕДпрессинформ, 2010. – 360 с.
4. Роен Й.В., Йокочи Ч., Лютьен-Дреколл Э. Большой атлас по анатомии. Фотографическое описание человеческого тела. – М.: Внешсигма, 1983. – 486 с.
5. Сексология: Энциклопедический справочник по сексологии и смежным областям. Под ред. М. Ворник и др. Минск: Беларуская Энцыклапедыя им. Петруся Бровки, – 1995. – 351 с.
6. AllenR.J.,TuckerC.Jr. Superior gluteal artery perforator flap for breast reconstruction // Plast. Reconst. Surg. – 1995. – V. 96, № 7. – P. 1207–1212.
7. Becker C., Assouad J., Riquet M., and Hidden G. Postmastectomy lymphedema. Long-term results following microsurgical lymph node transplantation // Ann. Surg. – 2006. – V. 243, № 3. – P. 313–315.
8. Blondeel P.N. The sensate free superior gluteal artery perforator (S-GAP) flap: a valuable alternative in autologous breast reconstruction // Brit. J. Plast. Surg. – 1999. – V. 52, № 2. – P. 185–193.
9. Blondeel P.N., Demuynk M., Mete D. et al. Sensory nerve repair in perforator flaps for autologous breast reconstruction: sensational or senseless? // Brit. J. Plast. Surg. – 1999. – V. 52, № 1. – P. 37–44.
10. Dayan E., Smith M., Sultan M. et al. Developing a lymphatic surgery program in the United States: successful treatment of lymphedema with vascularized groin lymph node transfer to the wrist using a multimodal approach // Abstracts of the World Society for Reconstructive Microsurgery. – Chicago, 2013. – P. 154.
11. Dayan E., Smith M., Sultan M. et al. Vascularized thoracodorsal and lateral thoracicartery-based lymph node transfer of lymphedema; technique and case series // Abstracts of the World Society for Reconstructive Microsurgery. – Chicago, 2013. – P. 156.

12. Feng L.-J. Recipient vessels in the free-flap breast reconstruction: a study of the internal mammary anthoracodorsal vessels // Plast. Reconstr. Surg. – 1997. – V. 99. – P. 405–416.
13. Fu-Chan – Wei, Mardini S. Flaps and reconstructive surgery. – Saunders Pub.: Hardbound, 2009. – 638 p.
14. Futter C. M. Abdominal donor site morbidity: impact of the TRAM and DIEP flap on strength and function // Seminars in Plastic Surgery. – 2002. – V. 16, № 1. – P. 119–130.
15. Halsted W. S. The results of operations for the cure of cancer of breast performed at John Hopkins Hospital from June 1889 to January 1894 // John Hopkins Hosp. Rep. – 1894. – V. 4. – P. 297–350.
16. Hartrampf C. R., Scheflan M., Black P. W. Breast reconstruction with a transverse abdominal island flap // Plast. Recostr. Surg. – 1982. – V. 69. – P. 216–224.
17. Koshima I., Soeda S. Inferior epigastric artery skin flaps without rectus abdominis muscle // Brit. J. Plast. Surg. – 1989. – V. 42. – P. 645–648.
18. Lee B. T., Chen C., Nguyen M. D. et al. A new classification system for muscle and nerve preservation in DIEP flap breast reconstruction // Microsurgery. – 2010. – V. 30, № 2. – P. 85–90.
19. Lehmann C., Gumener R., Montandon D. Sensibility and cutaneous reinnervation after breast reconstruction with musculocutaneous flaps // Ann. Plast. Surg. – 1991. – V. 26, № 4. – P. 325–327.
20. Madden J. L. Modified radical mastectomy // Surg. Gynecol. Obstet. – 1965. – V. 121. – P. 1221–1230.
21. Magarakis M., Venkat R., Dellon A. L. et al. Pilot study of breast sensation after breast reconstruction: evaluating the effects of radiation therapy and perforator flap neurotization on sensory recovery // Microsurgery. – 2013. – V. 33, № 6. – P. 421–431.
22. Mori H., Akita K., Hata Y. Anatomical study of innervated transverse rectus abdominis muscul ocutaneous and deep inferior epigastric perforator flaps // Surg. Radiol. Anat. – 2007. – V. 29, № 2. – P. 149–154.
23. Muhlbauer W., Olbrish R. The latissimus dorsi myocutaneous flap for breast reconstruction // Chir. Plast. – 1977. – Bd. 4. – P. 27.
24. Olivari N. The latissimus dorsi flap // Brit. J. Plast. Surg. – 1976. – V. 29. – P. 127.
25. Patey D. H., Dyson W. H. The prognosis of carcinoma of the breast in relation to the type of operation performed // Brit. J. Cancer. – 1948. – V. 2. – P. 7–13.
26. Place M. J., Song T., Hardesty R. A. et al. Sensory reinnervation of autologous tissue flaps after breast reconstruction // Ann. Plast. Surg. – 1997. – V. 38, № 1. – P. 19–22.
27. Peek A., Muller M., Exner K. The free gracilis perforator flap for autologous breast reconstruction // Handchir. Mikrochir. Plast. Chir. – 2002. – Bd. 34, № 4. – P. 245–250.
28. Puonti H. K., Jääskeläinen S. K., Hallikainen H. K, et al. A new approach to microneurovascular TRAM-flap breast reconstruction – a pilot study. // J. Plast. Reconstr. Aesthet. Surg. – 2011. – V. 64, № 3, P. 346–352.
29. Rozen W. M., Pan W. R., Le Roux C. M. et al. The venous anatomy of the anterior abdominal wall: an anatomical and clinical study // Plast. Reconstr. Surg. – 2009. – V. 124, № 3. – P. 848–853.
30. Santanelli F., Longo B., Angelini M. et al. Prospective computerized analyses of sensibility in breast reconstruction with non-innervated DIEP flap // Plast. Reconstr. Surg. – 2011. – V. 127. – № 5. – P. 1790–1795.
31. Shridharani S. M., Magarakis M., Stapleton S. M. et al. Breast sensation after breast reconstruction: a systematic review // J. Reconstr. Microsurg. – 2010. – V. 26. – № 5. – P. 303–310.
32. Slezak S., McGibbon B., Dellon A. L. The sensational transverse rectus abdominis musculocutaneous (TRAM) flap: return of sensibility after TRAM breast reconstruction // Ann. Plast. Surg. – 1992. – V. 28, № 3. – P. 210–217.
33. Spiegel A. J., Menn Z. K., Eldor L. et al. Breast reinnervation: DIEP neurotization using the third anterior intercostals nerve // Plast. Reconstr. Surg. – 2013. – V. 1. – Iss. 8. – P. 1/5–5/5.
34. Tansatit T., Chokrungvaranont P., Sanguansit P. et al. Neurovascular anatomy of the deep inferior epigastric perforator flap for breast reconstruction // J. Med. Assoc. Thai. – 2006. – V. 89, № 10. – P. 1630–1640.
35. Tindholdt T. T., Tonseth K. A. Spontaneous reinnervation of deep inferior epigastric artery perforator flaps after secondary breast reconstruction // Scand. J. Plast. Reconstr. Surg. Hand Surg. – 2008. – V. 42, № 1. – pp. 28–31.
36. Vasely J., Stupka I., Drazan L. et al. DIEP flap reconstruction – new experience // Acta Chir. Plast. 2001, V. 43, № 1. – P. 3–6.
37. Wechselberger G., Pulzl P., Schoeller T. The transverse myocuta neousgracillis flap: technical refinements // J. Plast. Reconstr. Aesthet. Surg. – 2010. – V. 63, № 9. – P.711–712.
38. Yousif N. J., Matloub H., Kolachalam R. et al. The transver segracillis musculocutaneous flap // Ann. Past. Surg. – 1992. – V. 2, № 6. – P. 482–490.

REFERENCES

1. Graf P., Grjoner R., Brunner C. A. et al. Breast reconstruction with own tissue after mastectomy // Vopr. rekonst. plast. hir., 2005, vol. 3(14), pp. 8–11 (in Russian).
2. Egorov U. S. Breast oncology. Problems of reconstruction // Herald, 2003, no 4, pp. 19–21.

3. Plastic and reconstructive surgery of human breast / Kristian Dzh. Gabka, Hajnc Bomert; per. s angl.; pod obsh. red. N. O. Milanova. Moscow, MEDpressinform Publ., 2010. 360 p. (in Russian).
4. Roen J. V., Jokochi Ch., Ljut'en-Drekoll Je. The Big atlas of anatomy. – Moscow, Vneshsigma Publ., 1998, 486 p.
5. Sexology: a reference book on human sexuality and related fields. Pod red. M. Vornik i dr. Minsk, BelaruskajaJencyklapedyja im. Petrusja Brovki Publ.,1995. 351 p. (in Russian).
6. AllenR. J.,TuckerC.Jr. Superior gluteal artery perforator flap for breast reconstruction // Plast Reconst Surg, 1995, vol. 96, no 7, pp. 1207–1212.
7. Becker C., Assouad J., Riquet M. and Hidden G. Postmastectomy lymphedema. Long-term results following microsurgical lymph node transplantation //Ann Surg, 2006, vol. 243, no 3, pp. 313–315.
8. Blondeel P. N. The sensate free superior gluteal artery perforator (S-GAP) flap: a valuable alternative in autologous breast reconstruction // Brit J Plast Surg,1999, vol. 52, no 2, pp. 185–193.
9. Blondeel P. N., Demuynk M., Mete D. et al. Sensory nerve repair in perforator flaps for autologous breast reconstruction: sensational or senseless? // Brit J Plast Surg, 1999, vol. 52, no 1, pp. 37–44.
10. Dayan E., Smith M., Sultan M. et al. Developing a lymphatic surgery program in the United States: successful treatment of lymphedema with vascularized groin lymph node transfer to the wrist using a multimodal approach // Abstracts of the World Society for Reconstructive Microsurgery, Chicago, 2013, p. 154.
11. Dayan E., Smith M., Sultan M. et al. Vascularized thoracodorsal and lateral thoracicartery – based lymph node transfer of lymphedema; technique and case series // Abstracts of the World Society for Reconstructive Microsurgery, Chicago, 2013, p.156.
12. Feng L.-J. Recipient vessels in the free-flap breast reconstruction: a study of the internal mammary anthoracodorsal vessels // Plast Reconstr Surg, 1997, vol. 99, pp. 405–416.
13. Fu-Chan – Wei, Mardini S. Flaps and reconstructive surgery, Saunders Publ., 2009. 638 p.
14. Futter C. M. Abdominal donor site morbidity: impact of the TRAM and DIEP flap on strength and function // Seminars in Plastic Surgery, 2002, vol. 16, no 1, pp. 119–130.
15. Halsted W. S. The results of operations for the cure of cancer of breast performed at John Hopkins Hospital from June 1889 to January 1894 // John Hopkins Hosp Rep, 1894, vol. 4, pp. 297–350.
16. Hartrampf C. R., Scheflan ., Black P. W. Breast reconstruction with a transverse abdominal island flap // Plast Recostr Surg, 1982, vol. 69, pp. 216–224.
17. Koshima I., Soeda S. Inferior epigastric artery skin flaps without rectus abdominis muscle // Brit J Plast Surg, 1989, vol. 42, pp. 645–648.
18. Lee B. T., Chen C., Nguyen M. D. et al. A new classification system for muscle and nerve preservation in DIEP flap breast reconstruction // Microsurgery, 2010, vol. 30, no 2, pp. 85–90.
19. Lehmann C., Gumener R., Montandon D. Sensibility and cutaneous reinnervation after breast reconstruction with musculocutaneous flaps // Ann Plast Surg, 1991, vol. 26, no 4, pp. 325–327.
20. Madden J. L. Modified radical mastectomy // Surg Gynecol Obstet, 1965, vol. 121, pp. 1221–1230.
21. Magarakis M., Venkat R., Dellon A. L. et al. Pilot study of breast sensation after breast reconstruction: evaluating the effects of radiation therapy and perforator flap neurotization on sensory recovery // Microsurgery, 2013, vol. 33, no 6, pp. 421–431.
22. Mori H., Akita K., Hata Y. Anatomical study of innervated transverse rectus abdominis muscul ocutaneous and deep inferior epigastric perforator flaps // Surg Radiol Anat, 2007, vol. 29, no 2, pp. 149–154.
23. Muhlbauer W., Olbrish R. The latissimus dorsi myocutaneous flap for breast reconstruction // Chir Plast, 1977, Bd. 4, p. 27.
24. Olivari N. The latissimus dorsi flap // Brit J Plast Surg, 1976, vol. 29, p. 127.
25. Patey D. H., Dyson W. H. The prognosis of carcinoma of the breast in relation to the type of operation performed // Brit J Cancer, 1948, vol. 2, pp. 7–13.
26. Place M. J., Song T., Hardesty R. A. et al. Sensory reinnervation of autologous tissue flaps after breast reconstruction // Ann Plast Surg,1997, vol. 38, no 1, pp. 19–22.
27. Peek A., Muller M.,Exner K. The free gracilis perforator flap for autologous breast reconstruction // Handchir Mikrochir Plast Chir, 2002, Bd. 34, no 4, pp. 245–250.
28. Puonti H. K., Jääskeläinen S. K., Hallikainen H. K, et al. A new approach to microneurovascular TRAM-flap breast reconstruction – a pilot study. // J Plast Reconstr Aesthet Surg, 2011, V. 64, no 3, pp. 346–352.
29. Rozen W. M., Pan W. R., Le Roux C. M. et al. The venous anatomy of the anterior abdominal wall: an anatomical and clinical study // Plast Reconstr Surg, 2009, vol. 124, no 3, pp. 848–853.
30. Santanelli F., Longo B., Angelini M. et al. Prospective computerized analyses of sensibility in breast reconstruction with non – innervated DIEP flap // Plast Reconstr Surg, 2011, vol. 127, no 5, pp. 1790–1795.
31. Shridharani S. M., Magarakis M., Stapleton S. M. et al. Breast sensation after breast reconstruction: a systematic review // J Reconstr Microsurg, 2010, vol. 26, no 5, pp. 303–310.
32. Slezak S., McGibbon B., Dellon A. L. The sensational transverse rectus abdominis musculocutaneous (TRAM) flap: return of sensibility after TRAM breast reconstruction // Ann Plast Surg, 1992, vol. 28, no 3, pp. 210–217.

33. Spiegel A. J., Menn Z. K., Eldor L. et al. Breast reinnervation: DIEP neurotization using the third anterior intercostals nerve // Plast Reconstr Surg, 2013, vol. 1, Issue 8, pp. 1/5–5/5.
34. Tansatit T., Chokrungvaranont P., Sanguansit P. et al. Neurovascular anatomy of the deep inferior epigastric perforator flap for breast reconstruction // J Med Assoc Thai, 2006, vol. 89, no 10, pp. 1630–1640.
35. Tindholdt T. T., Tonseth K. A. Spontaneous reinnervation of deep inferior epigastric artery perforator flaps after secondary breast reconstruction // Scand J Plast Reconstr Surg Hand Surg, 2008, vol. 42, no 1, pp. 28–31.
36. Vasely J., Stupka I., Drazan L. et al. DIEP flap reconstruction – new experience // Acta Chir Plast, 2001, vol. 43, no 1, pp. 3–6.
37. Wechselberger G., Pulzl P., Schoeller T. The transverse myocutaneousgracillis flap: technical refinements // J Plast Reconstr Aesthet Surg, 2010 vol. 63, no 9, pp. 711–712.
38. Yousif N. J., Matloub H., Kolachalam R. et al. The transver segracillis musculocutaneous flap // Ann Past Surg, 1992 vol. 2, no 6, pp. 482–490.

Поступила в редакцию 01.06.2014
Утверждена к печати 29.08.2014

Авторы:
Байтингер Владимир Фёдорович – д-р мед. наук, профессор, президент АНО «НИИ микрохирургии» (г. Томск).
Силкина Кристина Александровна – врач-хирург АНО «НИИ микрохирургии» (г. Томск).
Байтингер Андрей Владимирович – врач-интерн кафедры пластической хирургии с курсом оперативной хирургии и топографической анатомии ГБОУ ВПО СибГМУ Минздрава РФ (г. Томск).
Фёдоров Евгений Вадимович – студент 5-го курса лечебного факультета ГБОУ ВПО СибГМУ Минздрава РФ (г. Томск).

Контакты:
Байтингер Владимир Фёдорович
тел. 8(3822) 94-05-40
e-mail: baitinger@mail.tomsknet.ru

С. Н. Грати, В. В. Котя, Н. М. Давид, Н. Н. Грати

ВИДЕОЭНДОСКОПИЧЕСКАЯ ТРАНСАКСИЛЛЯРНАЯ МАММОПЛАСТИКА С ИСПОЛЬЗОВАНИЕМ СИЛИКОНОВЫХ ЭНДОПРОТЕЗОВ С ЦЕЛЬЮ КОРРЕКЦИИ ГИПОПЛАЗИИ И ДИСМОРФИИ МОЛОЧНЫХ ЖЕЛЕЗ

S. N. Grati, V. V. Cotea, N. M. David, N. N. Grati

TRANSAXILLARY AUGMENTATION MAMMOPLASTY WITH VIDEO ENDOSCOPY ASSISTENCE USING SILICONE ENDOPROSTHESIS ON PATIENTS WITH HYPOPLASTIC AND DYSMORPHIC BREAST

Клиника эстетической хирургии "NEOGEN",
Республика Молдова, г. Кишинев

В статье отражены результаты исследования по выбору оптимальной оперативной методики увеличения молочных желез, соответствующие тенденциям развития современной медицины. Необходимость данной операции возникает у пациенток с выраженной гипоплазией молочных желез, асимметрией, после иволютивных изменений железы.

Данная хирургическая методика предлагает все преимущества эндоскопической и лапароскопической хирургии с присущими ей миниинвазивными характеристиками.

Цель исследования: оптимизировать хирургические методы аугментационной маммопластики с использованием силиконовых эндопротезов у пациенток с гипоплазией и дисморфией молочных желез.

Материал и методы. Исследование основано на анализе результатов миниинвазивной эндоскопической пластики молочных желез с использованием силиконовых эндопротезов, выполненной 23 пациенткам в возрасте от 19 до 35 лет, обратившимся в нашу клинику в период с 2012 по 2014 г. с целью аугментационной пластики молочных желез.

Результаты. Полученные результаты свидетельствуют о высокой эффективности эндоскопической аугментационной маммопластики при хирургической коррекции гипоплазии и дисморфии молочных желез.

Ключевые слова: *лапароскопическая хирургия, миниинвазивный метод, аугментационная маммопластика, гипоплазия молочных желез.*

The paper presents results of a study on the optimal surgical techniques for breast augmentation, by appropriate development trends of modern medicine. The necessity of this operation occurs in patients with severe hypoplasia of breast asymmetry after involute changes. This surgical technique offers a full range of benefits of endoscopic and laparoscopic surgery, with its mini invasive characteristics.

Objective: to optimize surgical techniques of augmentation mammoplasty using silicone implants in patients with hypoplasia and dysmorphia of the mammary glands.

Material and methods. The study is based on analysis of the results of augmentation mammoplasty using silicone implants in 23 patients aged 19 to 35 years who applied to our clinic between 2012 and 2014 with the purpose of breast augmentation reconstruction.

Results. The results indicate the high efficiency of endoscopic augmentation mammoplasty in the correction of hypoplastic and dysmorphic shape of mammary gland.

Key words: *laparoscopic surgery, minimally invasive method, augmentation mammoplasty, breast hypoplasia.*

УДК 618.19-007.21-77:615.462:678.842]-089.844-072.1-71

МАТЕРИАЛ И МЕТОДЫ

Исследование основано на анализе результатов аугментационной пластики молочных желез с использованием силиконовых эндопротезов, выполненной 23 пациенткам в возрасте от 19 до 35 лет, обратившимся в нашу клинику в период с 2012 по 2014 г. с целью коррекции формы и объема молочных желез (увеличение груди). При поступлении проводились тщательный сбор жалоб, анамнеза, пальпаторное обследование молочных желез, общеклинические и биохими-

ческие исследования крови и мочи, ультразвуковое исследование (УЗИ). Изначальный объем молочных желез определяли по формуле [2]: $V = 0{,}54 \cdot X^3$, где X – расстояние от соска до инфрамаммарной складки.

Пациенткам предлагались следующие методы протезирования молочных желез:

1) трансаксиллярная билатеральная аугментационная эндоскопическая маммопластика с использованием эндопротезов;

2) классическая аугментационная пластика через субмаммарную складку с использованием эндопротезов.

Миниинвазивная аугментационная пластика молочных желез применялась в 23 случаях. Под общей анестезией с искусственной вентиляцией легких через аксиллярный разрез (3 см) в подмышечной впадине формировалась полость под большой грудной мышцей с детальной видеоэндоскопической визуализацией всех нервно-сосудистых образований и последующим их сохранением, что является условием для предотвращения послеоперационных осложнений (парестезий, гематом и т. д.) (рис. 1).

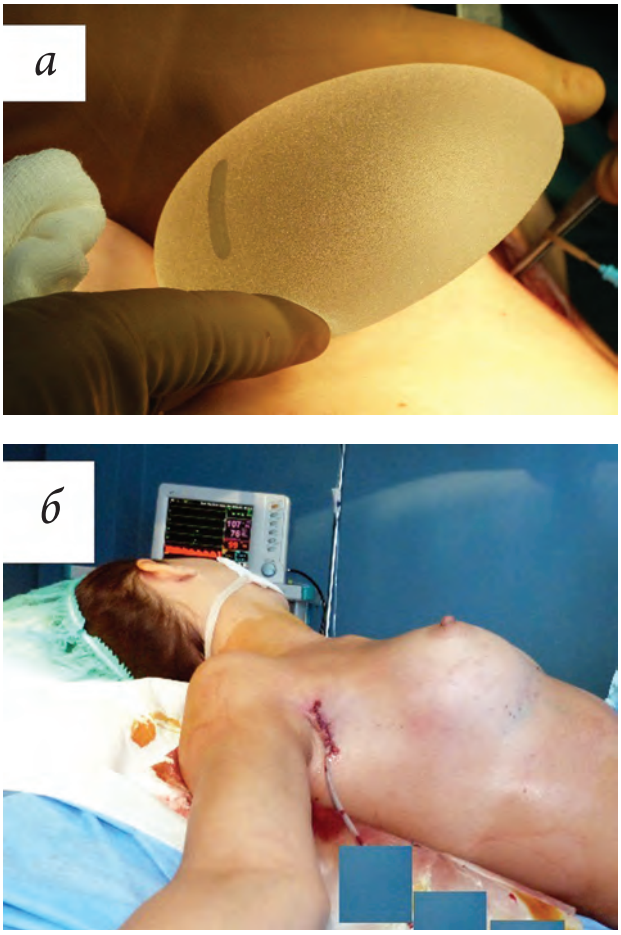

Рис. 1. Трансаксиллярная билатеральная аугментационная эндоскопическая маммопластика: *а* – текстурированный анатомический эндопротез; *б* – завершение операции

Показания к видеоэндоскопической трансаксиллярной маммопластике были следующими:
– гипомастия;
– отсутствие выраженных растяжек на коже грудных желез;
– птоз молочной железы (I степени);
– асимметрия (врожденная или приобретенная) молочных желез;
– желание пациентки улучшить внешний вид.

Противопоказаниями к операции являлись:
– возраст менее 18 лет;
– лабильная психика, дисморфофобия;
– системные заболевания;
– период лактации;
– сопутствующие хронические декомпенсированные заболевания;
– противопоказания к проведению анестезии.

Качество кожи и выраженность подкожно-жировой клетчатки влияют на выбор хирургического метода и физических свойств эндопротеза, а также на расположение имплантата по отношению к большой грудной мышце. При миниинвазивной аугментационной эндоскопической пластике молочных желез определяют степень выраженности субгландулярной складки, ее соотношение с контралатеральной стороной. В предоперационном периоде определяются исходные требования пациентки к форме и объему груди.

Большое значение имеет обсуждение с пациенткой вариантов оперативных приемов с перечислением всех возможных осложнений. Для женщин с астеническим телосложением, выраженной гипомастией, у которых всегда сохраняется вероятность прощупывания импланта в послеоперационном периоде, методом выбора хирургического вмешательства является эндоскопический доступ с последующей имплантацией эндопротеза в глубокие слои под большую грудную мышцу.

Видеоэндоскопическая трансаксиллярная маммопластика

Исследование с участием пациентов соответствует этическим стандартам Биоэтического комитета, разработанным в соответствии с Хельсинской декларацией Всемирной медицинской ассоциации «Этические принципы проведения научных медицинских исследований с участием человека». Все пациенты подписывали информированное согласие на участие в исследовании (рис. 2).

Можно отметить следующие несомненные преимущества эндоскопической трансаксиллярной маммопластики:
– минимальные травматичность, отечность, воспалительный процесс;
– короткий период реабилитации;
– сохранение сенсорной иннервации тканей посредством детальной визуализации нервно-сосудистых структур с помощью лапароскопа;

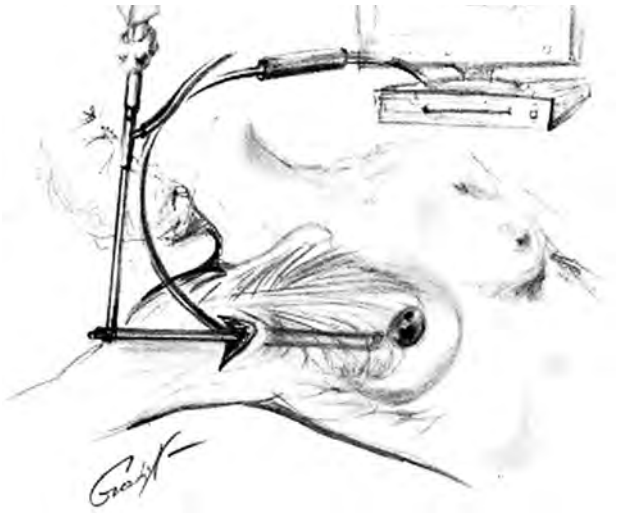

Рис. 2. Схематичное изображение трансаксиллярной аугментационной маммопластики с видеоэндоскопической ассистенцией (рисунок Н. Грати)

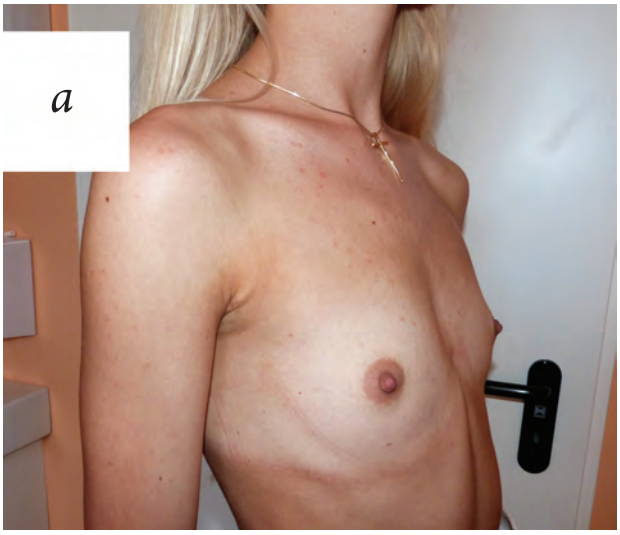

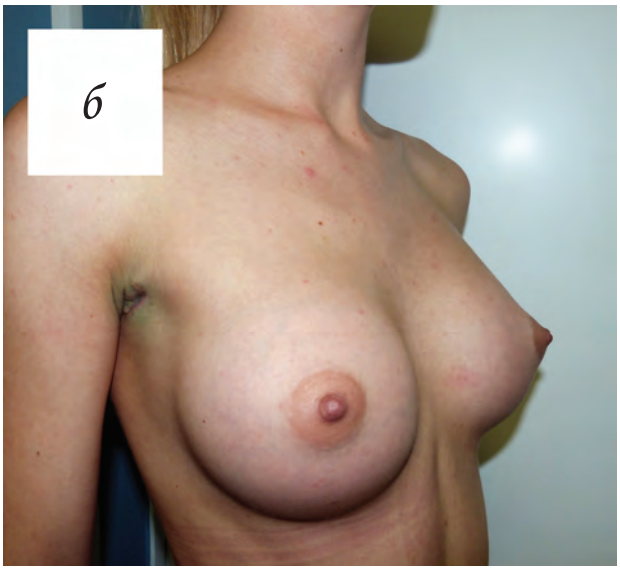

Рис. 3. Вид молочной железы на 7-е сут после эндоскопической аугментационной маммопластики через билатеральный аксиллярный доступ: *а* – до операции; *б* – после эндоскопической маммопластики

– формирование эстетически приемлемых рубцов в подмышечной области;

Недостатками метода являются:

– метод технически сложен;
– необходимость применения дорогостоящего оборудования;
– ограничение гелевыми имплантами малых и средних размеров (до 350 мл);
– трудности соблюдения симметрии уровня субмаммарной складки;
– невозможность проведения последующих ревизий, в том числе с капсулоэктомией через аксиллярный доступ.

Этапы трансаксиллярной маммопластики.

1. Маркировка.
2. Инфильтрация местного анестетика, разрезы.
3. Формирование оптической полости под большой грудной мышцей.
4. Диссекция большой грудной мышцы в нижнем, латеральном и медиальном плане с тщательным гемостазом, под оптическим контролем.
5. Формирование новой субмаммарной складки.
6. Имплантация эндопротеза, дренирование полости, наложение швов.

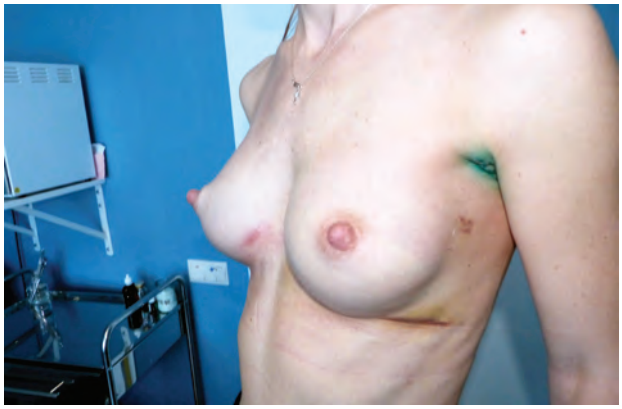

Рис. 4. После гемостаза с помощью электрокаутера образовался термический ожог с выраженным отеком и воспалением тканей в нижнем медиальном квадранте правой груди. К 3-й нед произошло полное восстановление тканей

Частота осложнений эндоскопической аугментационной маммопластики в сравнении с инфрамаммарной методикой

Осложнения	Эндоскопический доступ при маммопластике (n = 23)		Инфрамаммарный «открытый» доступ при маммопластике (n = 106)		Всего (n = 129)	
	Абс.	$P \pm ES$, %	Абс.	$P \pm ES$, %	Абс.	$P \pm ES$, %
Гематома	2	8,7 ± 5,88	13	12,3 ± 3,19	15	11,6 ± 2,82
Серома	3	13,0 ± 7,02	24	22,6 ± 4,06	27	20,9 ± 3,58
Дислокация протеза	–	–	1	0,9 ± 0,9	1	0,8 ± 0,77
Двойная подгрудная складка	–	–	5	4,7 ± 2,06*	5	3,9 ± 1,70
Нарушение чувствительности САК	–	–	11	10,4 ± 2,96**	11	8,5 ± 2,46
Термический ожог тканей	1	4,3 ± 4,25	–	–	1	0,8 ± 0,77
Всего	6	26,1 ± 9,16	54	50,9 ± 4,86*	60	46,5 ± 4,39

Примечание. *$p \le 0{,}05$; **$p \le 0{,}001$ – уровни значимости различий между показателями в группах

РЕЗУЛЬТАТЫ И ОБСУЖДЕНИЕ

Эндоскопическая аугментационная маммопластика была выполнена по эстетическим показаниям 23 пациенткам в 2012–2014 гг. с помощью силиконовых эндопротезов анатомической (n = 19; 82,6%) и круглой формы (n = 4; 17,4%). Послеоперационное наблюдение заключалось в клиническом, лабораторном анализе и ультразвуковом исследовании молочных желез. Результаты наблюдений эндоскопической аугментационной маммопластики в сравнении с классической хирургической техникой представлены в таблице.

Термический ожог после электрокоагуляции, с сопутствующим отеком и воспалением кожных покровов, прошел бесследно к 3-й нед послеоперационного периода реабилитации (рис. 4).

ЗАКЛЮЧЕНИЕ

В настоящее время накопленный нами опыт позволяет сделать вывод о том, что трансаксиллярная маммопластика обогащает арсенал хирургических методик эстетического хирурга. Клинический отбор пациенток для аугментационной маммопластики в соответствии с показаниями и противопоказаниями, приведенными выше, позволил добиться хороших клинических и эстетических результатов. Наиболее эффективными методами диагностики ранних и поздних осложнений после аугментационной пластики молочных желез с использованием силиконовых эндопротезов являются клиническая оценка, лабораторные анализы и ультразвуковое исследование.

Полученные результаты свидетельствуют о высокой эффективности эндоскопической аугментационной маммопластики. Подводя итог, можно с уверенностью заключить, что коррекция объема и формы молочных желез с помощью эндоскопической аугментационной маммопластики является сложной задачей для эстетического хирурга. Только дифференцированный подход к выбору хирургического метода и владение навыками эндоскопической хирургии позволяет достичь ожидаемых результатов. Клинические и эстетические положительные результаты, наблюдаемые нами в ходе исследования, оправдывают техническую сложность операции и подтверждают эффективность данного хирургического метода.

ЛИТЕРАТУРА

1. Beale S., Hambert G., Lisper H. O., Ohlsen L., Palm B. Augmentation mammaplasty: the surgical and psychological effects of the operation and prediction of the result // Ann. Plast. Surg. 1984, 13 : 279.
2. Caleel R. T. Transumbilical endoscopic breast augmentation: submammary and subpectoral // Plast. Reconstr. Surg. 2000,106 : 5.
3. Hohler H. Breast augmentation: The axillary approach // Br. J. Plast. Surg. 1973, 26 : 373.
4. Фришберг И. А. Хирургическая коррекция косметических деформаций женской груди. – М.: Наука, 1997. – С. 256.

REFERENCES

1. Beale S., Hambert G., Lisper H. O., Ohlsen L., Palm B. Augmentation mammaplasty: the surgical and psychological effects of the operation and prediction of the result // Ann Plast Surg, 1984, 13 : 279.
2. Caleel R. T. Transumbilical endoscopic breast augmentation: submammary and subpectoral. Plast Reconstr Surg, 2000, 106 : 5.
3. Hohler H. Breast augmentation: The axillary approach. Br J Plast Surg, 1973 26 : 373.
4. Frishberg I. A. Surgical correction of deformities of female breast. Moscow: Science Publ., 1997. 256 p. (in Russian).

Поступила в редакцию 20.12.2013
Утверждена к печати 01.06.2014

Авторы:
Грати Сергей Николаевич – канд. мед. наук, врач-хирург клиники эстетической хирургии «NEOGEN», г. Кишинев, Республика Молдова.
Котя Виорел Валентинович – врач-хирург, директор клиники эстетической хирургии «NEOGEN», г. Кишинев, Республика Молдова.
Давид Николай Михайлович – врач-анестезиолог клиники эстетической хирургии «NEOGEN», г. Кишинев, Республика Молдова.
Грати Наталья Николаевна – врач-косметолог клиники эстетической хирургии «NEOGEN», г. Кишинев, Республика Молдова.

Контакты:
Грати Сергей Николаевич
e-mail: dr.grati@gmail.com; sergiu1980@yahoo.com
тел.: +3-736-056-6000

Е. В. Фёдоров, К. А. Силкина

ЧУВСТВИТЕЛЬНОСТЬ КОЖИ ПОТЕНЦИАЛЬНЫХ ДОНОРСКИХ ЗОН, ИСПОЛЬЗУЕМЫХ В РЕКОНСТРУКТИВНОЙ МАММОПЛАСТИКЕ

Ye. V. Fedorov, K. A. Silkina

SKIN SENSITIVE OF POTENTIAL DONOR AREAS USED IN MAMMOPLASTIC RECONSTRUCTION

АНО «НИИ микрохирургии», г. Томск
ГБОУ ВПО СибГМУ Минздрава РФ, г. Томск

В статье представлены результаты исследования чувствительности кожи потенциальных донорских зон (области спины, передней брюшной стенки, ягодиц, внутренней поверхности бедра), которые используются в современной реконструктивной маммопластике. С помощью порогового монофиламентного теста, теста на температурную чувствительность, тестов для исследования болевой и тактильной чувствительности, двухточечного дискриминационного теста E. N. Weber у 50 здоровых женщин в возрасте 20–59 лет были проведены исследования кожной чувствительности интактной груди и кожи потенциальных донорских зон, используемых для реконструктивной маммопластики. Было доказано, что по своим параметрам кожной чувствительности кожа гипогастральной области передней брюшной стенки наиболее соответствует параметрам кожи интактной груди.

Ключевые слова*: восстановление чувствительности, донорские зоны, афферентная иннервация, реконструктивная маммопластика.*

The paper presents the results of a study of skin sensitivity potential donor areas (the back, the anterior abdominal wall, buttocks, inner thighs), which are used in modern reconstructive mammoplasty. Using the threshold test monofilament, test temperature sensitivity, tests for the study of pain and tactile sensitivity, two-point discrimination test Weber, in 50 healthy women aged 20–59, were conducted studies of skin sensitivity intact breast and skin potential donor areas used for reconstructive mammoplasty. It has been proven that their parameters of skin sensitivity skin hypogastrium the anterior abdominal wall are most close to the corresponding parameters of the skin intact breast.

Key words*: restoration of sensitivity, donor area, afferent innervation, reconstructive mammoplasty.*

УДК 618.19-089.844:616.5-089-74:612.794

ВВЕДЕНИЕ

Реконструкция груди широко используется в комплексе современного лечения рака молочной железы. Существует современная концепция реконструктивной маммопластики Total Breast Anatomy Restoration, предложенная Jaume Masia, которая включает восстановление формы, объема груди и лимфатического дренажа верхней конечности [1]. В последнее время со стороны пациенток появился актуальный запрос: они хотят иметь после реконструкции полноценно чувствительную грудь [2], что предполагает изучение вопроса как спонтанной, так и направленной иннервации. АНО «НИИ микрохирургии» была предложена оригинальная концепция Total Breast Reconstruction, включающая восстановление полноценной чувствительности реконструированной груди посредством афферентной реиннервации.

Цель исследования – определить параметры афферентной иннервации потенциальных донорских участков для реконструктивной маммопластики: гипогастральная область (зона лоскута TRAM – transverse rectus abdominis myocutaneous, и лоскута DIEP – deep inferior epigastric perforator), область внутренней поверхности бедра (зона лоскута TMG – transverse myocutaneous gracilis), область широчайшей мышцы спины (зона торакодорзального лоскута – TDL), верхняя ягодичная область (зона лоскута SGAP – superior gluteal artery perforator).

Задачи исследования.

1. Оценка кожной чувствительности интактной груди.
2. Оценка кожной чувствительности областей потенциальных донорских зон (TRAM-, DIEP-, TMG-, TDL-, SGAP-лоскутов).

МАТЕРИАЛ И МЕТОДЫ

У 50 здоровых женщин-волонтеров в возрасте 20–59 лет были изучены известные параметры чувствительности кожи потенциальных донорских зон, используемых для реконструктивной маммопластики.

Для исследования кожной чувствительности были проведены следующие клинические инструментальные тесты (качественные и количественные).

1. Пороговый монофильный тест для исследования тактильной чувствительности (тельца Мейсснера и Фатера–Пачини) с использованием прибора «Neuropen»[3] (рис. 1).

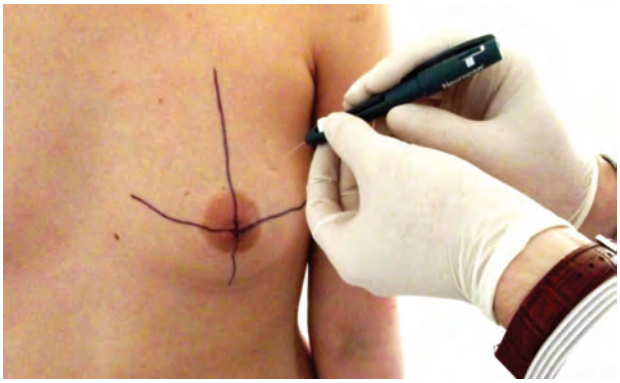

Рис. 1. Пороговый монофильный тест для исследования тактильной чувствительности

2. Тест на температурную чувствительность (тельца Руффини и колбы Краузе) с использованием двух колб с водой температурой 4 и 40 °С [4] (рис. 2).

Рис. 2. Тест на температурную чувствительность

3. Исследование болевой чувствительности (ноцицепторы) проводится насадкой прибора «Neuropen» с острым и тупым концом [4] (рис. 3).

4. Тест на тактильную чувствительность с использованием ватки (афферентные свободные нервные окончания) [4] (рис. 4).

Рис. 3. Тест на болевую чувствительность

Рис. 4. Исследование тактильной чувствительности с использованием ватки

Рис. 5. Двухточечный дискриминационный тест E.N. Weber

5. Дискриминационный двухточечный тест E. N. Weber для количественной оценки тактильной чувствительности медленно проводящих нервных волокон [5] (рис. 5).

Обработка статистических данных проводилась в программе Statistica 6.0 for Windows, вычислялось среднее арифметическое значение параметров чувствительности донорских зон.

РЕЗУЛЬТАТЫ

Все качественные тесты (пороговый монофильный тест, тесты на температурную чувствительность, на тактильную чувствительность с использованием ватки, на болевую чувствительность) во всех донорских зонах у всех женщин были положительными, следовательно, неспецифичны для донорских зон и для кожи молочных желез.

Результаты количественного дискриминационного теста были разбиты на три градации.

В первой положительный дискриминационный тест отмечен на расстоянии двух точек от 0,1 до 1,5 см, что соответствует высокой степени чувствительности. Такой результат был получен у 69,1 % женщин в области интактной груди, у 55,2 % – в области TRAM- и DIEP-лоскутов, у 50,0 % – в зоне TMG-лоскута, у 34,3 % – в области TDL-лоскута, у 36,8 % – в области SGAP-лоскута.

Во второй градации положительный дискриминационный тест отмечен на расстоянии двух точек от 1,6 до 3,0 см, что соответствует средней степени чувствительности. Такой результат наблюдался в области интактной груди у 24,2 % женщин, у 36,8 % – в области TRAM- и DIEP-лоскутов, у 28,9 % – в зоне TMG-лоскута, в области TDL- и SGAP-лоскутов – у 44,7 % женщин.

Третью градацию составили показатели дискриминационного теста в пределах от 3,1 до 4,5 см, что соответствует низкой степени чувствительности в данном исследовании. Такой результат встретился у 6,7 % женщин в области интактной груди, у 8 % – в области TRAM- и DIEP-лоскутов, у 21,1 % – в зоне TMG-лоскута, у 21 % – в области TDL-лоскута, у 18,5 % женщин – в области SGAP-лоскута.

ОБСУЖДЕНИЕ

Исследование чувствительности кожи различных областей потенциальных донорских зон, используемых в реконструктивной маммопластике, проведено впервые. Разброс полученных данных о степени поверхностной кожной чувствительности исследуемых участков обусловлен неоднородностью распределения афферентных нервных окончаний. По данным литературы, плотность распространения чувствительных рецепторов в различных областях кожного покрова тела разная. На коже кистей, живота и нижней трети лица рецепторы расположены более плотно, нежели на других участках тела, следовательно, степень поверхностной чувствительности выше [6]. Так, результаты детального исследования поверхностной чувствительности ладони кисти с использованием двухточечного дискриминационного теста в норме показывают высокую степень на различных участках: подушечки пальцев имеют показатель данного теста 2–6 мм, кожа в области основания проксимальной фаланги – 4–8 мм, чувствительность поверхности ладони по данному тесту составляет в среднем 5–8 мм [7]. Исследование чувствительности губ и языка дискриминационным тестом также показывает высокую степень чувствительности – в среднем 2 и 1,5 мм соответственно. При этом поверхностная чувствительность кожи нижних конечностей не велика и составляет в области задней поверхности голени в среднем 30 мм, а на подошвенной поверхности стопы – 20 мм [8].

При сравнении параметров кожной чувствительности исследованных потенциальных донорских участков установлено, что наиболее сходные количественные и качественные показатели с показателями кожной чувствительности интактой груди определяются у гипогастральной области (TRAM- и DIEP-лоскуты) (таблица):

1) все качественные тесты положительны;
2) дискриминационный тест: высокую степень чувствительности у 69,1 % женщин в области интактной груди и у 55,2 % – в области

Результаты исследования чувствительности потенциальных донорских зон

Область	Тест						
	Монофильный	Температурный	Болевой	Тактильный	Дискриминационный двухточечный, мм		
					0,1–1,5	1,6–3,0	3,1–4,5
Интактная грудь	+	+	+	+	69,1 %	24,2 %	6,7 %
TRAM- и DIEP-лоскут	+	+	+	+	55,2 %	36,8 %	8 %
TMG-лоскут	+	+	+	+	50,0 %	28,9 %	21,1 %
TDL-лоскут	+	+	+	+	34,3 %	44,7 %	21 %
SGAP-лоскут	+	+	+	+	36,8 %	44,7 %	18,5 %

TRAM- и DIEP-лоскутов; среднюю степень чувствительности в области интактной груди у 24,2% исследуемых и у 36,8% в области TRAM- и DIEP-лоскутов; низкая степень чувствительности встречается у 6,7% женщин в области интактной груди и у 8% в области TRAM- и DIEP-лоскутов.

ЗАКЛЮЧЕНИЕ

По результатам исследования всех видов кожной чувствительности наиболее предпочтительной в качестве донорской зоны для реконструктивной маммопластики является гипогастральная область (TRAM- и DIEP-лоскуты).

ЛИТЕРАТУРА

1. Jaume Masià. T-BAR: Total Breast Anatomy Restoration / Jaume Masià // Current Challenges in Total Breast Reconstruction II: сб. выст. Участников Международного форума «Barcelona Breast Meeting» (Барселона, 13–15 марта 2013 г.) – Барселона, 2013.
2. Berger K., Bostwick J. III., Jones G. A woman's decision: surgical options for autologous breast reconstruction. Qual. Med. Publ. Inc., St. Louis, Misouri, 2012.
3. Bell-Krotoski J., Tomancik T. The repeatability of testing with Semmes-Weinstein monofilaments // J. Hand Surg. –1987. – V. 12A. – P. 155–161.
4. Gelberman R. H., Szabo R. M., Williamson R. V., Dimick M. P. Sensibility testing in peripheral nerve compression syndromes // J. Bone Jt. Surg. –1983. – V. 65A. – P. 632–638.
5. Weber E. H. Ueber den Tastsinn // Arch. Anat. Physiol. – 1835. – S. 152–159.
6. Шульговский В. В. Основы нейрофизиологии. – М.: Аспект Пресс – 2000. – 277 с.
7. Moberg. E. Objective methods for determining the functional value of sensibility in the hand // J. Bone Jt. Surg. – 1958 – V. 40B. – P. 454–476.
8. Bickley, Lynn S. Bates' Guide to Physical Examination and History Taking (9th ed.) // Lippincott Williams & Wilkins. – 2007. – P. 123–129.

Поступила в редакцию 01.06.2014
Утверждена к печати 29.08.2014

REFERENCES

1. Jaume Masià. T-BAR: Total Breast Anatomy Restoration / Jaume Masià // Current Challenges in Total Breast Reconstruction II. Collection exhibition of Participants of the International forum "Barcelona Breast Meeting" (Barcelona, 13–15 March, 2013), Barcelona, 2013.
2. Berger K., Bostwick J. III., Jones G. A woman's decision: surgical options for autologous breast reconstruction. Qual. Med. Publ. Inc., St. Louis, Misouri, 2012.
3. Bell-Krotoski J., Tomancik T. The repeatability of testing with Semmes-Weinstein monofilaments // J Hand Surg, 1987, vol. 12A, pp. 155–161.
4. Gelberman R. H., Szabo R. M., Williamson R. V., Dimick M. P. Sensibility testing in peripheral nerve compression syndromes // J Bone Jt Surg, 1983, vol. 65A, pp. 632–638.
5. Weber E. H. Ueber den Tastsinn // Arch Anat Physiol, 1835, S. 152–159.
6. Shulgovsky V. V. Fundamentals of neurophysiology. Moscow, Aspect Press Publ., 2000. 277 p. (in Russian).
7. Moberg. E. Objective methods for determining the functional value of sensibility in the hand // J Bone Jt Surg, 1958, vol. 40B, pp. 454–476.
8. Bickley, Lynn S. Bates' Guide to Physical Examination and History Taking (9th ed.). Lippincott Williams & Wilkins, 2007, pp. 123–129.

Авторы:
Фёдоров Евгений Вадимович – студент 5-го курса лечебного факультета ГБОУ ВПО СибГМУ Минздрава России (г. Томск).
Силкина Кристина Александровна – врач-хирург АНО «НИИ микрохирургии» (г. Томск).

КОНТАКТЫ:
Силкина Кристина Александровна
тел. моб.: 8-909-542-03-94
e-mail: silkinakristina@gmail.com

К. В. Селянинов

СОСУДИСТЫЕ РЕАКЦИИ В КОЖНО-ФАСЦИАЛЬНОМ ЛОСКУТЕ ПРИ ПОСЛЕДОВАТЕЛЬНОМ НАРУШЕНИИ ЕГО СВЯЗЕЙ С ДОНОРСКОЙ ЗОНОЙ

K. V. Selyaninov

VASCULAR RESPONSES IN SKIN-FASCIAL FLAP IN SERIES WITH THE VIOLATION OF HIS DONOR AREA

АНО «НИИ микрохирургии», г. Томск

Реакции сосудистого русла в несвободных и свободных кожно-фасциальных лоскутах на различных этапах хирургического вмешательства и послеоперационного периода представляют большой интерес для микрохирургов и анестезиологов-реаниматологов, что связано с нарушениями кровообращения в лоскуте после различной степени перерыва его связей с донорской зоной.

Цель исследования – экспериментальное изучение реакции сосудистого русла несвободного нижнего эпигастрального кожно-фасциального лоскута при различной степени перерыва его связи с донорской зоной.

Материал и методы. Объектом исследования являлись беспородные белые крысы обоего пола с массой тела 180–200 г.

Было выполнено две серии экспериментов: I серия – анатомическое изучение особенностей нижнего эпигастрального лоскута белой крысы (40 животных) в классической его разметке путем макро- и микропрепаровки; II серия – операции аутотрансплантации с транспозицией несвободного нижнего эпигастрального лоскута с интактной сосудистой ножкой и тремя вариантами обработки сосудистой ножки. Для изучения сосудистого русла кожи паховой области крыс использовали метод инъекции сосудистого русла синей массой Герота с дальнейшим просветлением препаратов по способу В. Шпальтегольца (1921) в модификации Д.А. Жданова (1943).

Клиническую оценку состояния кожно-фасциальных лоскутов (1–10-е сут после операции) проводили по следующим критериям: отечность, капиллярный ответ, выраженность шелушения кожных покровов лоскута, наличие некроза.

Результаты. При неосложненном течении послеоперационного периода полное приживление несвободного нижнего эпигастрального лоскута с интактной сосудистой ножкой происходило на 9–10-е сут без каких-либо особенностей, с установлением сосудистых связей с окружающими тканями к 14-м сут. После хирургических манипуляций на осевых сосудах лоскута (удаление паравазальных структур и, соответственно, с периартериальной, перивенозной и комбинированной симпатэктомиями осевых сосудов нижнего эпигастрального кожно-фасциального лоскута) наблюдаются длительные (первые 5 сут) гемодинамические нарушения (отек, периферический цианоз), обусловленные расбалансированием микроциркуляторного русла. Некроз лоскутов после перивенозной симпатэктомии вены был обусловлен развитием венозного тромбоза.

В кровоснабжении кожи эпигастрального лоскута белой крысы участвуют не только осевые сосуды, но и сосуды паравазальной клетчатки, кровоснабжающие центральную зону лоскута.

Выводы. Выделение несвободного кожно-фасциального лоскута из структуры ангиосома сопровождается преходящими (транзиторными), а в ряде случаев необратимыми нарушениями кровообращения.

Ключевые слова: *кожно-фасциальный лоскут, сосудистая ножка, сбалансированный кровоток, симпатэктомия, ангиосомы, несвободный лоскут, нижний эпигастральный лоскут, паравазальные сосуды.*

Reactions of the blood flow in non-free and free fasciocutaneous flaps at different stages of surgical treatment and postoperative period are of great interest for microsurgeons and intensivists, which is connected with circulation disturbances in a flap after decoupling, to some or other extent, of the flap circulation to the donor zone.

The aim of this work is to study experimentally the reaction of the blood flow of non-free inferior epigastric fasciocutaneous flap at a different extent of flap disconnection to the donor zone.

Materials and methods. Objects of study were white outbread rats of both genders with a body mass of 180–200 g.

Two series of experiments have been carried out: I series – anatomical study of peculiarities of the inferior epigastric flap of white rat (40 animals) in its classical mapping through macro- and microdissection; II series – autotransplantation operations with transposition of non-free epigastric flap with intact vascular pedicle and three

versions of treatment of the vascular pedicle. To study the blood inferior of skin of the rat inguinal region, the method of blood flow injection with Gerot blue mass with the following clearing of specimens by the Spalteholz method (1921) in D.A. Zhdanov modification (1943) was used.

Clinical assessment of the state of fasciocutaneous flaps (1st–10th days after the operation) was based on the following criteria: edema, capillary response, severity of peeling of flap skin cover, presence of necrosis.

Results. At the noncomplicated postoperative period, the complete acceptance of the non-free low epigastric flap with the intact vascular pedicle normally occurred at the 9th–10th day with formation of vascular connections to surrounding tissues by the 14th day. After surgical manipulations at the flap axial vessels (removal of paravasal structures and, correspondingly, with periarterial, perivenous, and combined sympathectomy of axial vessels of the epigastric fasciocutaneous flap), long (first 5 days) hemodynamic compromise (adenoma, peripheral cyanosis) caused by microvasculature disbalance are observed. Flap necrosis after perivenous sympathectomy of vein was caused by development of venous thrombosis.

Not only axial vessels, but also vessels of paravasal fiber supplying blood to the central zone of the flap take part in blood circulation of skin of the epigastric flap of a white rat.

Conclusions. Separation of a non-free fasciocutaneous flap from the angiosome structure is accompanied by transitory and, in some cases, permanent circulatory disturbances.

Key words*: fasciocutaneous flap, vascular pedicle, balanced blood flow, sympathectomy, angiosome, non-free flap, inferior epigastric flap, paravasal vessels.*

УДК 616.5-089-74:616.13/.16-089]:612.089.6

ВВЕДЕНИЕ

Кожно-фасциальные лоскуты включают в себя кожу, подкожную жировую клетчатку и поверхностную фасцию. Кровоснабжение кожи осуществляется *septocutaneous perforators*. Впервые концепция использования кожно-фасциальных лоскутов была представлена в работе B. Ponten (1981): 28 свободных лоскутов для реконструкции мягкотканых дефектов на нижних конечностях [1]. Сфера их применения в современной реконструктивной и пластической хирургии весьма широка: от закрытия поверхностных дефектов тканей до использования в процессе префабрикации (создание лоскутов с заданным составом тканей).

Реакции сосудистого русла в несвободных и свободных кожно-фасциальных лоскутах на различных этапах хирургического вмешательства и послеоперационного периода представляют большой интерес для микрохирургов и анестезиологов-реаниматологов. Это связано, прежде всего, с необъяснимыми нарушениями кровообращения в лоскуте после различной степени перерыва его связей с донорской зоной. Изучение сосудистого русла поднимаемого лоскута – чрезвычайно важная проблема, касающаяся в первую очередь понимания процессов выживания микрохирургического лоскута и его последующей интеграции в реципиентном ложе. Тема сосудистых реакций в микрохирургических лоскутах на этапе их интеграции в реципиентное ложе будет приобретать в ближайшем будущем особую актуальность. Это обусловлено широким распространением в профессиональной среде пластических хирургов ангиосомной теории строения человеческого тела и номинированием автора этой теории G.J. Taylor в 2014 г. на Нобелевскую премию.

По современным представлениям, сосудистая сеть кожи состоит из двух сплетений: подсосочкового (кожного) и глубокого кожного (рис. 1). В свою очередь сеть подкожных сосудистых сплетений формируется тремя слоями – поверхностным, средним и глубоким. Каждая фасциальная пластинка покрывается тонкой сетью микрососудов, формирующих над- и подфасциальные сосудистые сплетения. Кровоснабжение кожи осуществляется рядом артерий и артериол, которые, поднимаясь по направлению к фасциальным листкам, многократно ветвятся и формируют собственно сосудистые сплетения. В дерме артериолы имеют восходящее направление и располагаются в центре конуса, формирующего набор гексагональных (шестиугольных) участков кожи – кожные артериальные территории Манхота (рис. 2). Сосуды этих кожных артериальных территорий анастомозируют между собой посредством редуцированного калибра анастомотических сосудов (choke vessels). Такая анатомия сосудистого русла, в частности кожи, обеспечивает относительную изолированность кожных артериальных территорий. Разница в диаметрах сосудов обеспечивает в центре территории более высокое давление крови, чем на периферии. При выполнении delay procedure [2–4] происходит расширение кожной артериальной территории за счет расширения «спавшихся анастомотических сосудов». Кожа, в свою очередь, имеет общее кровоснабжение с другими подлежащими структурами, находящимися в сфере кровоснабжения осевого (главного) сосуда. Весь этот комплекс называют ангиосомом. «Ангиосом» по G.J. Taylor – это трехмерный сложносоставной комплекс тканей, получающий свое кровоснабжение от одной артерии [5]. Данный блок тканей включает в себя мышцы, нервы, соединительную и костную ткань,

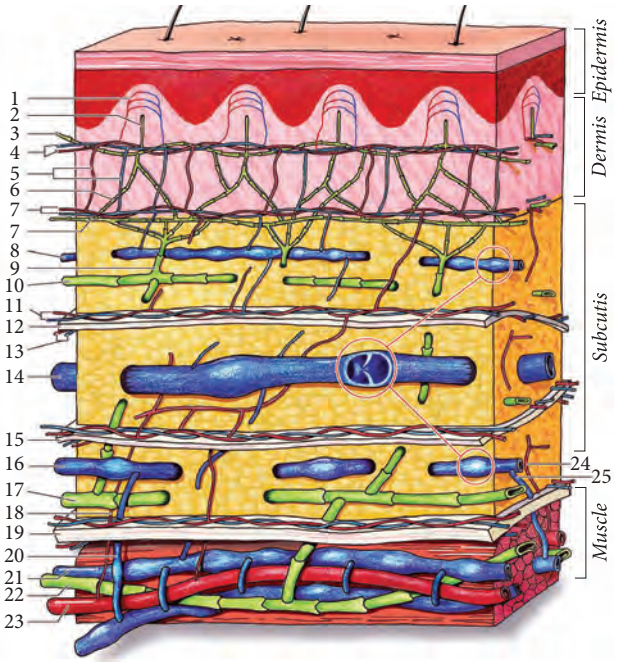

Рис. 1. Схема поверхностных и глубоких сосудистых сплетений (по K. Parsi, H. Partsch et al., 2011): 1 – капиллярная сеть; 2 – лимфатический капилляр; 3 – кожное лимфатическое сплетение; 4 – субпапиллярное (кожное) микрососудистое сплетение; 5 – восходящая артериола и нисходящая венула; 6 – кожный лимфатический преколлектор; 7 – глубокое кожное микрососудистое сплетение; 8 – подкожное лимфатическое сплетение; 9 – ретикулярная вена; 10 – подкожный лимфатический преколлектор; 11 – подкожный лимфатический коллектор (поверхностный); 12 – надфасциальное сосудистое сплетение; 13 – поверхностная фасция; 14 – подфасциальное сосудистое сплетение; 15 – поверхностный венозный ствол; 16 – приток вены; 17 – подкожный лимфатический коллектор (глубокий); 18 – перегородочно-кожная артерия; 19 – собственная фасция; 20 – прямая перфорантная вена; 21 – глубокая межмышечная вена; 22 – глубокий лимфатический сосуд; 23 – глубокая межмышечная артерия; 24 – мышечно-кожная артерия; 25 – косвенная перфорантная вена

а также кожу. С учетом данного определения стало ясно, что, например, нижний эпигастральный кожно-фасциальный лоскут является только частью ангиосома и не соответствует его границам как на коже, так и в глубине мягких тканей передней брюшной стенки, поскольку один под другим находятся разветвления поверхностной и глубокой ветвей нижней эпигастральной артерии, обеспечивающих перекрестное кровоснабжение. Нельзя забывать и о перфорантных мышечно-кожных сосудах, отходящих от глубоких нижних эпигастральных, участвующих в кровоснабжении кожи данного лоскута. Разумеется, все эти обстоятельства необходимо учитывать при интерпретации большого разнообразия сосудистых реакций, функционально регистрируемых в микрохирургических лоскутах методами лазерной допплеровской флоуметрии и микродиализа [6–12].

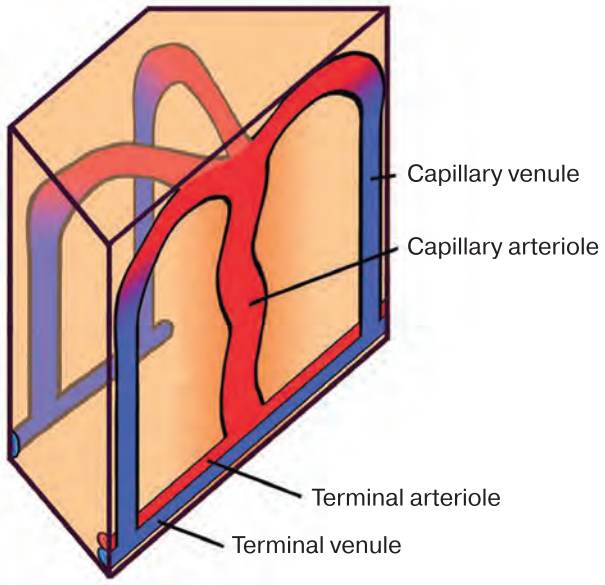

Рис. 2. Схема расположения гексагональных участков-конусов (ангиосомы)

Цель исследования – экспериментальное изучение реакции сосудистого русла несвободного нижнего эпигастрального кожно-фасциального лоскута при различной степени перерыва его связи с донорской зоной.

Задачи исследования.

1. Изучение особенностей анатомии нижнего эпигастрального кожно-фасциального лоскута у белых крыс.
2. Исследование клинической анатомии сосудистого русла эпигастрального лоскута с интактной сосудистой ножкой и особенности его интеграции в реципиентное ложе.
3. Исследование клинической анатомии сосудистого русла эпигастрального лоскута и особенности интеграции в реципиентное ложе после обработки сосудистой ножки.
4. Исследование клинической анатомии сосудистого русла эпигастрального лоскута и особенности интеграции в реципиентное ложе после прецизионной перевязки осевой артерии.

МАТЕРИАЛ И МЕТОДЫ

Объектом исследования являлись беспородные белые крысы обоего пола с массой тела 180–200 г. Животных содержали в стационарных условиях вивария на обычном питании при дозированном освещении с ежедневным осмотром и оценкой состояния.

Было выполнено две серии эксперимента.

I серия – анатомическое изучение особенностей нижнего эпигастрального лоскута белой крысы (40 животных) в классической его разметке путем макро- и микропрепаровки.

II серия – на экспериментальных животных были выполнены операции аутотрансплантации с транспозицией несвободного нижнего эпигастрального лоскута с интактной сосудистой ножкой и тремя вариантами обработки сосудистой ножки. Обезболивание выполняли путем внутримышечного введения раствора «Zoletil-50» в дозе 5 мг на 1 кг массы тела. Клиническую картину адаптации и интеграции пересаженного лоскута оценивали по макроскопическим критериям: окраске лоскута и окружающих тканей, состоянию волосяного покрова лоскута, краев раны и отделяемого из них. Животных выводили из эксперимента с помощью внутримышечного введения препарата «Zoletil-50» с последующей декапитацией. Для изучения сосудистого русла кожи паховой области крыс использовали метод инъекции сосудистого русла синей массой Герота с дальнейшим просветлением препаратов по способу В. Шпальтегольца (1921) в модификации Д. А. Жданова (1943).

Хирургические манипуляции на сосудистой ножке лоскута выполняли в трех вариантах (таблица):

1) интактная сосудистая ножка (группа контроля);

2) с предварительным удалением паравазальной клетчатки и симпатэктомией:

– вокруг артерии;

– вокруг вены;

– вокруг артерии и вены (*а. + v.*);

3) создание в паравазальной клетчатке «окна» и прецизионная перевязка в нем осевой артерии.

Распределение лабораторных животных по сериям эксперимента

	Серия эксперимента	Количество животных
I	Анатомическое изучение лоскута	40
II	Варианты обработки сосудистой ножки:	63
	1) интактная сосудистая ножка	21
	2) с предварительным удалением паравазальной клетчатки и симпатэктомией	21
	3) прецизионная перевязка осевой артерии	21

Клиническую оценку состояния кожно-фасциальных лоскутов в раннем послеоперационном периоде (1–10-е сут) проводили по таким критериям, как отечность, капиллярный ответ, выраженность шелушения кожных покровов лоскута, наличие некроза.

Статистическую обработку полученных результатов производили с помощью программ Statistica 6.0 for Windows и SPSS Statistics 17.0 (коэффициент корреляции Спирмена).

РЕЗУЛЬТАТЫ

I серия

Нижний эпигастральный лоскут крыс относится к кожно-фасциальным лоскутам, имеющим постоянную сосудистую ножку, достигающую в длину 20 мм (рис. 3. *а, б*). Такая длина сосудистой ножки позволяет широко использовать данный лоскут в несвободном варианте для закрытия обширных дефектов передней брюшной стенки крысы. Оптимальные размеры лоскута 3 × 4 см. На уровне отхождения поверхностных эпигастральных сосудов от бедренных в составе сосудистой ножки лоскута у крыс находится ствол эпигастрального нерва, который выше паховой связки отклоняется в сторону, отдавая две ветви, уходящие на переднебоковую поверхность передней брюшной стенки и внутреннюю поверхность бедра.

II серия

В 1-й группе (с интактной сосудистой ножкой) количество приживлений поднятых и снова фиксированных в донорское ложе лоскутов с неосложненным течением составило 85,7 % (рис. 4). В 14,3 % случаев развился некроз в результате перекрута сосудистой ножки. Все осложнения отмечались только в 1-е сут после операции.

При неосложненном течении состояние животных в течение 1-х сут послеоперационного периода было удовлетворительным. Повязка на лоскуте умеренно пропитана геморрагическим отделяемым. Лоскут отечен, розового цвета, капиллярный ответ удовлетворительный (2 с). Швы состоятельны, края раны спокойные. В последующие сутки сохранялась незначительная отечность центральной части лоскута и краев послеоперационной раны. На 4-е сут повязку удаляли. Полное приживление лоскута происходило на 9–10-е сут.

При микроанатомических исследованиях отмечено, что на 3-и сут при наливке артериального русла синей массой Герота четко разграничены области лоскут – соседние ткани, прорастания артериальных сосудов из лоскута в окружающие ткани нет (рис. 5). На периферии лоскута расположение артерий хаотичное. По всей поверхности пересаженного комплекса тканей визуализируется большое количество артерий, которые имеют извитой ход, становятся расширенными, что в норме для них не характерно (рис. 6). При изучении венозного русла отмечено также хаотичное расположе-

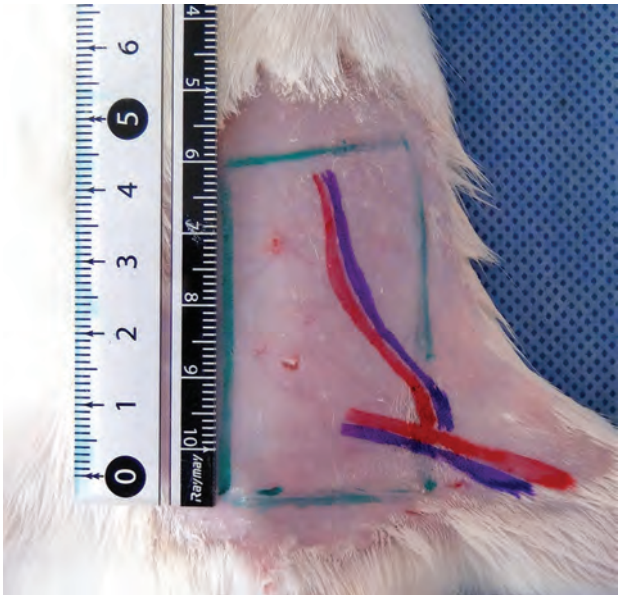

а

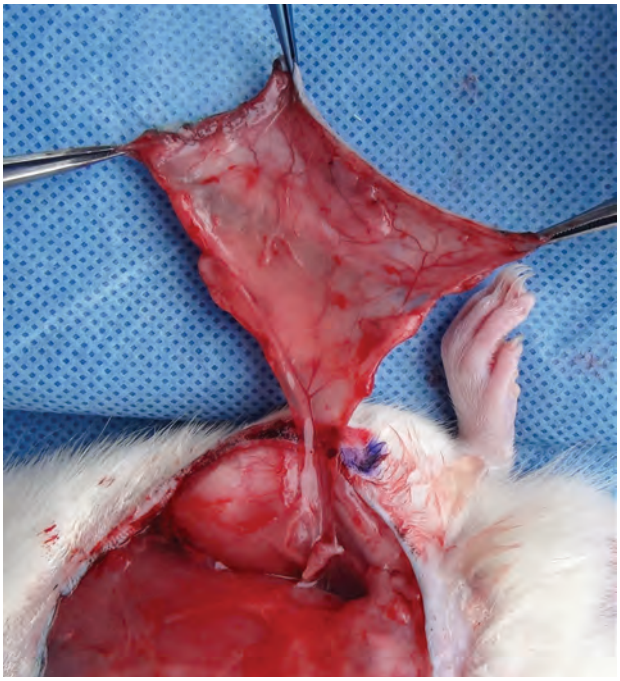

б

Рис. 3. Разметка (*а*) и окончательный вид (*б*) поверхностного эпигастрального лоскута после его подъема

ние сосудов по периферии лоскута. В центральной зоне вены расширены, имеют повышенную извитость, сеть сосудов микроциркуляторного русла не выражена. Аксиальные вены лоскута дилатированы, клапанного аппарата в них не обнаружено (рис. 7). Прямолинейность сосуды (артерии, вены) лоскута приобретают к 14-м сут; наблюдается прорастание их из лоскута в реципиентное ложе. В раннем послеоперационном периоде в дерме отмечаются явления отека и сосудистого полнокровия. Кровеносные и лимфатические сосуды расширены. В просвете некоторых сосудов видны форменные элементы крови и сладж-комплексы.

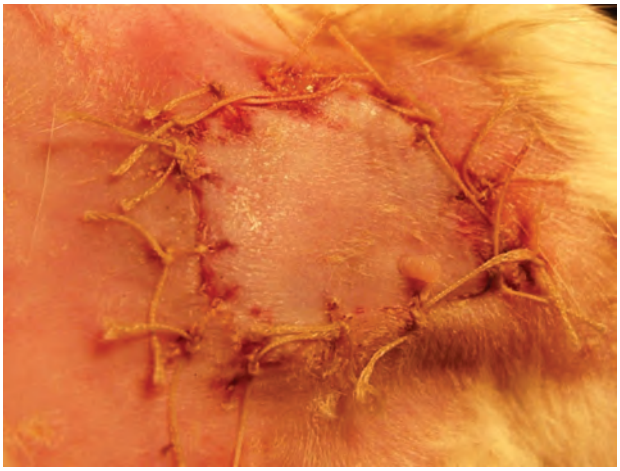

Рис. 4. Эпигастральный лоскут, 3-и сут. Неосложенное приживление

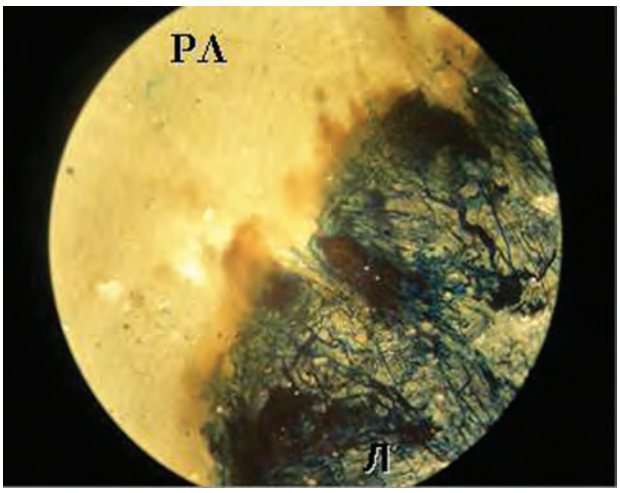

Рис. 5. Инъекция артериального русла лоскута синей массой Герота. Ув. × 16. Л – лоскут; РЛ – реципиентное ложе

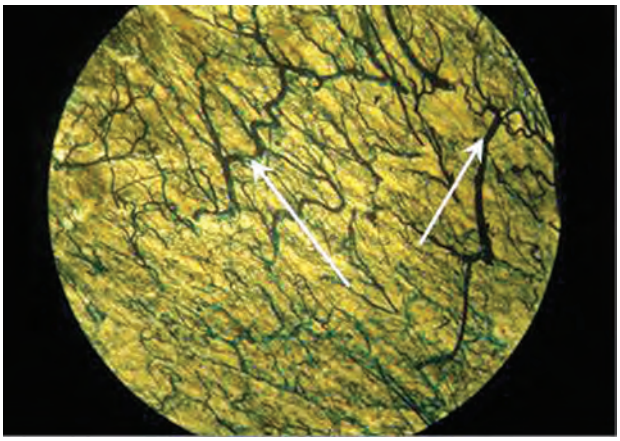

Рис. 6. Извитость и расширение артерий центральной части лоскута (инъекция сосудов синей массой Герота, 3-и сут после операции. Ув. × 16.)

При анализе динамики тканевых реакций в коже несвободного эпигастрального лоскута с интактной сосудистой ножкой можно выделить следующие особенности: в 1-е сут развивается кратковременная

вазоконстрикция, которая к 3-м сут сменяется вазодилатацией аксиальных и периферических сосудов лоскута. Сосуды микроциркуляторного русла при этом не выражены. Сосуды лоскута полнокровны. В дерме лоскута имеются явления отека, лимфоцитарно-гистиоцитарной инфильтрации. К 5–7-м сут наблюдается прорастание сосудов лоскута в окружающие ткани, на 14-е сут – множественные сосудистые связи. Появляется полноценный рисунок микроциркуляторного русла. Строение эпидермиса соответствует норме. В дерме исчезают явления отека и воспаления.

Таким образом, при неосложненном течении послеоперационного периода полное приживление несвободного нижнего эпигастрального лоскута с интактной сосудистой ножкой происходило на 9–10-е сут без каких-либо особенностей, с установлением сосудистых связей с окружающими тканями к 14-м сут.

2-я группа. При транспозиции нижнего эпигастрального лоскута с предварительным удалением паравазальных структур и симпатэктомией сосудистой ножки (*a., v., a. + v.*) мы наблюдали различные клинические варианты течения послеоперационного процесса. Сразу после операции в несвободных лоскутах, где выполнялась периартериальная симпатэктомия, наблюдалась гиперемия кожи, отсутствовало кровотечение из лоскута по линии швов. После одновременного удаления адвентиции с артерии и вены (комбинированная симпатэктомия) в 30% случаев наблюдали тотальный цианоз лоскута. Перивенозная симпатэктомия во всех наблюдениях сопровождалась развитием краевого цианоза трансплантата сразу после завершения операции.

На 1-е сут после операции в лоскутах, где были выполнены удаление паравазальных структур и, соответственно, периартериальная симпатэктомия, наблюдался «мягкий» отек лоскута. Края раны и швы были спокойны, лоскут имел розовый цвет, капиллярный ответ составил 2 с (рис. 8).

При микроанатомическом исследовании в 1-е сут направление сосудов на периферии лоскута хаотичное. В центральной зоне лоскута визуализируется большое количество артерий и вен с извитым ходом и выраженной дилатацией (рис. 9). Аксиальные артерии и вены лоскута извиты, расширены. К 5-м сут отмечается слабая визуализация микроциркуляторного русла с сохранением умеренной дилатации аксиальных сосудов. На 10-е сут в лоскуте отмечается равномерно выраженное микроциркуляторное русло. В центральной зоне лоскута артерии умеренно дилатированы, имеют прямолинейный ход. Отмечается хорошая выраженность анастомозов крупных венозных стволов лоскута (рис. 10). Дилатация артериального звена лоскута сохраняется вплоть до 14-х сут.

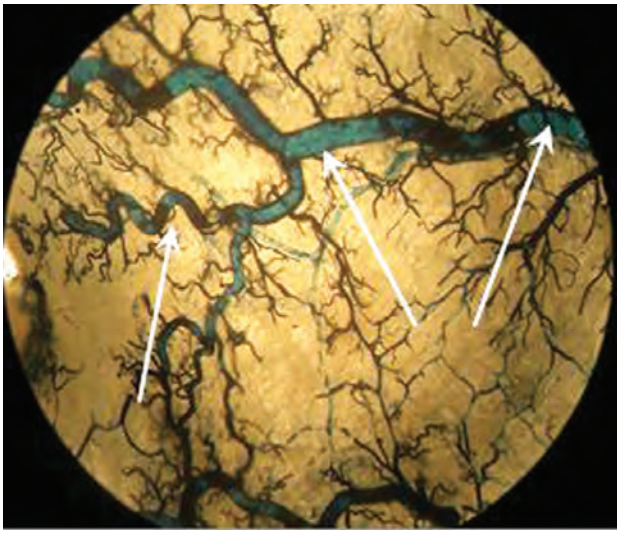

Рис. 7. Центральная часть лоскута. Дилатированные и извитые аксиальные вены лоскута, 3-и сут после операции. Ув. × 16

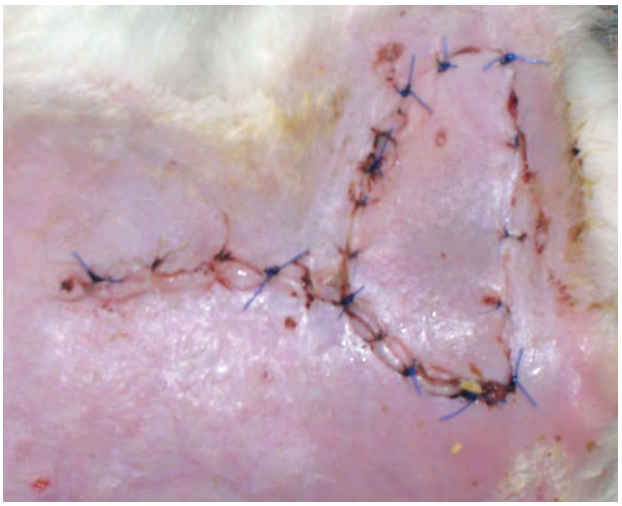

Рис. 8. Эпигастральный лоскут после выполнения периартериальной симпатэктомии, 5-е сут

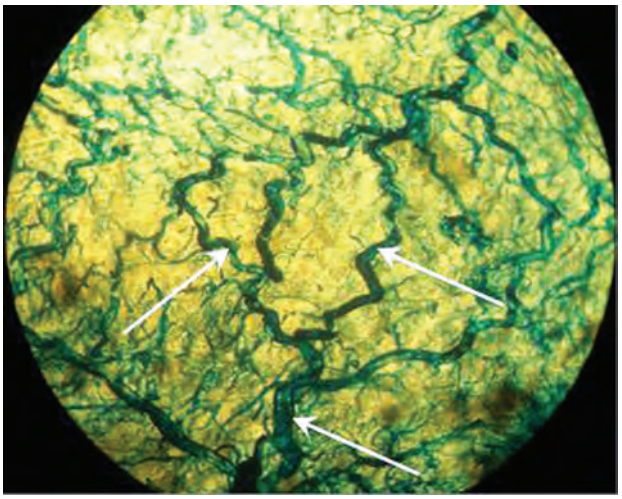

Рис. 9. Центральная часть лоскута с периартериальной симпатэктомией сосудистой ножки с извитыми и дилатированными аксиальными сосудами (показаны стрелками), 3-и сут после операции. Ув. × 16

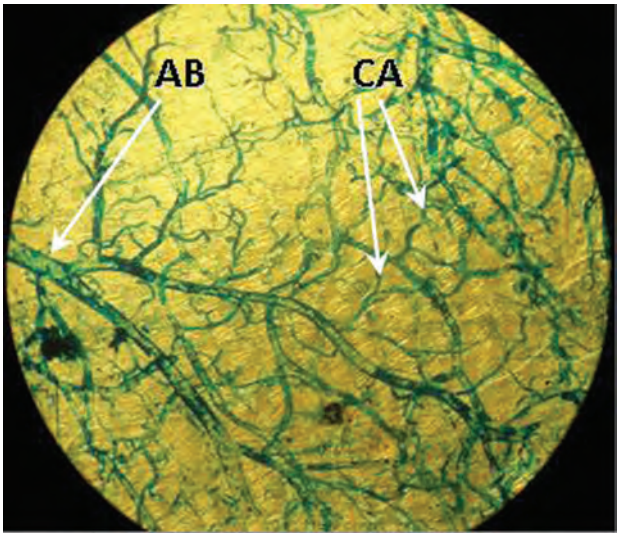

Рис. 10. Центральная часть лоскута с периартериальной симпатэктомией сосудистой ножки, 7-е сут после операции. Ув. × 16

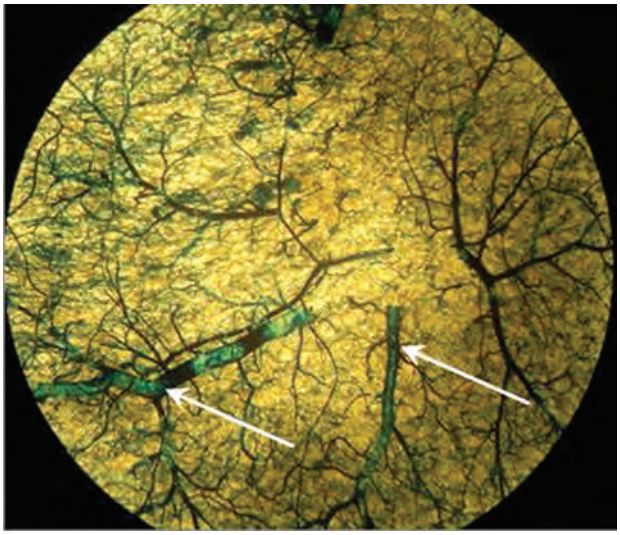

Рис. 12. Центральная часть лоскута с комбинированной симпатэктомией сосудистой ножки; аксиальные вены (указаны стрелками). 3-и сут после операции. Ув. × 16

Лоскуты после удаления паравазальных структур и, соответственно, периартериальной и перивенозной (комбинированной) симпатэктомий имели краевой цианоз и «плотный» отек, который самостоятельно купировался к 5-м сут (рис. 11).

Рис. 11. Эпигастральный лоскут после выполнения комбинированной симпатэктомии, 5-е сут

В одном случае комбинированной операции наступил венозный тромбоз лоскута с сильным отеком, синюшностью, местами с петехиальным пропитыванием.

Микроанатомическая картина лоскутов с комбинированной симпатэктомией в 1-е сут характеризуется дилатацией и извитостью аксиальных артерий и вен (рис. 12). На 5-е сут выраженность микроциркуляторного рисунка и сосудистых анастомозов слабая. Аксиальные сосуды лоскута расширены, артерии имели извитой характер, вены располагались прямолинейно (рис. 13, 14). На 14-е сут по всей площади лоскута выражено микроциркуляторное русло. Аксиальные сосуды лоскута дилатированы, артерии приобрели прямолинейность (рис. 15, 16).

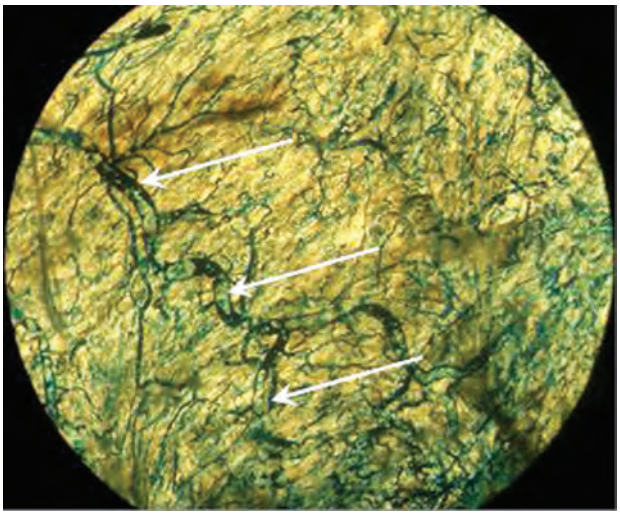

Рис. 13. Центральная часть лоскута с комбинированной симпатэктомией сосудистой ножки. Артерии извиты и расширены (показаны стрелками). 5-е сут после операции. Ув. × 16

В аутотрансплантатах после удаления паравазальной структур и, соответственно, перивенозной симпатэктомии (у 7 животных) в 1-е сут после операции развивался венозный тромбоз осевой вены лоскута (рис. 17). При микроанатомическом исследовании данной группы лоскутов отмечено, что в 1-е сут после оперативного

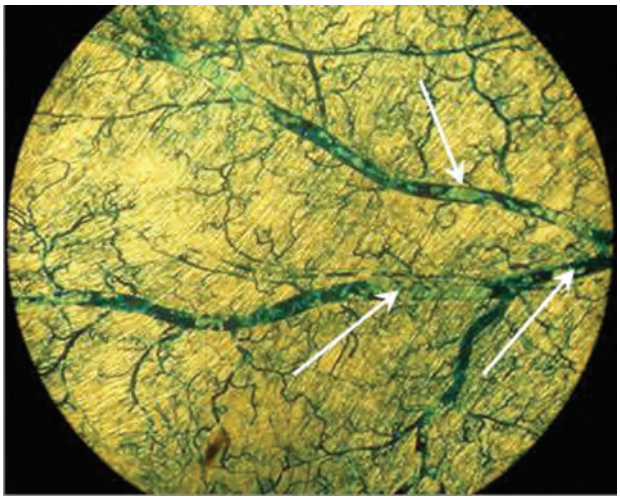

Рис. 14. Центральная часть лоскута с комбинированной симпатэктомией сосудистой ножки. Вены прямолинейны и дилатированы (показаны стрелками). 5-е сут после операции. Ув. × 16

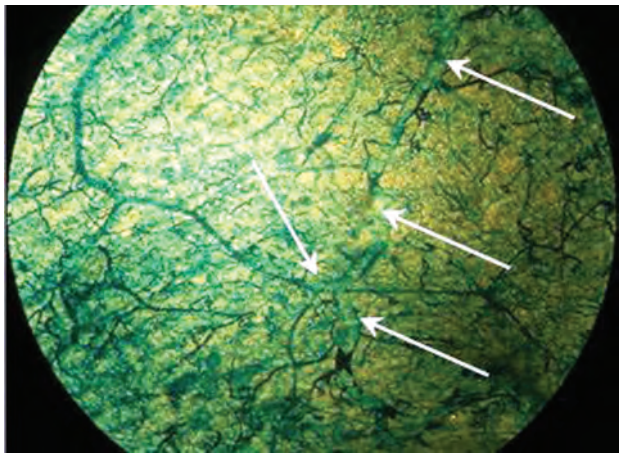

Рис. 15. Центральная часть лоскута с комбинированной симпатэктомией сосудистой ножки. Дилатированные аксиальные артерии (указаны стрелками). 14-е сут после операции. Ув. × 16

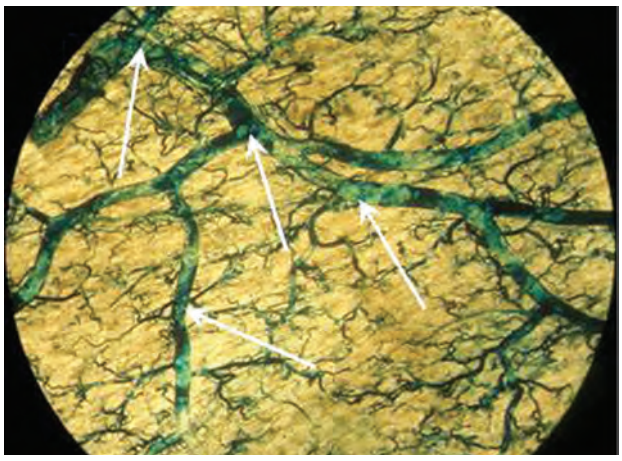

Рис. 16. Центральная часть лоскута с комбинированной симпатэктомией сосудистой ножки. Аксиальные сосуды чрезмерно дилатированы (указаны стрелками). 14-е сут после операции. Ув. × 16

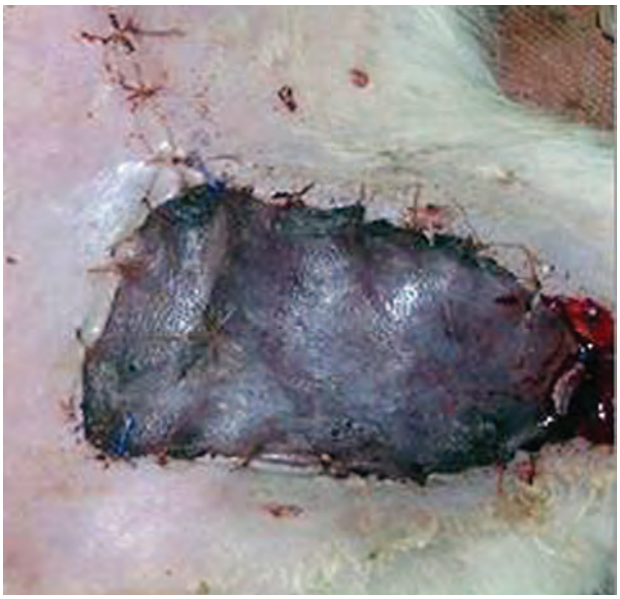

Рис. 17. Некроз эпигастрального лоскута после выполнения перивенозной симпатэктомии, 3-и сут

вмешательства имела место резкая извитость и дилатация вен лоскута (рис. 18), бедная картина микроциркуляторного русла (артериальное звено). К 14-м сут вены приобретали прямолинейное расположение с сохранением дилатации (рис. 19).

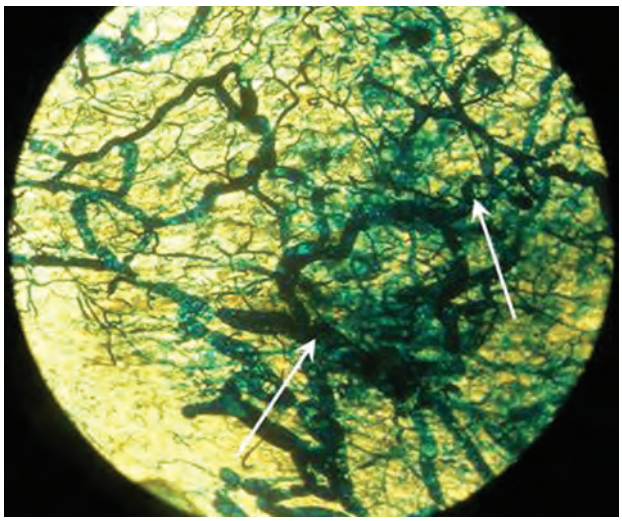

Рис. 18. Центральная область лоскута с перивенозной симпатэктомией сосудистой ножки. Венозные сосуды извиты, расширены (указаны стрелками). 5-е сут после операции. Ув. × 16

Таким образом, после хирургических манипуляций на осевых сосудах лоскута (удаление паравазальных структур и, соответственно, с периартериальной, перивенозной и комбинированной симпатэктомиями осевых сосудов нижнего эпигастрального кожно-фасциального лоскута) наблюдаются более длительные (первые 5 сут) гемодинамические нарушения (отек, периферический цианоз), обусловленные расбалансиро-

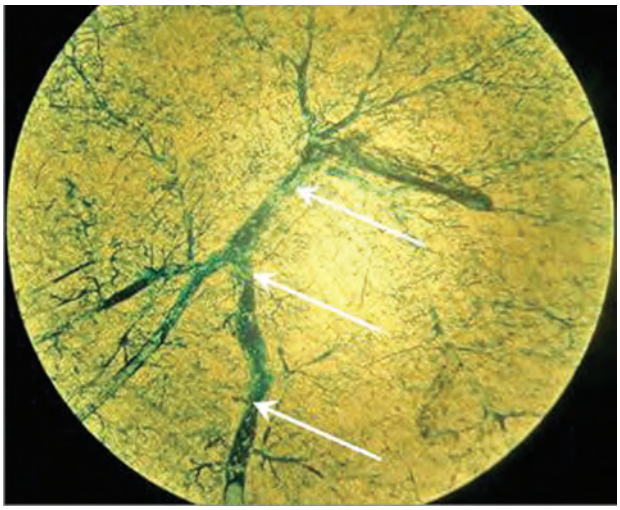

Рис. 19. Центральная область лоскута с перивенозной симпатэктомией сосудистой ножки. Ветви аксиального сосуда расширены, прямолинейны (показаны стрелками). 14-е сут после операции Ув. × 16

ванием микроциркуляторного русла. Некроз лоскутов после перивенозной симпатэктомии вены был обусловлен развитием венозного тромбоза.

3-я группа. У 8 животных поднимали нижний эпигастральный лоскут размерами 3 × 5 см (в пределах классической разметки) с последующей прецизионной перевязкой осевой артерии и, соответственно, сохранением паравазальных сосудов (рис. 20). Прецизионной перевязки осевой вены не выполняли, так как роль паравенозных структур в кровоснабжении кожи была нам известна и неоднократно подтверждалась клинически: на фоне аксиллярной проводниковой блокады верхней конечности наступал спазм паравазальных сосудов вен предплечья с четким контурированием подкожных вен (рис. 21). После прецизионной перевязки аксиальной артерии в 100 % случаев наступал тотальный некроз лоскута (рис. 22). При последующих оперативных вмешательствах на остальных животных данной группы размеры лоскута симметрично (равными частями с каждой стороны) уменьшались на 0,5 см. При достижении размеров эпигастрального лоскута 1 × 2 см выживаемость его составила 100 % (8 животных) (рис. 23). При статистической обработке полученных данных выявлена прямая зависимость выживаемости лоскута от его площади ($r_s = -0,899$).

Контролем для данной группы послужила группа животных (10 особей), которым была выполнена свободная аутотрансплантация кожно-фасциального лоскута размером 1 × 2 см после перевязки и пересечения сосудистой ножки (рис. 24). Выживаемость лоскута составила 30 %.

В 1-е сут после операции свободной аутотрансплантации лоскута отмечалась бледность последнего с цианотическим оттенком, капил-

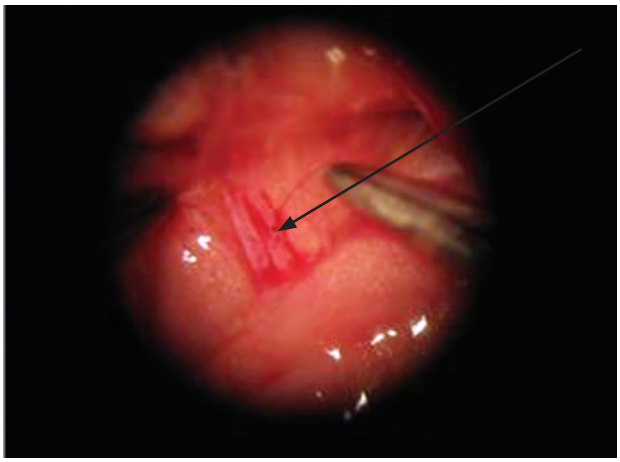

Рис. 20. Наложение лигатуры на артерию эпигастрального лоскута (показано стрелкой). Ув. × 10

Рис. 21. Спазм паравазальных сосудов вен предплечья с контурированием подкожных вен после аксиллярной блокады

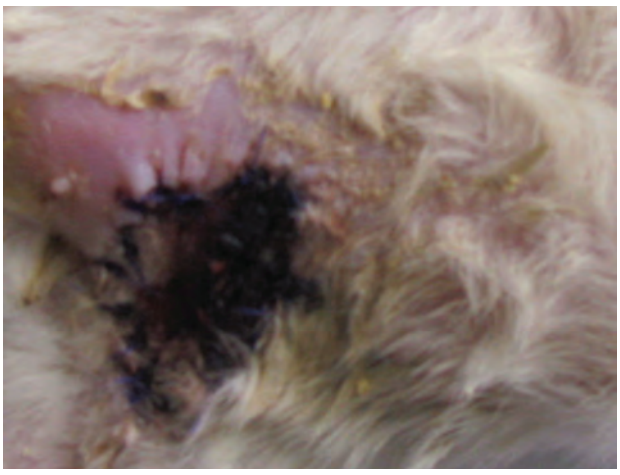

Рис. 22. Тотальный некроз эпигастрального лоскута, 3-и сут

лярный ответ отсутствовал. Пальпаторно лоскут был плотным, спаянным с подлежащими тканями (рис. 25). Естественную окраску лоскут приобретал только к 11–13-м сут. В 70 % случаев на 3-и сут после операции развивался тотальный некроз лоскута.

Рис. 23. Удовлетворительное состояние эпигастрального лоскута, 3-и сут

Рис. 24. Поднятие кожно-фасциального лоскута без сосудистой ножки (стрелкой показан лоскут)

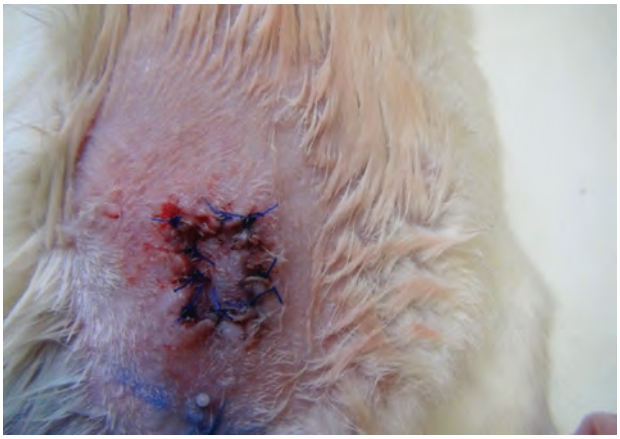

Рис. 25. Кожно-фасциальный лоскут без сосудистой ножки, 1-е сут

Таким образом, в кровоснабжении кожи эпигастрального лоскута белой крысы участвуют не только осевые сосуды, но и сосуды паравазальной клетчатки, кровоснабжающие центральную зону лоскута. Причем площадь кровоснабжения лоскута сосудами паравазальной клетчатки (дополнительный источник кровоснабжения) составляет 13,3 % от общей площади классического эпигастрального лоскута.

ОБСУЖДЕНИЕ

В последнее время в пластической хирургии отмечается тенденция к уходу от широкого использования свободных микрохирургических лоскутов и замене их «более надежными» несвободными. Это связано с необходимостью снижения финансовых затрат медицинскими учреждениями на лечение пациентов. Однако использование несвободных лоскутов ограничено длиной сосудистой ножки лоскута. В связи с этим ведутся споры о необходимости «скелетировать» осевые сосуды для придания сосудистой ножке большей длины [13, 14], а, следовательно, и большей мобильности лоскута. Наши исследования показали, что обработка сосудистой ножки лоскута ведет к развитию гемодинамических нарушений в нем, проявляющихся замедлением кровотока в микроциркуляторном русле лоскута. Данное обстоятельство связано с явлениями спазма осевых сосудов в 1-е сут после оперативного лечения, а затем со сменяющей их дилатацией, что ведет к разбалансировке микроциркуляторного русла. Особенно явно это прослеживается в группах с изолированной обработкой вены и комбинированной обработкой артерии и вены, где разбалансированность микроциркуляции прослеживается вплоть до 14-х сут с момента оперативного вмешательства. Косвенно данный факт подтверждается и функциональными методами исследования, когда по данным микродиализа в первые часы после подъема несвободного TRAM-лоскута имеются явные метаболические признаки ишемии (низкий уровень глюкозы, высокий – лактата и глицерола). Эти признаки в несвободном TRAM-лоскуте по времени более продолжительны, чем после запуска кровотока в свободном TRAM-лоскуте [15]. Вероятно, речь идет о более высокой интенсивности перфузии свободного лоскута, т. е. в абсолютно денервированном, а значит с расширенным сосудистым руслом. Например, артериальный сосуд диаметром 1,6 мм пропускает в 256 раз больше крови, чем сосуд диаметром 0,4 мм, а при увеличении его просвета до 2,0 мм, кровоток будет в 625 раз выше, чем через сосуд диаметром 0,4 мм [16].

Явные нарушения перфузии лоскута в группах с изолированной обработкой вены и комбинированной обработкой артерии и вены можно объяснить исходя из представлений da Costa (1945) [Цит. по Р. Леришу (1961)] о структурно-функциональном строении стенки сосуда [17]. По его представлениям, стенка сосуда состоит из

трех биологических единиц: эндотелиально-мезенхимального комплекса, мышечно-эластичного остова; сосудисто-нервного комплекса наружного слоя. Причем третья биологическая единица занимает первостепенное место. Артерия и вена, находясь в общем периадвентициальном футляре, имеют общие источники иннервации. В связи с этим при раздражении стенки вены (перивенозная, комбинированная симпатэктомии) развивается вено-артериальный рефлекс, приводящий к стойкому спазму артерии и нарушению перфузии лоскута.

Возможно, что степень перфузионных нарушений в лоскуте зависит также и от степени несоответствия границ произвольно выкраиваемого лоскута с внешними («кожно-фасциальными») границами ангиосома. Нельзя забывать и о состоянии эндотелия, структура которого при перемещении несвободного лоскута может нарушиться в результате выпадения трофической функции сосудов паравазальных структур после обработки сосудистой ножки лоскута, особенно если это касается обработки вены. Венозная стенка тонкая и, вероятно, более чувствительная к нарушению ее кровоснабжения, чем стенка артериального сосуда. Нарушение кровоснабжения эндотелия может привести к сегментарной гибели последнего, образованию микротромбозов. Данное обстоятельство, по нашему мнению, усугубляет имеющиеся нарушения микроциркуляторного звена в лоскутах с изолированной (перивенозной) обработкой вены, что в конечном итоге и привело к гибели лоскутов. Перфузия лоскутов может нарушаться в центральных зонах и за счет выключения сосудов паравазальных структур, участвующих в их кровоснабжении. Целостность паравазальных сосудов при условии небольших размеров лоскута может гарантировать его выживаемость даже при выключении кровотока по осевым сосудам лоскута.

Таким образом, в несвободном кожно-фасциальном лоскуте обнаруживается большое количество гемодинамических нарушений, обусловленных, главным образом, уменьшением иннервации и кровоснабжения сосудистой стенки при обработке сосудистой ножки лоскута, а также нарушением кровоснабжения венозной стенки при адвентицэктомии с последующими реакциями со стороны эндотелия. Также важно отметить, что имеет место нарушение сосудистых связей между компонентами ангиосома, по сути – его разрушение.

Исходя их полученных морфологических данных и клинических наблюдений, можно сделать вывод о том, что сохранение интактными паравазальных структур пересаживаемого несвободного кожно-фасциального лоскута является наиболее оптимальным решением в плане сбалансированности кровотока в нем после фиксации в реципиентном ложе. Перспективы улучшения результатов (в части сохранности сбалансированного кровотока в поднимаемом лоскуте) могут заключаться в создании технологий четкого дооперационного определения границ «автономной кожной территории» каждого ангиосома.

ЗАКЛЮЧЕНИЕ

Выделение несвободного кожно-фасциального лоскута из структуры ангиосома сопровождается преходящими (транзиторными) нарушениями кровообращения, прежде всего, в кожной территории, теряющей при подъеме лоскута свою автономию. Клинически они проявляются кратковременным отеком и гиперемией краев лоскута (в 1-е сутки).

Тотальное удаление паравазальных структур с наружной стенки осевой артерии несвободного нижнего эпигастрального кожно-фасциального лоскута сопровождается извитостью и дилатацией артериального сосудистого русла лоскута, что клинически соответствует развитию «мягкого» отека лоскута и легкой гиперемии последнего.

Тотальное удаление паравазальных структур с наружной стенки осевой вены несвободного нижнего эпигастрального кожно-фасциального лоскута в большинстве случаев сопровождается развитием венозного тромбоза вследствие резкого расширения венозного русла и нарушения кровоснабжения стенки вены.

Комбинированная операция по удалению паравазальных структур со стенки артерии и вены сопровождается серьезными патологическими реакциями сосудистого русла кожно-фасциального лоскута (резкая извитость и дилатация осевых сосудов лоскута при невыраженном микроциркуляторном русле) и соответствующими им клиническими проявлениями (длительный «плотный» отек и гиперемия лоскута). Однако после комбинированной операции кровоток в кожно-фасциальном лоскуте остается более сбалансированным, чем после удаления паравазальных структур со стенки артерии или вены.

Прецизионное выключение осевого кровотока по артерии с сохранением паравазальных структур сопровождается сохранением кровотока только в центральной зоне кожно-фасциального лоскута.

Минимальные транзиторные нарушения кровотока в несвободном кожно-фасциальном лоскуте будут только при условии целостности паравазальных структур.

ЛИТЕРАТУРА

1. Ponten B. The fasciocutaneous flap: its use in soft tissue defects of the lower leg // Br. J. Plast. Surg. – 1981. Apr. V. 34(2). – P. 215–220.
2. Callegari P. R., Taylor G. I., Caddy C. M. et al. An anatomic review of the delay phenomenon. I. Experimental studies // Plast. Reconstr. Surg. – 1992. — V. 89. – P. 397–407.
3. Morris S. F. Taylor G. I. Predicting the survival of experimental skin flaps // Plast. Reconstr. Surg. – 1993. – V. 92. – P. 1352–1361.
4. 4. Morris S. F., Taylor G. I. Time sequence of delay // Plast. Reconstr. Surg. – 1995. – V. 95. – P. 526–533.
5. Taylor G. I., Palmer J. H. The vascular territories (angiosomes) of the body: experimental study and clinical application // Br. J. Plast. Surg. – 1987. – 40: 113.
6. Udesen A., Lontoft E., Kristensen S. R. Monitoring of free TRAM flaps with microdialysis // J. Reconstr. Microsurg. – 2000. – Feb. – V. 16(2). – P. 101–106.
7. Ionac M., Schaefer D., Geishauser M. Thromboxane A2 release in ischemia and reperfusion of free flaps in rats, studied by microdialysis // J. Reconstr. Microsurg. – 2001. – Feb. – V. 17(2). – P. 139–143.
8. Brix M., Muret P., Mac-Mary S., Ricbourg B., Humbert P. Microdialysis of cutaneous free flaps to monitor results of maxillofacial surgery // Rev. Stomatol. Chir. Maxillofac. – 2006. – Feb. – V. 107(1). – P. 31–37.
9. Nunes S., Berg L., Raittinen L. P., Ahonen H., Laranne J., Lindgren L., Parviainen I., Ruokonen E., Tenhunen J. Deep sedation with dexmedetomidine in a porcine model does not compromise the viability of free microvascular flap as depicted by microdialysis and tissue oxygen tension // Anesth. Analg. – 2007. – Sep. – V. 105(3). – P. 666–672.
10. Birke-Sorensen H., Toft G., Bengaard J. Pure muscle transfers can be monitored by use of microdialysis // J. Reconstr. Microsurg. – 2010. – Nov. – V. 26(9). – P. 623–630.
11. Raittinen L. P., Berg L., Nunes S., Ahonen H., Parviainen I., Laranne J., Tenhunen J. J. Sympathetic innervation does not contribute to glycerol release in ischemic flaps // Scand. J. Clin. Lab. Invest. – 2012. – Sep. – V. 72(5). – P. 420–426.
12. Rogers M. L., Brennan P. A., Leong C. L., Gowers S. A., Aldridge T., Mellor T. K., Boutelle M. G. Online rapid sampling microdialysis (rsMD) using enzyme-based electroanalysis for dynamic detection of ischemia during free flap reconstructive surgery // Anal. Bioanal. Chem. – 2013. – Apr. V. 405(11). – P. 3881–3888.
13. Юркевич В. В. Микрохирургические технологии в лечении боевой травмы конечностей и ее последствия: автореф. дис. … д-ра мед. наук. – Томск, 1999. – 42 с.
14. Малиновская И. С., Семичев Е. В., Селянинов К. В., Баранова Е. Н. Влияние паравазальной симпатэктомии на состояние несвободного пахового лоскута // Вопросы реконструктивной и пластической хирургии. – 2007. – №1 (20). – С. 34–37.
15. Edsander-Nord A., Röjdmark J., Wickman M. Metabolism in pedicled and free TRAM flaps: a comparison using the microdialysis technique // Plast. Reconstr. Surg. – 2002. – Feb. – V. 109(2). – P. 664–673.
16. Неробеев А. И. Восстановление тканей головы и шеи сложными артериализированными лоскутами – М.: Медицина, 1988. – 272 с.
17. Лериш Р. Основы физиологической хирургии. Очерки вегетативной жизни тканей. – М.: Медгиз, 1961. – 293 с.

REFERENCES

1. Ponten B. The fasciocutaneous flap: its use in soft tissue defects of the lower leg // Br J Plast Surg, 1981, Apr., vol. 34(2), pp. 215–20.
2. Callegari P. R., Taylor G. I., Caddy C. M. et al. An anatomic review of the delay phenomenon. I. Experimental studies // Plast Reconstr Surg, 1992, vol. 89, pp. 397–407.
3. Morris S. F., Taylor G. I. Predicting the survival of experimental skin flaps // Plast Reconstr Surg,1993, vol. 92, pp. 1352–1361.
4. Morris S. F., Teylor G. I. Time sequence of delay // Plast Reconstr Surg, 1995, vol. 95, pp. 526–533.
5. Taylor G. I., Palmer J. H. The vascular territories (angiosomes) of the body: experimental study and clinical application // Br J Plast Surg, 1987, 40:113.
6. Udesen A., Lontoft E., Kristensen S. R. Monitoring of free TRAM flaps with microdialysis //J Reconstr Microsurg, 2000, Feb., vol. 16(2), pp. 101–106.
7. Ionac M, Schaefer D, Geishauser M. Thromboxane A2 release in ischemia and reperfusion of free flaps in rats, studied by microdialysis // J Reconstr Microsurg, 2001, Feb., vol. 17(2), pp. 139–143.
8. Brix M., Muret P., Mac-Mary S., Ricbourg B., Humbert P. Microdialysis of cutaneous free flaps to monitor results of maxillofacial surgery // Rev Stomatol Chir Maxillofac, 2006, Feb., vol. 107(1), pp. 31–37.
9. Nunes S., Berg L., Raittinen L. P., Ahonen H., Laranne J., Lindgren L., Parviainen I., Ruokonen E., Tenhunen J. Deep sedation with dexmedetomidine in a porcine model does not compromise the viability of free microvascular flap as depicted by microdialysis and tissue oxygen tension // Anesth Analg, 2007, Sep., vol. 105(3), pp. 666–672.

10. Birke-Sorensen H., Toft G., Bengaard J. Pure muscle transfers can be monitored by use of microdialysis // J Reconstr Microsurg, 2010, Nov., vol. 26(9), pp. 623–630.
11. Raittinen L.P, Berg L., Nunes S., Ahonen H., Parviainen I., Laranne J., Tenhunen J.J. Sympathetic innervation does not contribute to glycerol release in ischemic flaps // Scand J Clin Lab Invest, 2012, Sep., vol. 72(5), pp. 420–426.
12. Rogers M.L, Brennan P.A, Leong C.L, Gowers S.A, Aldridge T., Mellor T.K, Boutelle M.G. Online rapid sampling microdialysis (rsMD) using enzyme-based electroanalysis for dynamic detection of ischaemia during free flap reconstructive surgery // Anal Bioanal Chem, 2013, Apr., vol. 405(11), pp. 3881–3888.
13. Jurkiewicz V.V. Microsurgical techniques in the treatment of combat injuries of extremities and their implications. Author. dis. Dr. med. sci. Tomsk, 1999. – 42 p. (in Russian).
14. Malinowskaya I.S., Semichev E.V., Selyaninov K.V., Baranova E.N. Influence paravasal sympathectomy on the state of non-free inguinal flap (experimental study) // Reconstructive and plastic surgery, 2007, no 1(20), pp. 34–37 (in Russian).
15. Edsander-Nord A., Röjdmark J., Wickman M. Metabolism in pedicled and free TRAM flaps: a comparison using the microdialysis technique // Plast Reconstr Surg, 2002, Feb., vol. 109(2), pp. 664–673.
16. Nerobeev A.I. Recovery of tissues of the head and neck complex arterialized flaps. Moscow: Medicine Publ., 1988. 272 p. (in Russian).
17. Leriche R. Physiological bases of surgery. Essays vegetative tissue lives. Moscow: Medgiz Publ., 1961. 293 p. (in Russian).

Поступила в редакцию 02.07.2014
Утверждена к печати 29.08.2014

Автор:
Селянинов Константин Владимирович – канд. мед. наук, доцент, заместитель президента АНО «НИИ микрохирургии» по лечебной работе, г. Томск.

Контакты:
Селянинов Константин Владимирович
e-mail: kostya-ivanow@yandex.ru
тел.: (3822) 94-05-40

Challenges and Controversies in Hand Surgery
7th & 8th November 2014 – St. Andrew's Centre for Plastic Surgery, Chelmsford, Essex

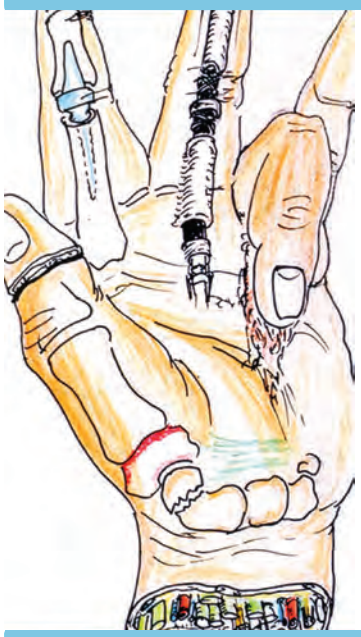

www.standrews-hand.co.uk
st.andrewshandsurgery@nhs.net

A programme of stimulating lectures and debates aimed at consultant orthopaedic and plastic surgeons, senior trainees, hand therapists and nurses. Bringing together an impressive faculty of national and international speakers to debate a variety of controversial issues in hand and upper limb surgery and give an update on current practice.

Early Bird Booking (until 21/8/14)
Consultant £250.00
Trainee £125.00
Hand Therapist £100.00

International Faculty:
Stephane Barbary (France)
Michel Boeckstyns (Denmark)
Neil Ford Jones MD (USA)
Francisco del Pinal MD (Spain)
Etienne Rapp (France)
S. Raja Sabapathy MD (India)
Luis R Scheker MD (USA)
Jin Bo Tang MD (China)
plus Notable UK Faculty

CRD accreditation: 14 CPD points total

Anglia Ruskin University
ST ANDREW'S CENTRE for Plastic Surgery and Burns
COURSE BADGED BY BAPRAS British Association of Plastic Reconstructive and Aesthetic Surgeons

В. В. Маховский

СОСТОЯНИЕ ПРОБЛЕМЫ И ПУТИ ОПТИМИЗАЦИИ ОРГАНОСОХРАНЯЮЩЕЙ ТАКТИКИ В ХИРУРГИИ СЕЛЕЗЕНКИ

V. V. Makhovsky

STATE OF THE PROBLEM AND WAYS TO OPTIMIZE ORGAN-PRESERVING SURGERY TACTICS IN SPLEEN

ГБОУ ВПО «Ставропольская государственная медицинская академия» Минздрава РФ, г. Ставрополь
ГБОУ ВПО «Первый Московский государственный медицинский университет имени И. М. Сеченова» Минздрава РФ, г. Москва

На основании анализа отечественной и зарубежной литературы в контексте сравнительной эффективности представлена характеристика методов достижения окончательного местного гемостаза в органосохраняющей хирургии селезенки. Освещены последствия удаления селезенки и их клинические проявления, послужившие стимулом для углубленного изучения ее функционального значения для человеческого организма и изменившие общепринятую доктрину спленэктомии. Представлена концепция спленосохранной лечебной тактики в онкохирургии рака желудка. Освещены альтернативные методы профилактики развития постспленэктомических расстройств и неоднозначное отношение к ним. Высокий финансовый эквивалент и, как следствие, ограниченная распространенность большинства высокотехнологичных методов достижения окончательного местного гемостаза в хирургии паренхиматозных органов брюшной полости в настоящее время являются доминирующими стимулами для дальнейшего поиска путей решения этой задачи.

Ключевые слова*: селезенка, травматические повреждения, кровотечение, стратегия, гемостаз, органосохраняющая тактика.*

Based on the analysis of the domestic and foreign literature, in the context of the comparative effectiveness of the characteristic of themethods of achieving a final local hemostasis in sparing surgery of the spleen. Highlight the consequences of removal of the spleen and their clinical manifestations, which served as a stimulusfor in-depth study of its functional significance for the human body and change the generally accepted doctrine of splenectomy. Itroduced the concept of spleno-preserved treatment strategy in oncological surgery of gastric cancer. Covers alternative methods of prevention of postsplenectomy disorders and ambiguous attitude towards them. High financial worth and, as a consequence, limited most high-tech methods to reach a final local hemostasis in surgery of parenchymal abdominal organs, are now the dominant stimulus for further search for ways to solve this problem.

Key words: *spleen, traumatic injuries, bleeding, strategy, hemostasis, conserving tactics.*

УДК 616.411-089.8

Прогресс в развитии фундаментальных наук последних десятилетий XX и начала XXI вв. в значительной степени способствовал пересмотру на первый взгляд неоспоримых концепций целого ряда научно-клинических направлений медицины. Последовательное изучение механизмов иммунного ответа способствовало изменению отношения медицинского сообщества к одному из важных иммунокомпетентных органов человеческого организма – селезенке. Принципиально новые критерии контроля состояния пациентов в послеоперационном периоде после спленэктомии с научных позиций свели на нет игнорирование широкого диапазона жизненно важных функций этого органа и возможных последствий его утраты.

Многочисленными исследованиями установлено, что селезенка является одним из основных иммунокомпетентных органов человеческого организма, обладает фагоцитарной активностью, выполняет функции гуморального и клеточного иммунного ответов [43, 84]. Специфической для селезенки является функция выработки фракции иммуноглобулинов класса G – тафцина (Tuftsin), стимулирующего фагоцитарную активность нейтрофилов и регулирующего образование Т- и В-лимфоцитов [113]. В стромальных клетках селезенки вырабатывается фактор роста гепатоцитов (HGF/SF – hepatocite growth factor / scatter factor), являющийся мощным паракринным медиатором репаративных процессов [64, 109]. Селезенка принимает активное участие в про-

цессе физиологического гемостаза за счет выработки VIII фактора свертывания крови [108]. Наличие артериальных и венозных сфинктеров в сосудах красной пульпы, растяжимость капсулы и трабекул позволяют селезенке выполнять депонирующую кровь функцию [6]. В течение 1 мин селезенка обеспечивает эффективную фильтрацию 4% объема циркулирующей крови, резорбируя частицы размером около 1 мкм. Клиренс селезеночной фильтрации из системного кровотока посредством макрофагального фагоцитоза составляет 10–15% [105]. Один грамм селезеночной ткани поглощает микроорганизмов до 20 раз больше, чем соответствующее количество печеночной ткани [39], а при отсутствии селезенки ни один из иммунокомпетентных органов не способен вырабатывать достаточного для противостояния инфекционным агентам количества антител [67].

В 1952 г. сообщение H. King и H. B. Shumacker [73] о фатальном постспленэктомическом сепсисе впервые поставило под сомнение общепринятую доктрину спленэктомии. Из 100 пациентов, перенесших спленэктомию, бактериемия в послеоперационном периоде регистрируется у 2,3 человек [54]. На фоне генерализации инфекции и нарастания постспленэктомического иммунного дефицита у 5,7% больных развивается синдром отягощенной постспленэктомической инфекции (OPSI-syndrome) [55] с сопутствующими изменениями реологических свойств крови [24, 28], тромбоэмболическими осложнениями [98], высокой вероятностью развития хронического синдрома диссеминированного внутрисосудистого свертывания крови [30]. Летальность при развитии синдрома отягощенной постспленэктомической инфекции в первые 48 ч достигает 50–70% [50, 53]. В инфекционном статусе пациентов с OPSI-syndrome преобладают реактивная пневмококковая (50–80%) и менингококковая инфекции [40]. В исследовании D. Demetriades и соавт. (2012) с учетом данных многофакторного анализа спленэктомия определена независимым фактором риска развития инфекционных осложнений в раннем послеоперационном периоде [52].

В ответ на удаление селезенки у значительного количества больных развивается компенсаторная гипертрофия лимфоидной ткани с формированием так называемых спленоидов – структурных образований, по морфологическим признакам практически не отличающихся от селезеночной ткани [68]. На аутопсиях спленоиды обнаруживают у 10–44% умерших, утративших при жизни селезенку [69]. Топография спленоидов многообразна, помимо характерной локализации на поверхности брюшины [76] описаны случаи их обнаружения в яичниках [111], печени [70, 80], почках [49], надпочечниках [69], легких [106], поджелудочной железе [95], на поверхности плевральных листков [59]. Данное состояние впервые было описано в 1939 г. J. H. Buchbinder и C. J. Lipkoff [38] и названо спленозом. Принято считать, что спленоз является компенсаторной реакцией организма в восполнении ряда функций утраченной селезенки [48]. Однако, несмотря на такую «компенсацию», у подобного рода пациентов сохраняется гипоспленотическое состояние [51, 81].

В зарубежной литературе широко обсуждается вопрос о спленосохранных объемах оперативных вмешательств при раке желудка. Целесообразность спленэктомии в данном случае определяется взаимодействием двух составляющих: частотой метастатического поражения лимфатических узлов ворот селезенки и по ходу селезеночных сосудов (№ 10–11 по классификации JGCA) [72] и предпосылкой улучшения отдаленных результатов лечения за счет сохранения иммунокомпетентного органа. Исследования в этой области показали, что спленэктомия не является независимым прогностическим фактором в хирургии рака желудка [116], но достоверно увеличивает частоту инфекционных осложнений в раннем послеоперационном периоде [91]. Сохранение селезенки увеличивает выживаемость пациентов pN0-№ 10–11 статуса [93], не влияет на таковую при pN1/N2-№ 10–11 статусе [115], снижает частоту раннего регионарного рецидива и прогрессирования основного заболевания [57, 79]. По данным K. Sugimachi и соавт. (1980), сохранение селезенки увеличивает 4-летнюю выживаемость пациентов с 36 до 63% [100]. H. Wanebo и соавт. (1997) отмечают, что показатель 5-летней выживаемости после спленосохранных гастрэктомий возрастает с 21 до 31% [112]. По мнению J. Griffith и соавт. (1995), от спленэктомии как комбинированного стандарта в хирургии рака желудка следует воздерживаться [61].

Согласно литературным данным, при тупой травме живота травматические повреждения селезенки имеют место в 57,9–95,0% случаев, при этом в 83,6–89,0% выполняется спленэктомия, в 11,0–26,3% – различные виды органосохраняющих операций, сопряженные с гораздо меньшим количеством послеоперационных осложнений [37, 85]. По сведениям P. L. Chalya и соавт. (2012), осложнения после спленэктомии регистрируются в 30,5% случаев [44]. Госпитальная летальность, по данным J. Kuzma и V. Atua (2008), составляет 4,3% [75], по сведениям R. Aseervatham и M. Muller (2000) – 7% [36], по P. L. Chalya и соавт. (2012) – 19,5% [44].

Основным этапом операции при повреждении паренхиматозных органов является

достижение надежного окончательного гемостаза. Манипуляции, направленные на остановку паренхиматозного кровотечения, занимают порой 75 % операционного времени. Выполнение органосохраняющих операций на селезенке ограничено ее своеобразной анатомо-морфологической структурой, характерным рыхлым строением с небольшим содержанием соединительной ткани и густой сетью кровеносных сосудов, что определяет исключительные трудности решения этой задачи. Развитие вторичного паренхиматозного кровотечения и последующая релапаротомия нередко увеличивают госпитальную летальность до 23,6–71,2 % [13].

В современной литературе описано достаточно много методов остановки паренхиматозного кровотечения, позволяющих сохранить поврежденную селезенку. Существующие методики разделены на четыре группы: механические, биологические, физические и химические. Биологические способы гемостаза, в свою очередь, разделены на группы в зависимости от вида используемых материалов: собственные биологические ткани организма, препараты крови и ее фракций, продукты переработки тканей животных, препараты на основе веществ содержащихся в растениях и комбинированные препараты. Каждый из методов в той или иной степени имеет свои преимущества и недостатки, которые в целом определяют его эффективность и распространенность. Последняя во многом зависит от экономической доступности, особенно когда речь идет о высокотехнологичных приборах и материалах.

Одним из наиболее распространенных способов механической остановки паренхиматозного кровотечения при оперативных вмешательствах на селезенке является наложение гемостатических швов на ее паренхиму – спленорафия. Ввиду слабости соединительнотканного остова селезенки низкая эффективность метода обусловлена невозможностью создания при помощи гемостатических швов высокого давления, компрессионно останавливающего кровотечение из сосудов с интралюминарным давлением более 30–40 мм рт. ст. [3]. Недостатки метода частично устраняются использованием пластических материалов, через которые после укрепления ими места повреждения прошивают паренхиму органа. Применение этих материалов позволяет снизить риск возникновения некроза тканей дистальнее наложенных швов за счет создания более равномерной компрессии паренхимы и меньшей травматизации органа. Из биологических тканей в пластических целях предложено использовать консервированную брюшину [7], трансплантат перикарда [32], серозно-мышечный лоскут большой кривизны желудка [11, 17], диафрагмальный лоскут [4, 82], свободный брюшинно-апоневротический лоскут [27], аутодермальный лоскут [25]. Большинство из перечисленных материалов по разным причинам не нашли широкого применения в клинической практике, и в настоящее время хирургические методики с их применением имеют историческое значение. Наиболее доступным и распространенным пластическим материалом в хирургии паренхиматозных органов остается сальник [104], однако его применение резко ограничено при проникающих ранениях брюшной полости и ее инфицировании, а также в случае предшествующих операций на органах брюшной полости.

Из препаратов крови, обладающих гемостатическими свойствами, широкое распространение получил фибриновый клей [90], основные компоненты которого – фибриноген, фактор свертывания XIII и тромбин – выделяются из донорской плазмы. Механизм действия препаратов крови заключается в ускорении под влиянием тромбина ферментативного превращения растворимого белка плазмы фибриногена в фибрин – мономер, молекулы которого образуют сеть фибрина [5]. Использование фибринового клея широко практикуется при выполнении органосохраняющих операций на селезенке с применением лапароскопических технологий [92].

Одним из направлений поиска средств для местного гемостаза стало использование биополимеров – коллагена и желатина [16, 33]. А. Н. Майстренко и соавт. (2009), в эксперименте изучив реакцию тканей на имплантацию широкого спектра аппликационных гемостатических средств, в том числе коллагенсодержащих, констатировали, что большинство из них вызывают выраженные морфологические изменения в брюшной полости, развитие спаечного процесса, воспалительного инфильтрата и нередко абсцедирование паренхиматозного органа в месте аппликации [29]. Гемостатические средства на основе желатина также могут вызывать выраженную воспалительную реакцию в брюшной полости, вплоть до асептического перитонита [78]. Имеются сообщения об использовании комбинированных препаратов коллагена [9, 101], гемостатических препаратов на основе солей альгиновой кислоты (альгинат натрия), получаемой из бурых водорослей [8]. Применение препаратов оксицеллюлозы ограничено местнораздражающим действием, предрасполагающим к развитию инфекции [26, 65].

Из комбинированных гемостатических препаратов широкое распространение получил «Тахокомб» (Tachocomb) компании Nycomed Arzneimittel GmbH (Германия) [12]. Основу «Тахокомба» составляет комбинация коллагеновой пластины с диспергированными на ней компонентами фибринового клея (фибриноген чело-

веческий, тромбин бычий). Подобно фибриновому клею препарат ускоряет свертывание крови в зоне аппликации. По данным G. B. Agus и соавт. (1996), в достижении окончательного гемостаза «Тахокомб» эффективен исключительно как вспомогательное гемостатическое средство, позволяющее добиться удовлетворительных результатов в 67,2 % случаев, хороших – в 22,4 % [35]. Отмечено, что при профузном паренхиматозном кровотечении из сосудов диаметром более 1,5 мм клеевые композиции или комбинированные препараты не способны обеспечить надежный гемостаз [21].

Из физических методов гемостаза в хирургии паренхиматозных органов применяют электрокоагуляцию, аргоновую, микроволновую, лазерную и радиочастотную коагуляции, контактное инфракрасное излучение, ультразвуковой, гармонический, струйный скальпели, плазменные потоки, радиочастотную абляцию. Достижение гемостатического эффекта физическими методами воздействия на раневую поверхность и кровоточащие сосуды паренхимы рационально преимущественно при ее неглубоких и поверхностных повреждениях [88]. Для остановки кровотечения из сосудов паренхимы диаметром более 1,0 мм требуется увеличение экспозиции и мощности воздействия энергии, что неизбежно приводит к повреждению стромальных элементов органа и увеличивает площадь некроза паренхимы до глубины 4–8 мм, а образующийся при этом коагуляционный струп нередко служит субстратом для инфицирования и рецидива кровотечения [20, 22, 26]. Физические способы гемостаза при операциях на паренхиматозных органах не отвечают требованиям «идеального способа», который должен сопровождаться минимальной кровопотерей или ее отсутствием, минимальным некрозом паренхимы и сокращением времени операции [10].

Из химических способов гемостаза в зарубежной и отечественной хирургической практике широкое распространение получило применение клеевых композиций, в частности цианакрилатных клеев [58]. Основным условием эффективности местного гемостатического эффекта цианакрилатных клеев является сухая раневая поверхность, на «влажном» участке клеевая пленка отторгается и кровотечение возобновляется [26]. Цианакрилатные клеи оказывают общее токсическое воздействие на организм, вызывают специфическое воспаление в зоне аппликации с развитием некробиотических и грубых рубцовых изменений [18, 23].

Разработаны гемостатические препараты на основе железа – «Капрофер» и «Ферракрил», обладающие коагуляционными свойствами при контакте с раневой поверхностью [1, 15]. Гемостатический эффект этих препаратов проявляется при контакте с раневой поверхностью посредством окисления ионов железа, содержащихся в гемоглобине, с образованием плотной адгезивной пленки. Ввиду опасности развития выраженного спаечного процесса на фоне длительной, вялотекущей воспалительно-дистрофической реакции окружающих тканей на чужеродный материал препарат «Капрофер» при повреждениях органов брюшной полости практически не используется [14].

В соответствии с международными требованиями фармакологические средства для местного гемостаза при операциях на паренхиматозных органах брюшной полости должны соответствовать следующим критериям: быстрое развитие гемостатического эффекта и достаточная плотность образовавшегося сгустка; антибактериальные свойства; отсутствие компонентов крови в составе препарата; отсутствие побочных эффектов, в частности таких, как развитие спаечного процесса; простота использования, доступность для широкого применения. В настоящее время фармакологическое гемостатическое средство, удовлетворяющее всем перечисленным требованиям, для широкого использования в клинической практике на рынке лекарственных средств отсутствует [14].

При множественных разрывах паренхимы селезенки предложено выполнять лигирование основного ствола селезеночной артерии [66] или его эндоваскулярную эмболизацию [41, 114]. По данным H. E. Smith и соавт. (2006), спленэктомию после эндоваскулярной эмболизации селезеночной артерии приходится выполнять в 27 % случаев [107]. По информации J. M. Haan и соавт. (2004), из 144 пациентов, подвергнутых эндоваскулярной эмболизации селезеночной артерии, у 16 имел место рецидив кровотечения с последующей спленэктомией в 5 случаях, в 1 случае – ятрогенное повреждение селезеночной артерии, потребовавшее ее реконструкции, в 6 случаях в послеоперационном периоде отмечено абсцедирование селезенки, потребовавшее ее удаления [71]. K. J. Ransom и M. S. Kavic (2008) выполняют эндоваскулярную эмболизацию селезеночной артерии для уменьшения интенсивности паренхиматозного кровотечения перед лапароскопической спленэктомией [99]. Имеются сообщения о выполнении субтотальных резекций селезенки с сохранением ее верхнего полюса, кровоснабжаемого за счет коротких желудочных сосудов и сосудов селезеночно-диафрагмальной связки [97]. E. Gürleyik и соавт. (1999, 2000) [62, 63], A. Farag и соавт. (1994) [56] в эксперименте установили, что после редукции объема селезенки ее верхняя треть адекватно кровоснабжается

короткими желудочными сосудами, сохраняет нормальную гистологическую структуру, фагоцитарную активность, возможность продуцировать антигены и обеспечивает адекватный имунный ответ на антигенную стимуляцию.

В случае невозможности выполнения органосохраняющих операций на селезенке и ее удаления, в качестве альтернативного способа профилактики постспленэктомических расстройств предложено выполнять ксенотрансплантацию криоконсервированных клеток селезенки [31] или аутотрансплантацию селезеночной ткани [74]. Имеются противоречивые сведения о регенераторной способности трансплантированной селезеночной ткани [77]. По данным J. P. Paredes и соавт. (1992), соотношение среднего веса имплантированного фрагмента селезеночной ткани по отношению к изначальному спустя 6 мес составляет 150 и 525 мг, из 104 имплантированных фрагментов у 52 наблюдался прирост массы лишь на 8,65 %, увеличения размеров имплантата не отмечено ни в одном случае [94]. Экспериментальные исследования R. G. Marques и соавт. (2012) показали, что объем трансплантированной селезеночной ткани, необходимый для развития фагоцитарной активности макрофагов селезенки взрослых крыс, должен составлять 26 % от общей массы органа [86]. По данным M. H. Shokouh-Amiri и соавт. (1990), антиинфекционная протекция возможна при трансплантации не менее 40 % изначальной массы селезенки [103]. В клинической практике M. Dürig и соавт. (1983, 1985), обследовав с использованием изотопа 99mTs 14 пациентов через 3–4 года после трансплантации ткани селезенки, установили, что у 11 больных трансплантанты не функционировали [45, 46]. S. Nicholson и соавт. (1986) сообщили о спленозе, развившемся после аутотрансплантации селезеночной ткани [87]. Экспериментальные исследования Л. Е. Котовича и А. Ф. Рылюка (1989), выполненные на 17 серых кроликах и 11 белых крысах линии Wistar, показали, что фрагменты селезенки, подсаженные под брюшину или в карман, сформированный из большого сальника, приживаются далеко не всегда и у более высокодифференцированного животного приживление наблюдается реже. В 75 % случаев у крыс через 3–4 мес после операции пересаженная ткань по гистологическому строению напоминала ткань селезенки. У кроликов положительный эффект наблюдался только в 25 % случаев, в остальных случаях трансплантированные в большой сальник фрагменты селезенки рассасывались или нагнаивались. Приживления ткани органа, подсаженной под брюшину, авторы не наблюдали [19]. R. S. Greco и F. E. Alvarez (1981) [60], L. J. Raposo и соавт. (1982) [96] в эксперименте осуществляли внутрипортальную и внутрипеченочную трансплантацию клеточного материала из селезенки путем введения гомогенизированной ткани органа непосредственно в воротную вену и (или) ткань печени. Оба эти способа оказались неэффективными в защите организма в ответ на введение микробной культуры *Streptococcus pneumoniae*. Аналогичные клинические данные приводят G. E. Moore и соавт. (1983) [83], H. M. Schroder и C. Hovendal (1985) [102], экспериментальные – D. D. Oakes и соавт. (1982) [89]. D. R. Cooney и соавт. (1979), изучив сопротивляемость к пневмококковой инфекции трех групп экспериментальных животных: перенесших спленэктомию, резекцию селезенки, спленэктомию с аутотрансплантацией ткани селезенки, обнаружили, что более низкий титр антител отмечен у животных, перенесших спленэктомию с аутотрансплантацией селезеночной ткани или без таковой, по сравнению с животными, перенесшими резекцию органа. При внутривенном введении взвеси пневмококков наибольшая выживаемость отмечена в группе животных, перенесших резекцию селезенки. Авторами был сделан вывод, что резекция органа обеспечивает более высокий уровень иммунной защиты организма по сравнению с аутотрансплантацией селезеночной ткани [42]. Аналогичные данные приводят Ю. Г. Шапкин и соавт. (2006) [34] и L. G. Dawes и соавт. (1985) [47].

Исходя из концепции «критической массы» селезенки, ее антиинфекционная протекция наблюдается при сохранении 30 % физиологически полноценной ткани органа [110]. При закрытой травме селезенки повреждения паренхимы распространяются за пределы разрыва и сохраняются длительное время [2]. Учитывая данный факт, в случае изолированных повреждений селезенки и при ее локализованных патологических состояниях доброкачественного генеза, возможность резекции несостоятельного участка органа в пределах анатомических границ с последующей пластикой резекционной поверхности биологически инертным аутентичным материалом с хорошими пластико-гемостатическими свойствами, по нашему мнению, является наиболее рациональным тактическим решением, обеспечивающим в краткосрочной перспективе благоприятные условия для восстановления функциональной активности органа.

Не отвергая достоинств предложенных для пластики ран селезенки материалов, но при этом учитывая присущие им недостатки, в своем экспериментальном исследовании для пластики резекционной поверхности селезенки автором успешно использован васкуляризированный лоскут наружной косой мышцы живота. В результате исследования установлено, что пластика ре-

зекционной поверхности селезенки васкуляризированным мышечным лоскутом обеспечивает окончательный местный гемостаз в кратчайшие сроки выполнения основного этапа операции, не требует от хирурга специальных навыков и наличия в операционной вспомогательных гемостатических средств и материалов. Использование васкуляризированной мышечной аутоткани благоприятно сказывается на течении и темпах местных репаративных процессов зоны пластики резекционной поверхности селезенки, не ограничено проникающими ранениями брюшной полости, сопровождающимися ее инфицированием и повреждением полых органов, а также предшествующими операциями на органах верхнего этажа брюшной полости, сопровождающимися спаечным процессом. Гладкое течение послеоперационного периода после выполнения операции по предложенной методике характеризуется интактностью прилежащих к зоне мышечной пластики органов брюшной полости, отсутствием локального спаечного процесса и признаков формирования инфильтрата, что подтверждено данными ультразвукового исследования органов брюшной полости экспериментальных животных в динамике и данными аутопсии.

Таким образом, вышеизложенное не ставит под сомнение целесообразность сохранения селезенки при ее травматических повреждениях и доброкачественных заболеваниях. Современные возможности хирургии обеспечивают выполнение широкого спектра органосохраняющих операций на рассматриваемом органе, накапливаемый опыт в значительной мере оптимизирует хирургическую тактику, вырабатывает дифференцированный подход к проблеме и тем самым улучшает результаты лечения больных и качество их жизни.

ЛИТЕРАТУРА

1. Анненкова В. З., Платонова А. Т., Колончук Г. М. Исследование гемостатической активности полимера ферракрила // Хим.-фарм. журнал. – 1982. – Т. 16, № 3. – С. 66–69.
2. Абакумов М. М., Владимирова Е. С., Ермолова И. В. и др. Хирургическая тактика при повреждениях селезенки // Вестн. хирургии. – 1989. – №10. – С. 134–138.
3. Алексеев В. С. Клинико-анатомическое обоснование органосохраняющих операций при повреждении селезенки: автореф. дис. … канд. мед. наук. – Саранск, 1997. – 18 с.
4. Баранов В. Я., Точенко В. Е. Пластика диафрагмальным лоскутом культи поджелудочной железы // Неотложная хирургия органов брюшной полости: сб. науч. труд. – Красноярск, 1973. – С. 101–102.
5. Белицер В. А., Варецкая Т. О. Фибриноген и фибрин: строение молекул, самосборка волокон // Успехи современной биологии. – 1975. – Т. 80, № 4. – С. 5–21.
6. Барта И. Селезенка: анатомия, физиология, патология и клиника. – Будапешт: Изд-во Академии наук Венгрии, 1976. – 264 с.
7. Бордуновский В. Н. Экспериментальная оценка резекции селезенки с пластикой ксенобрюшиной: автореф. дис. … канд. мед. наук. – Челябинск, 1977. – 18 с.
8. Белозерская Г. Г., Олтаржевская Н. Д., Лысун Н. В., Макаров В. А. Гемостатический материал «Колетекс-гем» // Хирургия. – 1998. – № 3. – С. 50–53.
9. Белозерская Г. Г., Макаров В. А., Абоянц Р. К. и др. Аппликационное средство гемостаза при капиллярно-паренхиматозном кровотечении // Хирургия. – 2004. – № 9. – С. 55–59.
10. Бояркин М. Н. Патофизиологическое обоснование комбинированного способа гемостаза при травме паренхиматозных органов (экспериментальное исследование): автореф. дис. … канд. мед. наук. – СПб., 2008. – 24 с.
11. Васильков В. Н. Использование серозно-мышечного лоскута из большой кривизны желудка на сосудистой ножке как пластического материала для закрытия раневой поверхности селезенки: автореф. дис. … канд. мед. наук. – СПб., 1992. – 16 с.
12. Горский В. А. Технические аспекты аппликации биополимера «Тахокомб» при операциях на органах брюшной полости // Хирургия. – 2001. – № 5. – С. 43–46.
13. Григорьев С. Г., Петров В. А., Григорьева Т. С. Релапаротомия. Вопросы терминологии // Хирургия. – 2003. – № 6. – С. 60–63.
14. Гаин Ю. М., Александрова О. С., Гапанович В. Н. Современные методы местного гемостаза при повреждениях паренхиматозных органов // Новости хирургии. – 2009. – № 4. – С. 160–171.
15. Девятов А. С. Эффективность гемостатического препарата капрофера при оперативных вмешательствах на паренхиматозных органах живота: автореф. дис. … канд. мед. наук. – М., 1993. – 19 с.
16. Журавлев В. А., Тимофеев Г. А., Протасова А. Ф. Применение желатиновой губки (кровостана) при бесшовной резекции печени в эксперименте и клинике. Сб. науч. трудов IV пленума правления всероссийского общества хирургов. – Краснодар, 1968. – С. 196–199.
17. Зурнаджан С. А., Мусатов О. В., Чернухин А. А. Серозно-мышечный лоскут большой кривизны желудка на сосудистой ножке в экспериментальной хирургии ран селезенки // Вопросы реконструктивной и пластической хирургии. – 2001. – № 1. – С. 40–42.

18. Кормак В. В., Полякова А. М., Шапиро М. С. Цианакрилатный клей и его применение // Журнал Всесоюзного общества им. Д. И. Менделеева. – 1969. – № 1. – С. 51–55.
19. Котович Л. Е., Рылюк А. Ф. Выбор операции при травме селезенки // Здравоохранение Белоруссии. – 1989. – № 7. – С. 27–29.
20. Кубышкин В. А., Помелов В. С., Цвиркун В. В. Органосберегающие операции при доброкачественных новообразованиях селезенки // Хирургия. – 1998. – № 2. – С. 28–30.
21. Киркин В. В. Сравнительное исследование эффективности новых гемостатических средств местного действия в хирургии и онкологии: автореф. дис. … канд. мед. наук. – М., 2000. – 21 с.
22. Козел А. П., Совцов С. А., Пряхин А. Н. Сравнительная характеристика высокоинтенсивного лазерного излучения и высокочастотной электроэнергии в лапароскопической хирургии // Лазерная медицина. – 2006. – Т 10, № 1. – С. 39–43.
23. Колесников Л. Л., Пархоменко Ю. Г., Сабиров Ш. Р. и др. Морфологический анализ различных методов гемостаза некоторых паренхиматозных органов // Морфология. – 2006. – Т. 129, № 4. – С. 66–70.
24. Киричук В. Ф., Масляков В. В., Барсуков В. Г. Изменения реологических свойств крови после спленэктомии в ближайшем послеоперационном периоде // Анналы хирургии. – 2007. – № 1. – С. 36–38.
25. Липован В. Г. Аутодермальный шовно-пластический материал в хирургии печени и селезенки: автореф. дис. … канд. мед. наук. – М., 1981. – 27 с.
26. Литвин А. А., Цыбуляк Г. Н. Местный гемостаз в хирургии повреждений печени и селезенки // Хирургия. – 2000. – № 4. – С. 74–76.
27. Мамамтавришвили О. Г., Джарбинадзе Д. Б. Об использовании свободного брюшинно-апоневротического лоскута при повреждениях селезенки // Вестник хирургии. – 1986. – Т. 136, № 3. – С. 84.
28. Малов А. Г., Алексеев С. В., Платонов А. А., Алексеев В. С. Тромбоцитоз после спленэктомии // Вестник хирургии. – 2008. – № 4. – С. 53–55.
29. Майстренко А. Н., Бежин А. И., Липатов В. А. и др. Сравнительная оценка гемостатической активности новых аппликационных средств при травмах и операциях на печени и селезенке в эксперименте // Курский научно-практический вестник «Человек и его здоровье». – 2009. – №2. – С. 19–26.
30. Масляков В. В., Барсуков В. Г., Чуманов А. Ю., Шихмагомедов А. З. Физиологическое обоснование органосохраняющих операций при травмах селезенки // Казанский медицинский журнал. – 2011. – Т. 92, № 3. – С. 335–340.
31. Прокопьев М. В. Применение ксенотрансплантации криоконсервированных клеток селезенки для коррекции постспленэктомического гипоспленизма: автореф. дис. … канд. мед. наук. – Иркутск, 2001. – 23 с.
32. Степанов В. С., Черненко О. П. Хирургическое лечение травматических повреждений селезенки с учетом особенностей ее васкуляризации: анатомо-экспериментальное исследование / учебно-практ. руководство. – Ростов-на-Дону: Типография им. М. И. Калинина Ростовского областного управления издательств, полиграфии и книжной торговли, 1973. – 95 с.
33. Хилькин А. М., Шехтер А. Б., Леменев В. Л. и др. Использование коллагеновой гемостатической губки для закрытия раневой поверхности печени в эксперименте // Экспериментальная хирургия. – 1974. – № 6. – С. 38–41.
34. Шапкин Ю. Г., Масляков В. В., Горбелик В. Р. Влияние выбранной операции на развитие осложнений в послеоперационном периоде у больных, оперированных на селезенке // Анналы хирургии. – 2006. – № 3. – С. 9–13.
35. Agus G. B., Bono A. V., Mira E. et al. Hemostatic efficacy and safety of Tachocomb in surgery. Ready to use and rapid hemostatic agent // International Surgery. – 1996. – V. 81, № 3. – P. 316–319.
36. Aseervatham R., Muller M. Blunt trauma to the spleen // Aust N Z J Surg. – 2000. –V. 70, №5. – P. 333–337.
37. Arikan S., Yücel A. F., Adas G. et al. Splenic trauma and treatments. Haseki Educational and Research Hospital Surgical Department survey of the feasibility of surgery for splenic trauma // Ulus Travma Derg. – 2001. – V. 7, № 4. – P. 250–253.
38. Buchbinder J. H., Lipkoff C. J. Splenosis: multiple peritoneal splenic implants following abdominal injury // Surgery. – 1939. – № 6. – P. 927–940.
39. Bohnsack J. F., Brown E. J. The role of the spleen in resistance to infection // Annu Rev Med. – 1986. – V. 37. – P. 49–59.
40. Beytout J., Tournilhac O., Laurichesse H. Asplenia and hyposplenism // Presse Med. – 2003. – V. 32. – P. 5–9.
41. Bessoud B., Duchosal M. A., Siegrist C. A. et al. Proximal splenic artery embolization for blunt splenic injury: clinical, immunologic, and ultrasound-Doppler follow-up // J Trauma. – 2007. – V. 62, № 6. – P. 1481–1486.
42. Cooney D. R., Swanson S. E., Dearth J. C. et al. Heterotopic splenic autotransplantation in prevention of overwhelming postsplenectomy infection// J Pediatr Surg. – 1979. – V. 14, № 3. – P. 337–342.
43. Cesta M. F. Normal structure, function, and histology of the spleen // Toxicol Pathol. – 2006. – V. 34, № 5. – P. 455–465.

44. Chalya P. L., Mabula J. B., Giiti G. et al. Splenic injuries at Bugando Medical Centre in northwestern Tanzania: a tertiary hospital experience // BMC Res Notes. – 2012. – V. 23. – P. 55–59.
45. Dürig M., Heberer M., Wadström J. et al. Replantation of autologous spleen tissue in the omentum majus: an alternative to splenectomy? // Helv Chir Acta. – 1983. – V. 49, № 6. – P. 795–798.
46. Dürig M., Harder F. Replantation of autologous splenic tissue. Clinical results // Aktuelle Probl Chir Orthop. – 1985. – V. 30. – P. 72–81.
47. Dawes L. G., Malangoni M. A., Spiegel C. A., Schiffman G. Response to immunization after partial and total splenectomy // J Surg Res. – 1985. – V. 39, № 1. – P. 53–58.
48. De Backer A. I., De Schepper A. M. Splenosis // JBR-BTR. – 2000. – V. 83, № 4. – P. 203–204.
49. Dwyer N. T., Whelan T. F. Renal splenosis presenting as a renal mass // Can J Urol. – 2005. – V. 12, № 3. – P. 2710–2712.
50. De Porto A. P., Lammers A. J., Bennink R. J. et al. Assessment of splenic function // Eur J Clin Microbiol Infect Dis. – 2010. – V. 29, № 12. – P. 1465–1473.
51. Di Sabatino A., Carsetti R., Corazza G. R. Post-splenectomy and hyposplenic states // Lancet. – 2011. – V. 378, № 2. – P. 86–97.
52. Demetriades D., Scalea T. M., Degiannis E. et al. Blunt splenic trauma: splenectomy increases early infectious complications: a prospective multicenter study // J Trauma Acute Care Surg. – 2012. – V. 72, № 1. – P. 229–234.
53. Dahyot-Fizelier C., Debaene B., Mimoz O. Management of infection risk in asplenic patients // Ann Fr Anesth Reanim. – 2013. – V. 32, № 4. – P. 251–256.
54. Ejstrud P., Kristensen B., Hansen J. B. et al. Risk and patterns of bacteraemia after splenectomy: a population-based study // Scand J Infect Dis. – 2000. – V. 32, № 5. – P. 521–525.
55. El-Alfy M. S., El-Sayed M. H. Overwhelming postsplenectomy infection: is quality of patient knowledge enough for prevention? // Hematol J. – 2004. – V. 5, № 1. – P. 77–80.
56. Farag A., Shoukry A., Nasr S. E. A new option for splenic preservation in normal sized spleen based on preserved histology and phagocytic function of the upper pole using upper short gastric vessels // Am J Surg. – 1994. – V. 168, № 3. – P. 257–261.
57. Fatouros M., Roukos D. H., Lorenz M. et al. Impact of spleen preservation in patients with gastric cancer // Anticancer Res. – 2005. – V. 25, № 4. – P. 3023–3030.
58. Fotiadis C., Leventis I., Adamis S. et al. The use of isobutyl cyanoacrylate as a tissue adhesive in abdominal surgery // Acta Chir Belg. – 2005. – V. 105, № 4. – P. 392–396.
59. Ferraz R., Miranda J., Vieira M. M., Carlos Mota J. Thoracic splenosis // Rev. Port. Cir. Cardiotorac. Vasc. – 2010. – V. 17, № 3. – P. 153–155.
60. Greco R. S., Alvarez F. E. Intraportal and intrahepatic splenic autotransplantation // Surgery. – 1981. – V. 90, № 3. – P. 535–540.
61. Griffith J. P., Sue-Ling H. M., Martin I. et al. Preservation of the spleen improves survival after radical surgery for gastric cancer // Gut. – 1995. – V. 36, № 5. – P. 684–690.
62. Gürleyik E., Gürleyik G., Ozkutlu D. Immune Function of the Upper Splenic Remnant Supplied by Short Gastric Vessels // Eur. J. Surg. – 1999. – V. 165. – P. 897–902.
63. Gürleyik E., Gürleyik G., Bingöl K. et al. Perfusion and functional anatomy of the splenic remnant supplied by short gastric vessels // Am. J. Surg. – 2000. – V. 179. – P. 490–493.
64. Galimi F., Cottone E., Vigna E. et al. Hepatocyte growth factor is a regulator of monocyte-macrophage function // J. Immunol. – 2001. – V. 166, № 2. – P. 1241–1247.
65. Gabay M. Absorbable hemostatic agents // Am. J. Health. Syst. Pharm. – 2006. – V. 63, № 13. – P. 1244–1253.
66. Høivik B., Solheim K. Splenic artery ligation in splenic injuries // Injury. – 1983. – V. 15, № 1. – P. 1–5.
67. Holdsworth R. J., McKenzie H., Parratt D. et al. The role of the spleen in the immune response following naturally acquired exposure to encapsulated bacteria // Int. J. Exp. Pathol. – 1990. – V. 71, № 6. – P. 835–843.
68. Hathaway J. M., Harley R. A., Self S. et al. Immunological function in post-traumatic splenosis // Clin. Immunol. Immunopathol. – 1995. – V. 74, № 2. – P. 143–150.
69. Heider J., Winter P., Kreft B. Symptomatic heterotopic splenic tissue in the adrenal gland area // Aktuelle Radiol. – 1998. – V. 8, № 3. – P. 135–137.
70. Hierholzer J., Fuchs H., Menzel B. Intrahepatic splenosis // Rofo. – 2001. – V. 173, № 8. – P. 769–771.
71. Haan J. M., Biffl W., Knudson M. M. et al. Splenic embolization revisited: a multicenter review // J. Trauma. – 2004. – V. 56, № 3. – P. 542–547.
72. Japanese Classification of Gastric Cancer – 2nd Engl. Edit. Japanese Gastric Cancer Association // Gastr. Cancer. – 1998. – № 1. – P. 10–24.
73. King H., Shumacker H. B. Jr. Splenic studies. I. Susceptibility to infection after splenectomy performed in infancy // Ann. Surg. – 1952. – V. 136, № 2. – P. 239–242.

74. Knezević S., Stefanović D., Petrović M. et al. Autotransplantation of the spleen// Acta. Chir. Iugosl. – 2002. – V. 49, № 3. – P. 101–106.
75. Kuzma J., Atua V. Conservative management of splenic injury in the tropics // Trop. Doct. – 2008. –V. 38, № 4. – P. 210–213.
76. Ksiadzyna D., Pena A. S. Abdominal splenosis // Rev. Esp. Enferm. Dig. – 2011. – V. 103, № 8. – P. 421–426.
77. Lanng Nielsen J., Saksø P., Hanberg Sørensen F., Hvid Hansen H. Demonstration of splenic functions following splenectomy and autologous spleen implantation // Acta. Chir. Scand. – 1984. – V. 150, № 6. – P. 469–473.
78. Lerner R., Binur N. S. Current status of surgical adhesives // J. Surg. Res. – 1990. – V. 48, № 2. – P. 165–181.
79. Lee K. Y., Noh S. H., Hyung W. J. et al. Impact of splenectomy for lymph node dissection on long-term surgical outcome in gastric cancer// Ann. Surg. Oncol. – 2001. – V. 8, № 5. – P. 402–406.
80. Labat-Debelleix V., Carpentier E., Causse X. et al. Hepatic splenosis: a rare etiology of hepatic nodules // Gastroenterol. Clin. Biol. – 2008. – V. 32, № 1. – P. 83–87.
81. Lammers A. J., de Porto A. P., Bennink R. J. et al. Hyposplenism: comparison of different methods for determining splenic function // Am. J. Hematol. – 2012. – V. 87, № 5. – P. 484–489.
82. Mincsev M., Nemeth P. E. Covering or tamponing of splenic injuries by means of pedunculate diaphragmatic flaps in thoraco-abdominal injuries. (Experimental Studies) // Zentralbl. Chir. – 1965. – V. 90, № 13. – P. 406–409.
83. Moore G. E., Stevens R. E., Moore E. E., Aragon G. E. Failure of splenic implants to protect against fatal post-splenectomy infection // Am. J. Surg. – 1983. – V. 146, № 3. – P. 413–414.
84. Mebius R. E., Kraal G. Structure and function of the spleen // Nat. Rev. Immunol. – 2005. – V. 5, № 8. – P. 606–616.
85. Mufti T. S., Akbar I., Ahmed S. Experience with splenic trauma in Ayub Teaching Hospital, Abbottabad // J. Ayub. Med. Coll. Abbottabad. – 2007. – V. 19, № 3. – P. 3–5.
86. Marques R. G., Caetano C. E., Diestel C. F. et al. Critical mass of splenic autotransplant needed for the development of phagocytic activity in rats // Clin. Exp. Immunol. – 2012. – V. 170, № 1. – P. 77–85.
87. Nicholson S., Hutchinson G. H., Hawkins T., Venables C. W. Successful splenosis following autologous splenic implantation // J. R. Coll. Surg. Edinb. – 1986. – V. 31, № 2. – P. 67–71.
88. Orda R., Ellis H. Experimental study of hepatic, renal, and splenic wound healing following laser, diathermy, and scalpel incisions // Am. Surg. – 1981. – V. 47, № 10. – P. 447–451.
89. Oakes D. D., Froehlich J. P., Charters A. C. Intraportal splenic autotransplantation in rats: feasibility and effectiveness // J. Surg. Res. – 1982. – V. 32, № 1. – P. 7–14.
90. Ochsner M. G., Maniscalco-Theberge M. E., Champion H. R. Fibrin glue as a hemostatic agent in hepatic and splenic trauma // J. Trauma. – 1990. – V. 30, № 7. – P. 884–887.
91. Otsuji E., Yamaguchi T., Sawai K. et al. End results of simultaneous splenectomy in patients undergoing total gastrectomy for gastric carcinoma // Surgery. – 1996. – V. 120, № 1. – P. 40–44.
92. Olmi S., Scaini A., Erba L. et al. Use of fibrin glue (Tissucol) as a hemostatic in laparoscopic conservative treatment of spleen trauma // Surg. Endosc. – 2007. – V. 21, № 11. – P. 2051–2054.
93. Oh S. J., Hyung W. J., Li C. et al The effect of spleen-preserving lymphadenectomy on surgical outcomes of locally advanced proximal gastric cancer // J. Surg. Oncol. – 2009. – V. 99, № 5. – P. 275–280.
94. Paredes J. P., Caínzos M., Pérez E. et al. An experimental evaluation of a splenic autograft in the greater omentum // Rev. Esp. Enferm. Dig. – 1992. – V. 81, № 1. – P. 29–33.
95. Priola A. M., Priola S. M. Early pancreatic splenosis presented 2 years after splenectomy // Clin. Imaging. – 2013. – V. 37, № 4. – P. 780–782.
96. Raposo L. J., Patricio J., Castro S. F. et al. Autotransplantation of splenic tissue after trauma // World. J. Surg. – 1982. – V. 6, № 5. – P. 659–663.
97. Resende V., Petroianu A. Subtotal splenectomy for treatment of severe splenic injuries // J. Trauma. – 1998. – V. 44, № 5. – P. 933–935.
98. Romano F., Caprotti R., Conti M. et al. Thrombosis of the splenoportal axis after splenectomy // Langenbecks Arch. Surg. – 2006. – V. 391, № 5. – P. 483–488.
99. Ransom K. J., Kavic M. S. Laparoscopic splenectomy following embolization for blunt trauma // JSLS. – 2008. – V. 12, № 2. – P. 202–205.
100. Sugimachi K., Kodama Y., Kumashiro R. et al. Critical evaluation of prophylactic splenectomy in total gastrectomy for the stomach cancer // Gann. – 1980. – V. 71, № 5. – P. 704–709.
101. Scheele J., Gentsch H. H., Matteson E. Splenic repair by fibrin tissue adhesive and collagen fleece // Surgery. – 1984. – V. 95, № 1. – P. 6–13.
102. Schrøder H. M., Hovendal C. Salmonella sepsis following posttraumatic splenectomy and implantation of autologous splenic tissue // Acta. Chir. Scand. – 1985. – V. 151, № 1. – P. 11–12.
103. Shokouh-Amiri M. H., Rahimi-Saber S., Hansen C. P. et al. Does survival depend on the amount of autotransplanted splenic tissue? // Arch. Surg. – 1990. – V. 125, № 11. – P. 1472–1474.
104. Sarmiento J. M., Yugueros P. An atraumatic technique to fix the omentum after partial splenectomy // J. Trauma. – 1996. – V. 41, № 1. – P. 140–142.

105. Steiniger B., Barth P. Microanatomy and function of the spleen // Adv. Anat. Embryol. Cell. Biol. – 2000. – V. 151, № III–IX. – P. 1–101.
106. Sarda R., Sproat I., Kurtycz D. F., Hafez R. Pulmonary parenchymal splenosis // Diagn. Cytopathol. – 2001. – V. 24, № 5. – P. 352–355.
107. Smith H. E., Biffl W. L., Majercik S. D. et al. Splenic artery embolization: Have we gone too far? // J. Trauma. – 2006. – V. 61, № 3. – P. 541–544.
108. Taylor S. M., Reilly M. P., Schreiber A. D. et al. Thrombosis and shock induced by activating antiplatelet antibodies in human Fc gamma RIIA transgenic mice: the interplay among antibody, spleen, and Fc receptor // Blood. – 2000. – V. 96, № 13. – P. 4254–4260.
109. Tsubouchi H. Discovery and clinical application of hepatocyte growth factor // Nihon Shokakibyo Gakkai Zasshi. – 2013. – V. 110, № 12. – P. 2033–2041.
110. Van Wyck D. B., Witte M. H., Witte C. L., Thies A. C. Jr. Critical splenic mass for survival from experimental pneumococcemia // J. Surg. Res. – 1980. – V. 28, № 1. – P. 14–17.
111. Vydianath B., Gurumurthy M., Crocker J. Solitary ovarian splenosis // J. Clin. Pathol. – 2005. – V. 58, № 11. – P. 1224–1225.
112. Wanebo H. J., Kennedy B. J., Winchester D. P. et al. Role of splenectomy in gastric cancer surgery: adverse effect of elective splenectomy on longterm survival // J. Am. Coll. Surg. – 1997. – V. 185, № 2. – P. 177–184.
113. Wardowska A., Dzierzbicka K., Myśliwski A. Tuftsin-new analogues and properties // Postepy. Biochem. – 2007. – V. 53, № 1. – P. 60–65.
114. Wu S. C., Chow K. C., Lee K. H. et al. Early selective angioembolization improves success of nonoperative management of blunt splenic injury // Am. Surg. – 2007. – V. 73, № 9. – P. 897–902.
115. Yu W., Choi G. S., Chung H. Y. Randomized clinical trial of splenectomy versus splenic preservation in patients with proximal gastric cancer // Br. J. Surg. – 2006. – V. 93, № 5. – P. 559–563.
116. Zhang C. H., Zhan W. H., He Y. L. et al. Spleen preservation in radical surgery for gastric cardia cancer // Ann. Surg. Oncol. – 2007. – V. 14, № 4. – P. 1312–1319.

REFERENCES

1. Annenkova V. Z., Platonova A. T., Kolonchuk G. M. Study hemostatic polymer activity of the ferrakrils // Pharmaceutical Chemistry Journal, 1982, vol. 16, no 3, pp. 66–69 (in Russian).
2. Abakoumov M. M., Vladimirova E. S., Ermolova I. V. et al. Surgical tactics in injuries of the spleen // Journal of Surgery, 1989, no 10, pp. 134–138 (in Russian).
3. Alekseev V. S. Clinico-anatomical study-conserving surgery if damaged spleen. Author. dis. Dr. med. sci. Saransk, 1997. 18 p. (in Russian).
4. Baranov V. Y., Tochenko V. E. Plastic diaphragmatic flap stump pancreas // Emergency abdominal surgery: Sat scientific. labor. Krasnoyarsk, 1973. pp. 101–102 (in Russian).
5. Belitser V. A., Varetskaya T. S. Fibrinogen and fibrin: molecular structure, self-assembly of fibers // Advances in modern biology, 1975, vol. 80, no 4, pp. 5–21 (in Russian).
6. Barta I. Spleen – anatomy, physiology, pathology and clinic. Budapest, Hungarian Academy of Sciences Publishing House Publ., 1976. 264 p.
7. Bordunovsky V. N. Experimental evaluation of the spleen resection with plastic xeno-peritoneum. Author. dis. Dr. med. sci. Chelyabinsk, 1977. 18 p. (in Russian).
8. Belozerskaya G. G., Oltarzhevskaya N. D., Lysun N. V., Makarov V. A. Hemostatic material "Koleteks-heme" // Surgery, 1998, no 3, pp. 50–53.
9. Belozerskaya G. G., Makarov V. A., Aboyants R. K. et al. Applicator means hemostasis in capillary-parenchymal hemorrhage // Surgery, 2004, no 9, pp. 55–59.
10. Boyarkin M. N. Pathophysiological rationale for the combined method of hemostasis in trauma parenchymal organs (experimental study). Author. dis. Dr. med. sci. St. Petersburg, 2008. 24 p. (in Russian).
11. Vasil'kov V. N. Using sero-muscular flap of the greater curvature of the stomach on the vascular pedicle as a plastic material to close the wound surface of the spleen. Author. dis. Dr. med. sci. St. Petersburg, 1992. 16 p. (in Russian).
12. Gorsky V. A. Technical aspects of the application of biopolymer "Tachocomb" during operations on the abdominal // Surgery, 2001, no 5, pp. 43–46 (in Russian).
13. Grigoriev S., Petrov V. A., Grigorieva T. S. Relaparotomy. Terminology // Surgery, 2003, no 6, pp. 60–63. (in Russian).
14. Guynn J. M., Alexandrova O. S., Gapanovich V. N. Modern methods of hemostasis in local damage of parenchymal organs // Surgery News, 2009, no 4, pp. 160–171 (in Russian).
15. Deviatov A. S. Hemostatic effectiveness of the drug "Kaprofer" during surgery for abdominal parenchymal organs: Author. dis. Dr. med. Sci. Moscow, 1993. 19 p.

16. Zhuravlev V. A., Timofeev G. A., Protasova A. F. Application of gelatin sponge (Krovostans) with seamless hepatectomy in experimental and clinical. Sat scientific.of the IV All-Russian plenum of the Society of Surgeons. Krasnodar, 1968. pp. 196–199 (in Russian).
17. Zurnadzhan S. A., Musatov O. V., Chernukhin A. A. Sero-muscular flap of the greater curvature of the stomach on the vascular pedicle in experimental surgery wounds spleen // Problems of reconstructive and plastic surgery, 2001, no 1, pp. 40–42 (in Russian).
18. Cormac V. V., Polyakova A. M., Shapiro M. S. Cyanoacrylate adhesive and its application // Journal of the All-Union Society named after D. I. Mendeleev, 1969, no 1, pp. 51–55 (in Russian).
19. Kotovich L. E., Rylyuk A. F. Choosing surgery for spleen injury // Healthcare Belarus, 1989, no 7, pp. 27–29 (in Belarus).
20. Kubyshkin V. A., Pomelov V. S., Tsvirkun V. V. Sparing surgery for benign tumors of the spleen // Surgery, 1998, no 2, pp. 28–30 (in Russian).
21. Kirkin V. V. Comparative study of the efficacy of new hemostatic agents in topical Surgery and Oncology. Author. dis. Dr. med. sci. Moscow, 2000. 21 p. (in Russian).
22. Kozel A. P., Sovtsov S. A., Priakhin A. N. Comparative characteristics of high-intensity laser radiation and high-frequency power in Laparoscopic Surgery // Laser medicine, 2006, vol. 10, no 1, pp. 39–43 (in Russian).
23. Kolesnikov L. L., Parkhomenko Y. G., Sabirov Sh.R. et al. Morphological analysis and other various methods of hemostasis some parenchymal organs // Morphology, 2006, vol. 129, no 4, pp. 66–70 (in Russian).
24. Kirichuk V. F., Maslyakov V. V., Barsukov V. G. Changes in blood rheology after splenectomy in the immediate postoperative period // Annals of Surgery, 2007, no 1, pp. 36–38 (in Russian).
25. Lipovan V. G. Autologus-dermal suture material and plastic surgery of the liver and spleen. Author. dis. Dr. med. sci. Moscow, 1981. 27 p. (in Russian).
26. Litvin A. A., Tsibulyak G. N. Local hemostasis in surgery of the liver and spleen damage // Surgery, 2000, no 4, pp. 74–76 (in Russian).
27. Mamamtavrishvili O. G., Dzharbinadze D. B. On the use of free-aponeurotic flap intraperitoneally with spleen injuries // Journal of Surgery, 1986, vol. 136, no 3, p. 84 (in Russian).
28. Malov A. G., Alekseev S. V., Platonov A. A., Alekseev V. S. Thrombocytosis after splenectomy // Journal of Surgery, 2008, no 4, pp. 53–55 (in Russian).
29. Maystrenko A. N., Bezhin A. I., Lipatov V. A. et al. Comparative evaluation of hemostatic activity of new appliqué funds for injuries and operations on the liver and spleen in the experiment // Kursk scientific and practical messenger "Man and his health.", 2009, no 2, pp. 19–26 (in Russian).
30. Maslyakov V. V., Barsukov V. G., Chumanov A. Y., Shihmagomedov A. Z. Physiological basis sparing surgery for injuries of the spleen // Kazan Medical Journal, 2011, vol. 98, no 3, pp. 335–340 (in Russian).
31. Prokop'ev M. V. Application xenotransplantation of cryopreserved spleen cells to correct postsplenectomy giposplenizms. Author. dis. Dr. med. sci. Irkutsk, 2001. 23 p. (in Russian).
32. Stepanov V. S., Chernenko O. P. Surgical treatment of traumatic injuries of the spleen into account the peculiarities of its vascularization: anatomical and experimental research / teaching and practical guidance. Rostov-on-Don: printing them. M. I. Kalinina Rostov regional management publishing, printing and book trade, 1973. 95 p. (in Russian).
33. Hilkin A. M., Schechter A. B., Lemenev B. L. et al. The use of a collagen hemostatic sponge to close the wound surface of the liver in the experiment // Experimental Surgery, 1974, no 6, pp. 38–41 (in Russian).
34. Shapkin Y. G., Maslyakov V. V., Gorbelik V. R. Influence of the selected operation on the development of postoperative complications in patients operated on spleen // Annals of Surgery, 2006, no 3, pp. 9–13 (in Russian).
35. Agus G. B., Bono A. V., Mira E. et al. Hemostatic efficacy and safety of Tachocomb in surgery. Ready to use and rapid hemostatic agent // International Surgery, 1996, vol. 81, no 3, pp. 316–319.
36. Aseervatham R., Muller M. Blunt trauma to the spleen // Aust N Z J Surg, 2000, vol. 70, no 5, pp. 333–337.
37. Arikan S., Yücel A. F., Adas G. et al. Splenic trauma and treatments. Haseki Educational and Research Hospital Surgical Department survey of the feasibility of surgery for splenic trauma // Ulus Travma Derg, 2001, vol. 7, no 4, pp. 250–253.
38. Buchbinder J. H., Lipkoff C. J. Splenosis: multiple peritoneal splenic implants following abdominal injury // Surgery, 1939, no 6, pp. 927–940.
39. Bohnsack J. F., Brown E. J. The role of the spleen in resistance to infection // Annu Rev Med, 1986, vol. 37, pp. 49–59.
40. Beytout J., Tournilhac O., Laurichesse H. Asplenia and hyposplenism // Presse Med, 2003, vol. 32, pp. 5–9.
41. Bessoud B., Duchosal M. A., Siegrist C. A. et al. Proximal splenic artery embolization for blunt splenic injury: clinical, immunologic, and ultrasound-Doppler follow-up // J Trauma, 2007, vol. 62, no 6, pp. 1481–1486.
42. Cooney D. R., Swanson S. E., Dearth J. C. et al. Heterotopic splenic autotransplantation in prevention of overwhelming postsplenectomy infection // J Pediatr Surg, 1979, vol. 14, no 3, pp. 337–342.

43. Cesta M. F. Normal structure, function, and histology of the spleen // Toxicol Pathol, 2006, vol. 34, no 5, pp. 455–465.
44. Chalya P. L., Mabula J. B., Giiti G. et al. Splenic injuries at Bugando Medical Centre in northwestern Tanzania: a tertiary hospital experience // BMC Res Notes, 2012, vol. 23, pp. 55–59.
45. Dürig M., Heberer M., Wadström J. et al. Replantation of autologous spleen tissue in the omentum majus: an alternative to splenectomy? // Helv Chir Acta, 1983, vol. 49, no 6, pp. 795–798.
46. Dürig M., Harder F. Replantation of autologous splenic tissue. Clinical results // Aktuelle Probl Chir Orthop, 1985, vol. 30, pp. 72–81.
47. Dawes L. G., Malangoni M. A., Spiegel C. A., Schiffman G. Response to immunization after partial and total splenectomy // J Surg Res, 1985, vol. 39, no 1, pp. 53–58.
48. De Backer A. I., De Schepper A. M. Splenosis // JBR-BTR, 2000, vol. 83, no 4, pp. 203–204.
49. Dwyer N. T., Whelan T. F. Renal splenosis presenting as a renal mass // Can J Urol, 2005, vol. 12, no 3, pp. 2710–2712.
50. De Porto A. P., Lammers A. J., Bennink R. J. et al. Assessment of splenic function // Eur J Clin Microbiol Infect Dis, 2010, vol. 29, no 12, pp. 1465–1473.
51. Di Sabatino A., Carsetti R., Corazza G. R. Post-splenectomy and hyposplenic states // Lancet, 2011, vol. 378, no 2, pp. 86–97.
52. Demetriades D., Scalea T. M., Degiannis E. et al. Blunt splenic trauma: splenectomy increases early infectious complications: a prospective multicenter study // J Trauma Acute Care Surg, 2012, vol. 72, no 1, pp. 229–234.
53. Dahyot-Fizelier C., Debaene B., Mimoz O. Management of infection risk in asplenic patients // Ann Fr Anesth Reanim, 2013, vol. 32, no 4, pp. 251–256.
54. Ejstrud P., Kristensen B., Hansen J. B. et al. Risk and patterns of bacteraemia after splenectomy: a population-based study // Scand J Infect Dis, 2000, vol. 32, no 5, pp. 521–525.
55. El-Alfy M. S., El-Sayed M. H. Overwhelming postsplenectomy infection: is quality of patient knowledge enough for prevention? // Hematol J, 2004, vol. 5, no 1, pp. 77–80.
56. Farag A., Shoukry A., Nasr S. E. A new option for splenic preservation in normal sized spleen based on preserved histology and phagocytic function of the upper pole using upper short gastric vessels // Am J Surg, 1994, vol. 168, no 3, pp. 257–261.
57. Fatouros M., Roukos D. H., Lorenz M. et al. Impact of spleen preservation in patients with gastric cancer // Anticancer Res, 2005, vol. 25, no 4, pp. 3023–3030.
58. Fotiadis C., Leventis I., Adamis S. et al. The use of isobutylcyanoacrylate as a tissue adhesive in abdominal surgery // Acta Chir Belg, 2005, vol. 105, no 4, pp. 392–396.
59. Ferraz R., Miranda J., Vieira M. M., Carlos Mota J. Thoracic splenosis // Rev Port Cir Cardiotorac Vasc, 2010, vol. 17, no 3, pp. 153–155.
60. Greco R. S., Alvarez F. E. Intraportal and intrahepatic splenic autotransplantation // Surgery, 1981, vol. 90, no 3, pp. 535–540.
61. Griffith J. P., Sue-Ling H. M., Martin I. et al. Preservation of the spleen improves survival after radical surgery for gastric cancer // Gut, 1995, vol. 36, no 5, pp. 684–690.
62. Gürleyik E., Gürleyik G., Ozkutlu D. Immune Function of the Upper Splenic Remnant Supplied by Short Gastric Vessels // Eur J Surg, 1999, vol. 165, pp. 897–902.
63. Gürleyik E., Gürleyik G., Bingöl K. et al. Perfusion and functional anatomy of the splenic remnant supplied by short gastric vessels // Am J Surg, 2000, vol. 179, pp. 490–493.
64. Galimi F., Cottone E., Vigna E. et al. Hepatocyte growth factor is a regulator of monocyte-macrophage function // J Immunol, 2001, vol. 166, no 2, pp. 1241–1247.
65. Gabay M. Absorbable hemostatic agents // Am J Health Syst Pharm, 2006, vol. 63, no 13, pp. 1244–1253.
66. Høivik B., Solheim K. Splenic artery ligation in splenic injuries // Injury, 1983, vol. 15, no 1, pp. 1–5.
67. Holdsworth R. J., McKenzie H., Parratt D. et al. The role of the spleen in the immune response following naturally acquired exposure to encapsulated bacteria // Int J Exp Pathol, 1990, vol. 71, no 6, pp. 835–843.
68. Hathaway J. M., Harley R. A., Self S. et al. Immunological function in post-traumatic splenosis // Clin Immunol Immunopathol, 1995, vol. 74, no 2, pp. 143–150.
69. Heider J., Winter P., Kreft B. Symptomatic heterotopic splenic tissue in the adrenal gland area // Aktuelle Radiol, 1998, vol. 8, no 3, pp. 135–137.
70. Hierholzer J., Fuchs H., Menzel B. Intrahepatic splenosis // Rofo, 2001, vol. 173, no 8, pp. 769–771.
71. Haan J. M., Biffl W., Knudson M. M. et al. Splenic embolization revisited: a multicenter review // J Trauma, 2004, vol. 56, no 3, pp. 542–547.
72. Japanese Classification of Gastric Cancer – 2nd Engl Edit. Japanese Gastric Cancer Association // Gastr Cancer, 1998, no 1, pp. 10–24.

73. King H., Shumacker H. B. Jr. Splenic studies. I. Susceptibility to infection after splenectomy performed in infancy // Ann Surg, 1952, vol. 136, no 2, pp. 239–242.
74. Knezević S., Stefanović D., Petrović M. et al. Autotransplantation of the spleen // Acta Chir Iugosl, 2002, vol. 49, no 3, pp. 101–106.
75. Kuzma J., Atua V. Conservative management of splenic injury in the tropics // Trop Doct, 2008, vol. 38, no 4, pp. 210–213.
76. Ksiadzyna D., Pena A. S. Abdominal splenosis // Rev Esp Enferm Dig, 2011, vol. 103, no 8, pp. 421–426.
77. Lanng Nielsen J., Saksø P., Hanberg Sørensen F., Hvid Hansen H. Demonstration of splenic functions following splenectomy and autologous spleen implantation // Acta Chir Scand, 1984, vol. 150, no 6, pp. 469–473.
78. Lerner R., Binur N. S. Current status of surgical adhesives // J Surg Res, 1990, vol. 48, no 2, pp. 165–181.
79. Lee K. Y., Noh S. H., Hyung W. J. et al. Impact of splenectomy for lymph node dissection on long-term surgical outcome in gastric cancer // Ann Surg Oncol, 2001, vol. 8, no 5, pp. 402–406.
80. Labat-Debelleix V., Carpentier E., Causse X. et al. Hepatic splenosis: a rare etiology of hepatic nodules // Gastroenterol Clin Biol, 2008, vol. 32, no 1, pp. 83–87.
81. Lammers A. J., de Porto A. P., Bennink R. J. et al. Hyposplenism: comparison of different methods for determining splenic function // Am J Hematol, 2012, vol. 87, no 5, pp. 484–489.
82. Mincsev M., Nemeth P. E. Covering or tamponing of splenic injuries by means of pedunculate diaphragmatic flaps in thoraco-abdominal injuries. (Experimental Studies) // Zentralbl Chir, 1965, vol. 90, no 13, pp. 406–409.
83. Moore G. E., Stevens R. E., Moore E. E., Aragon G. E. Failure of splenic implants to protect against fatal postsplenectomy infection // Am J Surg, 1983, vol. 146, no 3, pp. 413–414.
84. Mebius R. E., Kraal G. Structure and function of the spleen // Nat Rev Immunol, 2005, vol. 5, no 8, pp. 606–616.
85. Mufti T. S., Akbar I., Ahmed S. Experience with splenic trauma in Ayub Teaching Hospital, Abbottabad // J Ayub Med Coll Abbottabad, 2007, vol. 19, no 3, pp. 3–5.
86. Marques R. G., Caetano C. E., Diestel C. F. et al. Critical mass of splenic autotransplant needed for the development of phagocytic activity in rats // Clin Exp Immunol, 2012, vol. 170, no 1, pp. 77–85.
87. Nicholson S., Hutchinson G. H., Hawkins T., Venables C. W. Successful splenosis following autologous splenic implantation // J R Coll Surg Edinb, 1986, vol. 31, no 2, pp. 67–71.
88. Orda R., Ellis H. Experimental study of hepatic, renal, and splenic wound healing following laser, diathermy, and scalpel incisions // Am Surg, 1981, vol. 47, no 10, pp. 447–451.
89. Oakes D. D., Froehlich J. P., Charters A. C. Intraportal splenic autotransplantation in rats: feasibility and effectiveness // J Surg Res, 1982, vol. 32, no 1, pp. 7–14.
90. Ochsner M. G., Maniscalco-Theberge M. E., Champion H. R. Fibrin glue as a hemostatic agent in hepatic and splenic trauma // J Trauma, 1990, vol. 30, no 7, pp. 884–887.
91. Otsuji E., Yamaguchi T., Sawai K. et al. End results of simultaneous splenectomy in patients undergoing total gastrectomy for gastric carcinoma // Surgery, 1996, vol. 120, no 1, pp. 40–44.
92. Olmi S., Scaini A., Erba L. et al. Use of fibrin glue (Tissucol) as a hemostatic in laparoscopic conservative treatment of spleen trauma // Surg Endosc, 2007, vol. 21, no 11, pp. 2051–2054.
93. Oh S. J., Hyung W. J., Li C. et al The effect of spleen-preserving lymphadenectomy on surgical outcomes of locally advanced proximal gastric cancer // J Surg Oncol, 2009, vol. 99, no 5, pp. 275–280.
94. Paredes J. P., Caínzos M., Pérez E. et al. An experimental evaluation of a splenic autograft in the greater omentum // Rev Esp Enferm Dig, 1992, vol. 81, no 1, pp. 29–33.
95. Priola A. M., Priola S. M. Early pancreatic splenosis presented 2 years after splenectomy // Clin Imaging, 2013, vol. 37, no 4, pp. 780–782.
96. Raposo L. J., Patricio J., Castro S. F. et al. Autotransplantation of splenic tissue after trauma // World J Surg, 1982, vol. 6, no 5, pp. 659–663.
97. Resende V., Petroianu A. Subtotal splenectomy for treatment of severe splenic injuries // J Trauma, 1998, vol. 44, no 5, pp. 933–935.
98. Romano F., Caprotti R., Conti M. et al. Thrombosis of the splenoportal axis after splenectomy // Langenbecks Arch Surg, 2006, vol. 391, no 5, pp. 483–488.
99. Ransom K. J., Kavic M. S. Laparoscopic splenectomy following embolization for blunt trauma // JSLS, 2008, vol. 12, no 2, pp. 202–205.
100. Sugimachi K., Kodama Y., Kumashiro R. et al. Critical evaluation of prophylactic splenectomy in total gastrectomy for the stomach cancer // Gann, 1980, vol. 71, no 5, pp. 704–709.
101. Scheele J., Gentsch H. H., Matteson E. Splenic repair by fibrin tissue adhesive and collagen fleece // Surgery, 1984, vol. 95, no 1, pp. 6–13.
102. Schrøder H. M., Hovendal C. Salmonella sepsis following posttraumatic splenectomy and implantation of autologous splenic tissue // Acta Chir Scand, 1985, vol. 151, no 1, pp. 11–12.

103. Shokouh-Amiri M. H., Rahimi-Saber S., Hansen C. P. et al. Does survival depend on the amount of autotransplanted splenic tissue? // Arch Surg, 1990, vol. 125, no 11, pp. 1472–1474.
104. Sarmiento J. M., Yugueros P. An atraumatic technique to fix the omentum after partial splenectomy // J Trauma, 1996, vol. 41, no 1, pp. 140–142.
105. Steiniger B., Barth P. Microanatomy and function of the spleen // Adv Anat Embryol Cell Biol, 2000, vol. 151, no III–IX, pp. 1–101.
106. Sarda R., Sproat I., Kurtycz D. F., Hafez R. Pulmonary parenchymal splenosis // Diagn Cytopathol, 2001, vol. 24, no 5, pp. 352–355.
107. Smith H. E., Biffl W. L., Majercik S. D. et al. Splenic artery embolization: Have we gone too far? // J Trauma, 2006, vol. 61, no 3, pp. 541–544.
108. Taylor S. M., Reilly M. P., Schreiber A. D. et al. Thrombosis and shock induced by activating antiplatelet antibodies in human Fc gamma RIIA transgenic mice: the interplay among antibody, spleen, and Fc receptor // Blood, 2000, vol. 96, no 13, pp. 4254–4260.
109. Tsubouchi H. Discovery and clinical application of hepatocyte growth factor // Nihon Shokakibyo Gakkai Zasshi, 2013, vol. 110, no 12, pp. 2033–2041.
110. Van Wyck D. B., Witte M. H., Witte C. L., Thies A. C. Jr. Critical splenic mass for survival from experimental pneumococcemia // J Surg Res, 1980, vol. 28, no 1, pp. 14–17.
111. Vydianath B., Gurumurthy M., Crocker J. Solitary ovarian splenosis // J Clin Pathol, 2005, vol. 58, no 11, pp. 1224–1225.
112. Wanebo H. J., Kennedy B. J., Winchester D. P. et al. Role of splenectomy in gastric cancer surgery: adverse effect of elective splenectomy on longterm survival // J Am Coll Surg, 1997, vol. 185, no 2, pp. 177–184.
113. Wardowska A., Dzierzbicka K., Myśliwski A. Tuftsin-new analogues and properties // Postepy Biochem, 2007, vol. 53, no 1, pp. 60–65.
114. Wu S. C., Chow K. C., Lee K. H. et al. Early selective angioembolization improves success of nonoperative management of blunt splenic injury // Am Surg, 2007, vol. 73, no 9, pp. 897–902.
115. Yu W., Choi G. S., Chung H. Y. Randomized clinical trial of splenectomy versus splenic preservation in patients with proximal gastric cancer // Br J Surg, 2006, vol. 93, no 5, pp. 559–563.
116. Zhang C. H., Zhan W. H., He Y. L. et al. Spleen preservation in radical surgery for gastric cardia cancer // Ann Surg Oncol, 2007, vol. 14, no 4, pp. 1312–1319.

Поступила в редакцию 10.03.2014
Утверждена к печати 29.08.2014

Авторы:
Маховский Владимир Викторович, ГБОУ ВПО «Ставропольская государственная медицинская академия» Минздрава РФ, г. Ставрополь; ГБОУ ВПО «Первый Московский государственный медицинский университет имени И. М. Сеченова» Минздрава РФ, г. Москва

Контакты:
Маховский Владимир Викторович
115230, Москва, Каширское шоссе, д. 13г. (лично)
Тел./факс: 8(499) 506-69-59
e-mail: boxholder@mail.ru

А. А. Артемьев, З. М. Бытдаев, О. Д. Подкосов, М. Д. Абакиров, Ю. П. Кавецкий, И. А. Сысоев, М. Н. Абросимов

ВНЕОЧАГОВАЯ КОРРЕКЦИЯ ПОСТТРАВМАТИЧЕСКИХ ДЕФОРМАЦИЙ БОЛЬШЕБЕРЦОВОЙ КОСТИ

A. A. Artemiev, Z. M. Bytdaev, O. D. Podkosov, M. D. Abakirov, Yu. P. Kavetsky, I. A. Sysoev, M. N. Abrosimov

CORRECTION AND EXTERNAL FIXATION OF POSTTRAUMATIC TIBIA DEFORMITY

ФГБОУ ВПО «Московский государственный университет пищевых производств», г. Москва
ГКБ № 68 Департамента здравоохранения, г. Москвы
ГБОУ ВПО «Российский университет дружбы народов», г. Москва

Работа посвящена актуальной и малоизученной проблеме травматологии и ортопедии – коррекции посттравматических деформаций большеберцовой кости. Цель работы – улучшение результатов лечения этой тяжелой категории пациентов путем выполнения остеотомии вне вершины деформации. В период с 1997 по 2013 г. под наблюдением находились 63 пациента с неправильно сросшимися переломами костей голени, которым выполнили остеотомию выше или ниже зоны посттравматических изменений тканей. Во всех случаях выполнялась остеотомия долотом, коррекция и фиксация проводились аппаратами Илизарова.

Особое внимание уделено выбору уровня остеотомии большеберцовой и малоберцовой костей, определению показаний и противопоказаний к данной методике. Относительным противопоказанием является наличие очагов инфекции в стадии обострения. Абсолютным показанием – наличие не подлежащих удалению металлоконструкций в зоне сросшегося со смещением перелома.

Выполнение корригирующих операций по указанной методике позволило восстановить механическую ось большеберцовой кости и получить хорошие функциональные и анатомические результаты, избежав проблем, связанных с вмешательством на измененных тканях.

Ключевые слова: *посттравматическая деформация, корригирующая остеотомия, механическая ось кости.*

This trial is about correction of posttraumatic deformity of tibia. The aim of study was to improve results by performing osteotomy outside of the top of the deformity. In period from 1997 till 2013 63 patients with tibia malunion were operated upper or lower from the apex of deformity. Osteotomy was made by chisel, correction and fixation – by Ilizarov apparatus.

The most important aspect was choosing tibia and fibula osteotomy site, discussing indication and contraindication for this treatment. Non absolute contraindication was acute infection. Absolute indication was metal implants at the site of the malunion, which was impossible to remove.

Performing correctional osteotomy gave the possibility for restoring mechanical axis of tibia, achieve good functional and anatomical results and avoid problems with open revision.

Key words: *posttraumatic deformity, correctional osteotomy, mechanical axis.*

УДК 616.718.5-001-007.24-089.882

ВВЕДЕНИЕ

Коррекции посттравматических деформаций нижних конечностей уделяется незаслуженно мало внимания как в отечественной, так и в зарубежной научно-методической литературе. Основные принципы, которые реализуются при лечении пациентов с врожденными деформациями, неприменимы при лечении последствий травм. В настоящей работе основное внимание уделено выбору уровня остеотомии при лечении пациентов с неправильно сросшимися переломами большеберцовой кости.

Значительный теоретический вклад в решение проблемы коррекции деформаций костей внесли фундаментальные исследования D. Paley, посвященные изучению оси нижней конечности [1]. Предложенная им идея выполнения корригирующей остеотомии на вершине пересечения анатомических осей проксимального и дистального отдела деформированной кости идеальна для сегментов с неизмененными мягкими тка-

нями [1, 2]. Однако посттравматические деформации характеризуются серьезными патологическими изменениями всех структур сегмента, в том числе гнойным поражением кости, рубцовыми и трофическими изменениями мягких тканей. Это в значительной мере затрудняет выбор уровня остеотомии и влияет на количественные характеристики процесса коррекции [3, 4]. Возможность обойти трудности, связанные с высоким риском осложнений в области рубцовых и трофических изменений после многократных вмешательств в зоне неправильно сросшегося перелома большеберцовой кости, представляется актуальной и привлекательной.

С учетом особенностей местного статуса выделяют следующие показания к выполнению остеотомий вне зоны деформации: сращение перелома с образованием выраженной периостальной мозоли; околосуставное расположение вершины деформации; наличие крупных металлических имплантатов в зоне сросшегося перелома; наличие очагов инфекции, дефектов кожных покровов, рубцов, трофических язв [4–6]. Все перечисленные особенности подходят под понятие патологического посттравматического очага [7]. Исходя из этого понятия, выполнение доступа вне данной зоны, очевидно, следует называть внеочаговым. Применительно к внешнему остеосинтезу такой термин не является новым [8].

Цель исследования – улучшение результатов лечения пациентов с посттравматическими деформациями большеберцовой кости путем выполнения корригирующей остеотомии вне вершины деформации, разработка и оптимизация методики определения уровня остеотомии.

МАТЕРИАЛ И МЕТОДЫ

В период с 1997 по 2013 г. под наблюдением находились 63 пациента (49 мужчин и 14 женщин), средний возраст которых составил (34,7 ± 11,7) года. В группу вошли пациенты с деформацией большеберцовой кости вследствие различных механических повреждений, в том числе хирургических вмешательств.

Критериями отбора в группу было наличие металлических фиксаторов с признаками разрушения или глубокого врастания в кость, выраженная периостальная костная мозоль, рубцовые изменения или следы пластических операций в области деформации. Обязательным условием являлась стойкая ремиссия инфекционного процесса. Увлечение методикой и применение ее у пациентов с очагами остеомиелита в стадии обострения привело к необходимости выполнения повторных операций с резекцией очага гнойного поражения, что фактически свело к минимуму эффект рассматриваемого варианта коррекции деформаций. Поэтому в настоящее время наличие остеомиелита в стадии обострения рассматривается как относительное противопоказание.

По уровню деформации пациенты распределились следующим образом: проксимальный метаэпифиз – 5 наблюдений, верхняя треть большеберцовой кости – 12, средняя треть – 20, нижняя треть – 19, дистальный метаэпифиз – 7 случаев. Причинами деформации проксимального отдела явились сросшиеся со смещением переломы мыщелков (3 наблюдения) и повреждение ростковой зоны во время выполненных в детстве операций (2 наблюдения). При выборе метода операции решающими факторами были молодой возраст и отсутствие каких-либо нарушений функции коленного сустава и признаков артроза. На протяжении диафиза деформации во всех случаях сформировались после хирургического лечения переломов. Выделить преобладание какого-либо одного, наиболее «неудачного» вида остеосинтеза не представляется возможным. Деформация как осложнение в равной степени развивалась после накостного, интрамедуллярного и внешнего остеосинтеза. Оценка влияния того или иного метода остеосинтеза на развитие рассматриваемого осложнения была также затруднена по причине того, что у подавляющего большинства пациентов последовательно применялись различные виды остеосинтеза. Деформации в дистальном отделе явились следствием оскольчатых переломов дистального метаэпифиза (переломов пилона). При этом функция голеностопного сустава была сохранена.

Во всех случаях остеотомию выполняли узким долотом (5–10 мм), в качестве внешнего фиксатора использовали аппарат Илизарова по методикам, описанным в практических руководствах [3, 9].

РЕЗУЛЬТАТЫ

Основным пунктом предоперационного планирования являлось определение уровней остеотомии большеберцовой и малоберцовой костей. Попытки каким-либо образом автоматизировать определение уровня остеотомии не увенчались успехом. Объективные данные в виде определения величины деформации или отклонения механической оси, полученные с использованием наиболее точных методов лучевой диагностики (компьютерная томография), не приблизили к ответу. Атипичное расположение неудаленных фиксаторов, рубцов или следов пластических операций являлось определяющим фактором в выборе уровня остеотомии, отодвигая на второй план данные лучевых методов диагностики. Поэтому уровень остеотомии большеберцовой кости приходилось в каждом случае выбирать

индивидуально в «ручном» режиме. Основное правило – как можно ближе к вершине деформации и как можно дальше от зоны патологических изменений мягких тканей.

Не менее важен выбор уровня остеотомии малоберцовой кости. Особенностью сегмента является наличие двух разных по клиническому значению костей – большеберцовой и малоберцовой. Применительно к рассматриваемой проблеме необходимо обращать внимание на состояние малоберцовой кости лишь для того чтобы она не создавала препятствий (в виде распорки) для коррекции положения большеберцовой кости. Именно с этой целью и выполняется остеотомия малоберцовой кости. Сложности возникают с определением уровня остеотомии. В условиях сформированной грубой периостальной мозоли и нарушенной нормальной анатомии сосудисто-нервных пучков предпочтительно выполнять остеотомию малоберцовой кости в зоне с наименьшими рисками – на границе средней и нижней трети [3, 7]. Исключением являются ситуации, когда показана остеотомия большеберцовой кости в верхней трети, но при этом имеется подозрение на формирование спонтанного межберцового синостоза (рис. 1). Это состояние встречается более чем в 7 % случаев при переломах берцовых костей на одном уровне [10]. В рассматриваемой группе синостозирование произошло у 6 (9,5 %) пациентов с локализацией деформации в средней и на границе верхней и средней трети голени. Во всех этих случаях остеотомию большеберцовой и малоберцовой костей выполняли в верхней трети голени.

Технически наиболее простыми являются операции в нижней трети. Выполнение остеотомии берцовых костей на этом уровне значительно облегчает возможности перемещения костных фрагментов в заданном направлении для восстановления нормального положения механической оси большеберцовой кости (рис. 2).

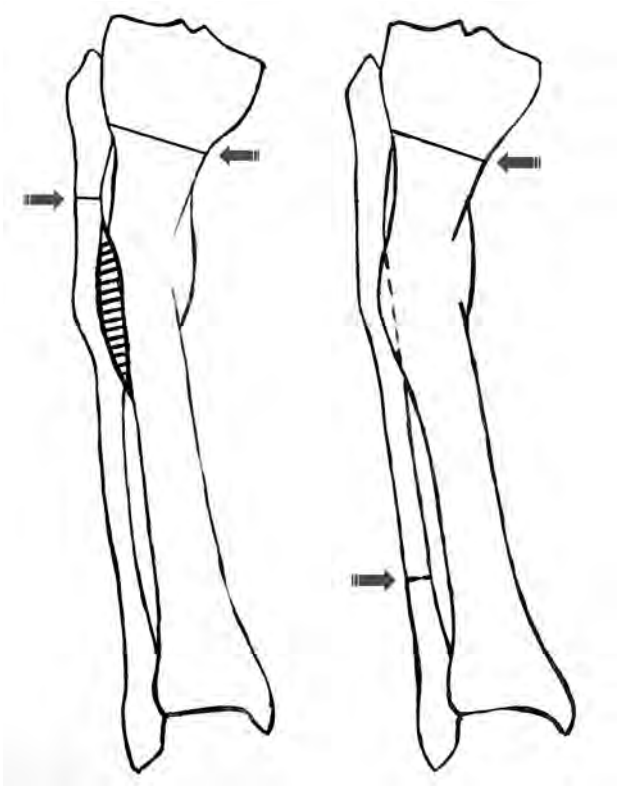

а *б*

Рис. 1. Схема определения уровня остеотомии малоберцовой кости при необходимости выполнить остеотомию большеберцовой кости в верхней трети (стрелками показан уровень остеотомии): *а* – при сформированном межберцовом синостозе в верхней трети; *б* – при отсутствии синостозирования берцовых костей

Клинический пример 1

Пациент Г., 36 лет. 20 декабря 2011 г. получил открытый перелом костей правой голени со смещением отломков. Произвели остеосинтез аппаратом Илизарова, который сняли через 5 мес. Через 1 мес после снятия аппарата появились гнойные выделения в области перелома, деформация голени и незначительные болевые ощущения. На фоне проведения антибактериальной терапии гнойный процесс был ликвидирован, в области свища сформировались грубые рубцы. В течение года ходил с тростью. Деформация стабилизировалась под углом 25°, открытым кнутри, и под углом 36°, открытым кзади. В июле 2013 г. была выполнена корригирующая остеотомия большеберцовой кости дистальнее вершины деформации с фиксацией аппаратом Илизарова. Уровни остеотомии большеберцовой и малоберцовой костей в данном случае совпали и располагались в нижней трети голени. Коррекцию произвели одномоментно на операционном столе без какого-либо напряжения мягких тканей. Через 4 мес после завершения лечения клинически отмечается утолщение голени в нижней трети. Опороспособность и функция голеностопного сустава – в полном объеме. На рентгенограммах обеих голеней: длина и механическая ось большеберцовой кости оперированной конечности полностью идентичны здоровой.

Выраженная деформация неизбежно сопровождается развитием симптомов укорочения конечности. Такое укорочение не соответствует ни одному из известных определений [11]. Ближе всего оно к кажущемуся укорочению, при этом патологическая установка сегмента во фронтальной плоскости значительно усугубляет ортопедический статус и приводит к необходимости использования дополнительных средств опоры. В 14 случаях (22,2 %) кажущееся укорочение, связанное с деформацией, сочеталось с истинным на величину от 2 до 5 см. В этих случаях помимо коррекции оси также удлиняли голень (рис. 3).

а *б*

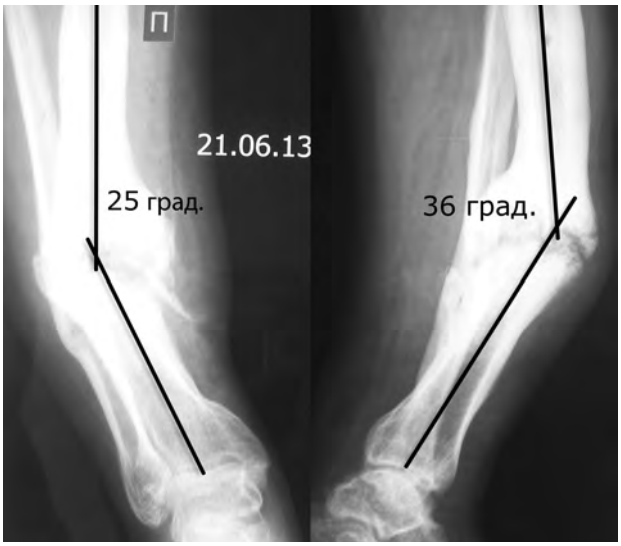

в *г*

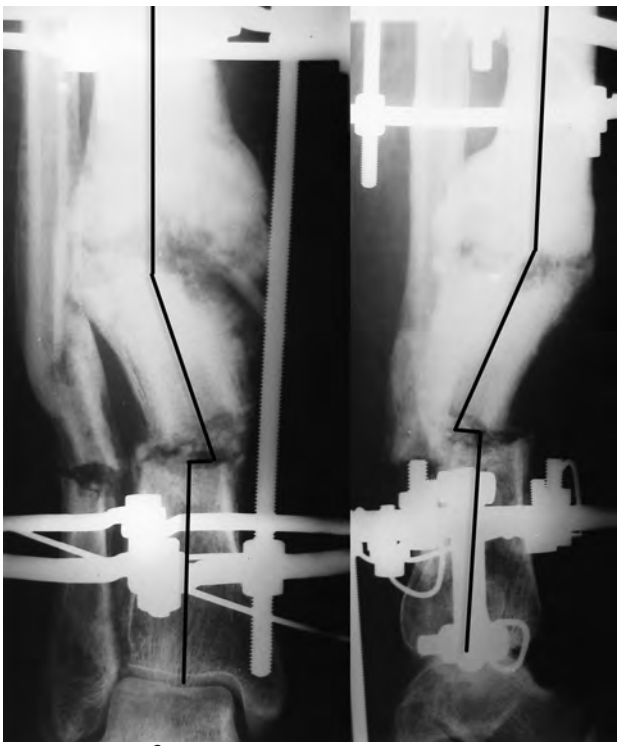

д *е*

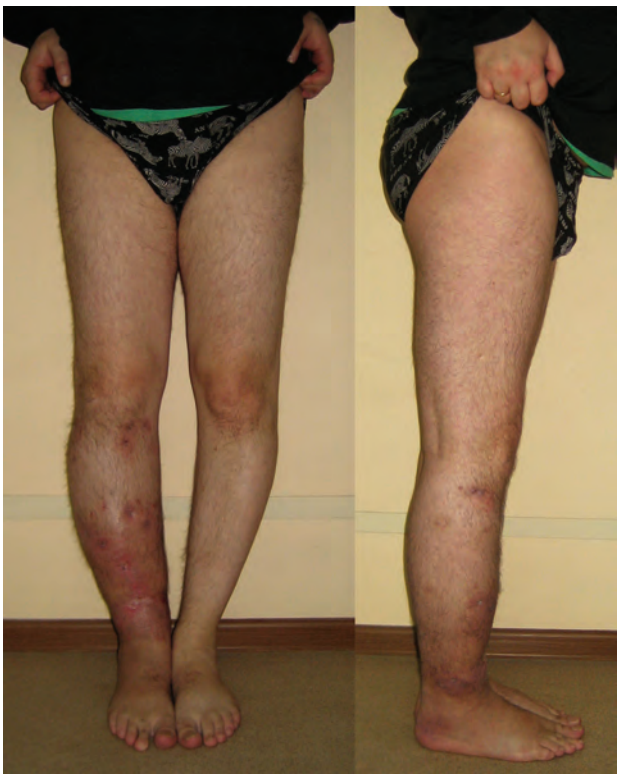

ж *з*

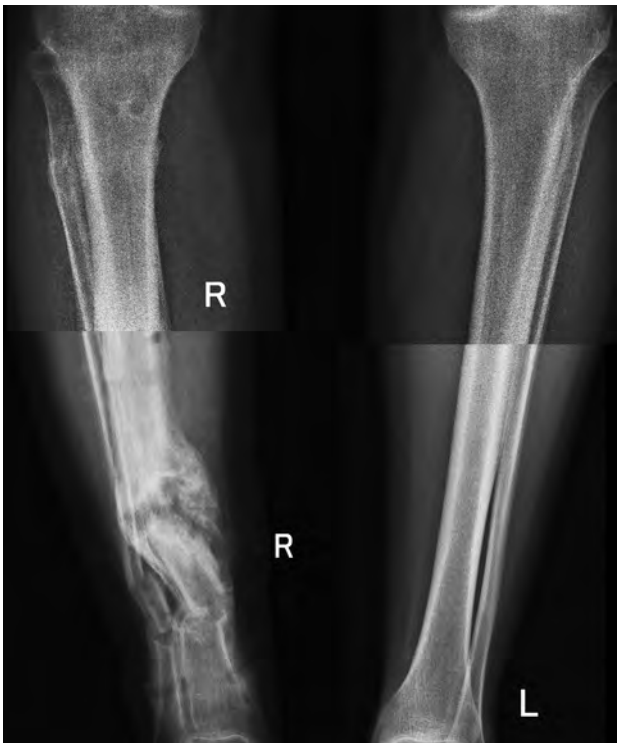

и

Рис. 2. Пациент Г., 36 лет, с диагнозом «неправильно сросшийся перелом большеберцовой кости справа»: *а, б* – внешний вид ног до коррекции в прямой и боковой проекциях; *в, г* – рентгенограммы до лечения в прямой и боковой проекцях; *д, е* – рентгенограммы после операции; *ж, з* – внешний вид ног в прямой и боковой проекцях через 2 мес после снятия аппаратов Илизарова; *и* – рентгенограммы обеих голеней в прямой проекции

а *б* *в*

Рис. 3. Рентгенограммы в прямой проекции пациента А., 27 лет, с диагнозом «Посттравматическая деформация обеих костей правой голени, истинное укорочение 4,5 см»: *а* – до операции; *б* – через 1,5 мес после операции; *в* – после снятия аппарата Илизарова (6,5 мес после операции). Сохраняется остаточное укорочение 2 см. В боковой проекции ось нормальная

Клинический пример 2

Пациент А., 27 лет. Диагноз: посттравматическая деформация обеих костей правой голени, истинное укорочение 4,5 см. Обратился через 2,5 года после получения травмы – открытого оскольчатого перелома костей правой голени в средней трети. За этот период последовательно были произведены несколько операций. Первичный остеосинтез интрамедуллярным блокируемым штифтом, который осложнился нагноением. Штифт удалили, пораженную кость резецировали на протяжении около 4 см, сегмент фиксировали аппаратом Илизарова. Сращение не наступило, аппарат демонтировали из-за нагноения в местах выхода спиц. В итоге произошла консолидация перелома с деформацией во фронтальной плоскости под углом, открытым кнутри. В области деформации длительное время существовал свищ со скудным серозно-гнойным отделяемым, который закрылся на фоне проведения антибактериальной терапии за 5 мес до выполнения корригирующей операции. Существовали определенные сомнения в отношении консолидации, однако клинически отсутствовала патологическая подвижность при осевой нагрузке, что расценили как сращение перелома. Во избежание обострения инфекционного процесса при вмешательстве в зоне патологического очага определили оптимальный уровень остеотомии в верхней трети большеберцовой кости. Поскольку отсутствовал межберцовый синостоз на уровне деформации, остеотомию малоберцовой кости выполнили в оптимальной зоне – на границе нижней и средней трети. После выведения оси с помощью аппарата Илизарова в правильное положение удлинили голень на 2,5 см. Общий срок лечения составил 6,5 мес. Удалось восстановить нормальное положение механической оси большеберцовой кости. Остаточное укорочение составило 2 см. В итоге был достигнут хороший функциональный, анатомический и эстетический результат.

Сроки фиксации аппаратом Илизарова зависели от уровня остеотомии. Оптимальными для формирования костной мозоли и регенерата считаются проксимальный и дистальный метафизы [3]. Структура, особенности кровоснабжения и регенерации, больший, чем на других уровнях диаметр кости – все это способствует консолидации в оптимальные сроки после нарушения целостности кости. При выборе уровня остеотомии данный фактор также учитывали. В указанных зонах вмешательство выполнили у 34 (54,0 %) пациентов. Средний срок фиксации составил (16,2 ± 2,1) нед. При выполнении остеотомии на уровне диафиза у 15 (23,8 %) пациентов срок лечения составил (22,2 ± 1,7) нед. Отдельную подгруппу сформировали 14 (22,2 %) пациентов, которым произвели удлинение голени на величину от 1 до 4 см. Во всех слу-

чаях остеотомию старались делать в оптимальной метафизарной зоне. При этом сроки лечения напрямую зависели от величины удлинения и значительно превышали средние сроки при коррекции без удлинения.

Обращает на себя внимание довольно частое развитие воспаления в местах выхода спиц и стержней, которое имело место в 19 случаях (30,2 %). После удаления спиц явления воспаления купировались самостоятельно. В 2 случаях (3,2 %) развился спицевой остеомиелит в нижней трети голени, что потребовало некрэктомии и назначения антибиотиков. Два пациента (3,2 %) обратились в сроки от 1 до 3 лет после завершения лечения с обострением гнойного процесса в виде свищей в зоне ранее имевшего место инфицированного перелома. Ни в одном случае не потребовалось радикального хирургического лечения, ограничились санацией очага и курсом антибактериальной терапии.

ОБСУЖДЕНИЕ

Реконструктивно-восстановительное ортопедическое лечение является длительным, болезненным для пациентов, требует значительных затрат ресурсов (квалификация специалистов, оборудование и т. д.). Каждая повторная неудачная операция усугубляет состояние пациента, затрудняет последующее лечение и ухудшает его прогноз. Пациенты с неправильно сросшимися переломами костей голени приходят к необходимости выполнения очередной операции через длительные этапы лечения, сопровождающиеся многочисленными хирургическими вмешательствами и сменой стационаров. Соответственно, очередная операция должна быть успешной и последней. Для этого необходимо свести к минимуму возможные риски и осложнения.

Корригирующая остеотомия вне зоны патологического очага относится к наименее рискованному варианту хирургического лечения, так как выполняется в пределах здоровых тканей. Видятся две альтернативы этой операции: либо остеотомия на вершине деформации, либо резекция патологического очага с последующим замещением дефекта. В первом случае неизбежны проблемы инфекционного характера, замедленное сращение и прочие риски. Во втором случае заранее планируется длительное многоэтапное лечение с размытой перспективой. Кроме того, имеется ограниченное число случаев, когда альтернативы предлагаемой внеочаговой коррекции просто нет. К ним относятся поврежденные, не подлежащие удалению металлоконструкции, расположенные в зоне деформации.

Неоднозначным представлялось изменение ортопедического статуса, когда анатомическая ось большеберцовой кости фактически трансформировалась из С-образной в S-образную. Однако, как показывает опыт, никакого отрицательного влияния такая двойная деформация не оказывает. Основное требование – правильное положение механической оси.

Такое изменение внешнего вида, как утолщение голени при выполнении операции в нижней трети целесообразно заранее обсудить с пациентами. Однако на фоне многолетних мучений и сомнительных перспектив возвращения к нормальной жизни на такие мелочи немногие обращают внимание.

ЗАКЛЮЧЕНИЕ

Таким образом, рассматриваемый вариант коррекции посттравматических деформаций голени является наиболее рациональным и технически простым способом восстановления механической оси нижней конечности. Выполнение вмешательства вне зоны патологического очага, образованного деформированной костью с периостальными образованиями и очагами хронической инфекции, фактически сводит к минимуму риск послеоперационных осложнений.

ЛИТЕРАТУРА

1. Paley D. Principles of deformity correction. – Berlin: Springer, 2002.
2. Meyer D. C., Siebenrock K. A., Schiele B. et al. A new methodology for the planning of single-cut corrective osteotomies of mal-aligned long bones // Clin. Biomech. – 2005. – V. 20, № 2. – P. 223–227.
3. Эстетическая и реконструктивная хирургия нижних конечностей / А. А. Артемьев, Д. М. Архипов, Ю. Г. Барановский и др.; под ред. А. А. Артемьева. – М.: ГЭОТАР-Медиа, 2008. – 248 с.
4. Бородайкевич Р. Д. Лечение по Илизарову больных с неправильно сросшимися переломами диафиза костей голени: автореф. дис. … канд. мед. наук. – Пермь, 1993. – 18 с.
5. Артемьев А. А. Коррекция формы и длины нижних конечностей в реконструктивной и эстетической хирургии: автореф. дис. … д-ра мед. наук. – Москва, 2003. – 46 с.
6. Нелин Н. И., Зубрицкий В. Ф., Ивашкин А. Н. и др. Коррекция посттравматических деформаций нижних конечностей // Воен.-мед. журн. – 2008. – № 7.– С. 60–61.
7. Нелин Н. И. Хирургическое лечение и профилактика ортопедических осложнений тяжелых травм бедра и голени: автореф. дис. … д-ра мед. наук. – Москва, 2010. – 39 с.
8. Гудушаури О. Н., Оганесян О. В. Внеочаговый компрессионный остеосинтез при закрытых диафизарных

переломах и ложных суставах костей голени. – М.: Медицина, 1968.
9. The Basic Principles of External Skeletal Fixation Using the Ilizarov and Other Devices. 2nd ed. / Ed. by L. N. Solomin. – Sturtz, GmbH, Wurzburg: Springer-Verlag, 2012–2013. – P. 1592.
10. Вареник Н. Н. Использование пластических свойств малоберцовой кости при лечении сложных переломов костей голени: автореф. дис. … канд. мед. наук. – Москва, 2007. – 24 с.
11. Маркс В. О. Ортопедическая диагностика. – Минск: Наука и жизнь, 1978. – 512 с.

REFERENSES

1. Paley D. Principles of deformity correction. Berlin, Springer Publ., 2002.
2. Meyer D. C., Siebenrock K. A., Schiele B., et al. A new methodology for the planning of single-cut corrective osteotomies of mal-aligned long bones. Clin Biomech, 2005, vol. 20, no. 2, pp. 223–227.
3. Aesthetic and reconstructive surgery of the lower limb / Artemiev A. A., Arkhipov D. M., Baranovsky Yu. G., Berenshtein M., Berlev O. V., Chelnokov A. N., Eidelman M., Ivanov P. A., Grigoryan B. S., Gritsuk A. M., Marinicheva I. G. Moscow, GEOTAR-Media Publ., 2008. 248 p. (in Russian).
4. Borodaikevich R. D. Treatment patients with tibial shaft malunion by Ilizarov. Author. dis. … cand. med. sci., Perm, 1993. 18 p. (in Russian).
5. Artemiev A. A. Correction of form and length of lower limb in reconstructive and esthetic surgery. Author. dis. … Dr. med. sci., Moscow, 2003. 46 p. (in Russian).
6. Nelin N. I., Zubritsky V. F., Ivashkin A. N., Ivanov P. A., Grigoryan B. S., Abramov I. V., Javad Ali, Nebelas R. P., Tufanyan A. K. Military Medical Journal, 2008, no. 7, pp. 60–61 (in Russian).
7. Nelin N. I. Surgical treatment and prophylaxes of orthopedic complications of major tibia and femoral injuries. Author. dis. … Dr. med. sci., Moscow, 2010. 39 p. (in Russian).
8. Gudushauri O. N., Oganesyan O. V. External fixation in closed shaft fractures and nonunion of tibia. Moscow, Medicine Publ., 1968. (in Russian).
9. The Basic Principles of External Skeletal Fixation Using the Ilizarov and Other Devices. 2nd ed. / Ed. by L. N. Solomin. – Sturtz, GmbH, Wurzburg, Springer-Verlag Publ., 2012–2013, – p. 1592.
10. Varenik N. N. Using fibular graft in treatment of compound fractures of tibia. Author. dis. … cand. med. sci., Moscow, 2007. 24 p. (in Russian).
11. Marks V. O. Diagnostic in orthopedics. Minsk, Science and Live Publ., 1978. 512 p.

Поступила в редакцию 29.07.2014
Утверждена к печати 29.08.2014

Авторы:
Артемьев Александр Александрович – д-р мед. наук, профессор кафедры травматологии и ортопедии Медицинского института усовершенствования врачей ФГБОУ ВПО «Московский государственный университет пищевых производств», г. Москва.
Бытдаев Заур Махарович – соискатель кафедры хирургии Медицинского института усовершенствования врачей ФГБОУ ВПО «Московский государственный университет пищевых производств», пластический хирург ООО «Инновационные медицинские технологии», г. Москва.
Подкосов Олег Дмитриевич – соискатель кафедры травматологии и ортопедии Медицинского института усовершенствования врачей ФГБОУ ВПО «Московский государственный университет пищевых производств», зав. отделением гнойной хирургии с костной патологией ГКБ №59 Департамента здравоохранения г. Москвы, г. Москва.
Абакиров Медетбек Джумабекович – д-р мед. наук, профессор кафедры травматологии, ортопедии и артрологии факультета повышения квалификации медицинских работников ГБОУ ВПО «Российский университет дружбы народов», ГКБ № 68 Департамента здравоохранения г. Москвы, г. Москва.
Кавецкий Юрий Петрович – зав. травматологическим отделением ГКБ №68 Департамента здравоохранения г. Москвы, г. Москва.
Сысоев Игорь Александрович – травматолог-ортопед ГКБ №68 Департамента здравоохранения г. Москвы, г. Москва.
Абросимов Михаил Николаевич – травматолог-ортопед ГКБ №68 Департамента здравоохранения г. Москвы, г. Москва.

Контакты:
Артемьев Александр Александрович
тел. 8-903-126-77-66
alex_artemiev@mail.ru

И. Ю. Ходжанов, Х. А. Касымов, Ш. К. Хакимов, А. С. Шамсиддинов, Х. Ш. Шоматов

МЕТОД ХИРУРГИЧЕСКОЙ КОРРЕКЦИИ ГРУДНОЙ КЛЕТКИ ПРИ СИНДРОМЕ КУРРАРИНО–СИЛЬВЕРМАНА

I. Yu. Khodjhanov, Kh. A. Kasymov, Sh. K. Khakimov, A. S. Shamsiddinov, Kh. Sh. Shomatov

METHOD OF SURGICAL CORRECTION OF CHEST DEFORMITIES OF KURRARINO–SILVERMAN'S SYNDROME

НИИ травматологии и ортопедии Минздрава Республики Узбекистан, г. Ташкент

В статье описана одна из редких форм деформаций грудной клетки, встречающаяся при синдроме Куррарино–Сильвермана. Он характеризуется выступанием верхних отделов грудино-реберного комплекса, в связи с чем получил свой второе название – «верхний киль». В статье представлена разработанная нами оригинальная методика коррекции деформации грудной клетки при вышеупомянутом синдроме.

Ключевые слова*: редкие формы деформаций грудной клетки, синдром Куррарино–Сильвермана, новая методика хирургической коррекции грудной клетки.*

This article describes one of the rare forms of deformities of the chest with the syndrome occurring Kurrarino-Silverman. Characterized by protrusion of the upper partofsternocostal complex in connection with what got her second name "upper keel." So, this article describes our proposed and developed a new method for correcting deformation at the above syndrome.

Key words*: rare forms of deformities of the chest,Kurrarino–Silverman's syndrome, the new technique of surgical correction of the chest.*

УДК 616.712-007.24-089.227.844

ВВЕДЕНИЕ

Из всего многообразия деформаций грудной клетки синдром Куррарино–Сильвермана (Currarino-Silverman) – самая редкая врожденная деформация грудной клетки [5–7]. Этот порок называют еще «выгнутой грудиной», он заключается в раннем синостозе между составляющими грудины. Клинически данный порок развития характеризуется выступанием грудины и сочленяющихся с ней ребер в верхних отделах грудной клетки, поэтому он также имеет название «верхний киль». Чаще всего данная аномалия сопровождается преждевременным окостенением так называемого угла Люиса (Louis) и сочленяющихся III–V ребер, что обуславливает характерную клиническую картину при этой патологии, а именно выступание верхних отделов грудино-реберного комплекса и соответствующего уровня собственно грудины [3, 4, 7].

При изучении литературных источников многие авторы констатируют, что одним из проявлений синдрома Куррарино–Сильвермана является килевидная деформация грудино-реберного комплекса, которая многими специалистами оценивается как манубриокостальный тип килевидной деформации грудной клетки, поэтому не удается достоверно отследить частоту встречаемости этого синдрома [2, 6, 9]. Тем не менее данную аномалию уже при клиническом обследовании удается достоверно диагностировать ввиду характерного порочного положения верхнего отдела грудины и ребер [4–6]. Известно, что консервативная терапия больных с синдромом Куррарино–Сильвермана неэффективна. В работах, посвященных хирургической коррекции передней стенки грудной клетки при синдроме Куррарино–Сильвермана (Малахов О. А., Рудаков С. С. и соавт. (2002) и др.) отсутствуют оценки описанных ранее методов хирургической коррекции передней стенки грудной клетки при синдроме Куррарино–Сильвермана. В настоящее время эту деформацию обычно корректируют по методу M. M. Ravitch, разработанному для килевидной деформации грудной клетки без учета индивидуальных анатомических особенностей описываемого синдрома.

Цель исследования состояла в разработке реконструктивной операции на грудной клетке применительно к ее индивидуальным анатомическим особенностям, объединенным в понятие «синдром Куррарино–Сильвермана».

МАТЕРИАЛ И МЕТОДЫ

В исследовании приняли участие 162 пациента с разного рода деформациями грудной клетки. У 4 пациентов (3 мальчика в возрасте от 6 до 15 лет, 1 девочка 10 лет) был установлен диагноз синдрома Куррарино–Сильвермана. В 3 случаях операция состояла из всех последовательных этапов одноуровневой клиновидной стернотомии (рис. 1). Она обеспечивала достаточную мобильность и возможность коррекции выступающего участка грудины, т.е. коррекцию грудины во фронтальной плоскости по типу «закрывающейся книги», и в таком исправленном положении производится фиксация двумя или тремя лавсановыми швами под пристальным мониторингом частоты сердечных сокращений и сатурации больного для исключения компримирующего фактора при коррекции. В одном случае из-за анатомических особенностей деформации, специфики стернотомии и невозможности фиксации лавсановыми швами двух одноуровневых ребер произведена фиксация резецированных ребер к нижележащим ребрам, т.е. был искусственно создан синхондроз резецированных ребер.

Оценка результатов выполнена на сроках от 9 мес до 1 года посредством проведения спирометрии (9 мес и 1 год) и мультиспиральной компьютерной томографии (МСКТ) (1 год) грудной клетки, по итогам которых получена картина полного синхондроза резецированных ребер, спирометрические показатели каких-либо заметных сдвигов не отражали.

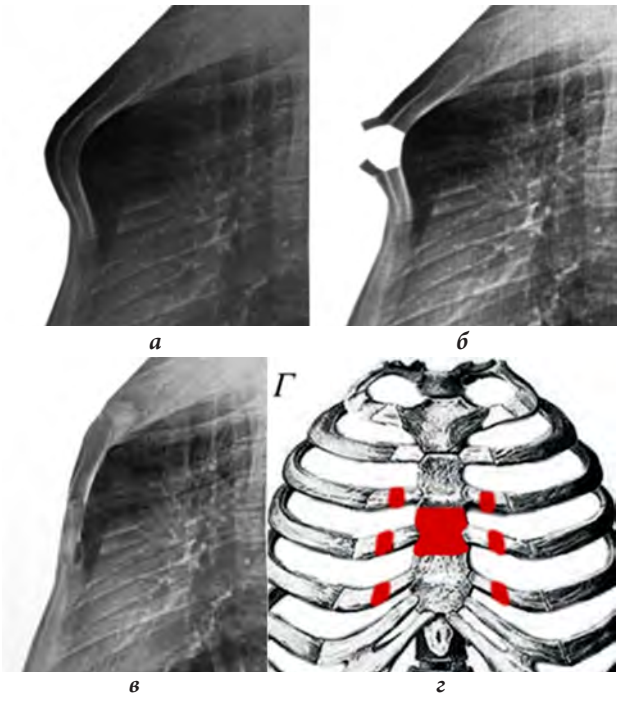

Рис. 1. Схема хода операции при синдроме Куррарино–Сильвермана: *а* – вид грудной клетки на боковой рентгенографии с выступанием верхнего отдела грудины; *б* – схематическое изображение уровня стернотомии; *в* – состояние после фиксации грудины лавсановыми швами; *г* – схематическое изображение мест резекции рёбер и стернотомии

РЕЗУЛЬТАТЫ И ОБСУЖДЕНИЕ

Выгнутую грудину как врожденный порок развития грудной клетки впервые описали G. Currarino и F. N. Silvermann в 1958 г. Из всего многообразия различного рода деформаций грудной клетки, в том числе воронкообразных и килевидных, синдром Куррарино–Сильвермана, одним из проявлений которого является деформация передней стенки грудной клетки, входит в группу редких деформаций и встречается, по нашим данным, у 2 % пациентов с деформациями грудной клетки и 9,1 % больных с килевидными деформациями. Деформацию грудной клетки при синдроме Куррарино–Сильвермана, имеющую характерный вид «верхнего киля», следует относить к редким формам деформаций грудной клетки, но тем не менее требующим индивидуального подхода в выборе тактики и метода лечения пациентов с данной аномалией развития опорно-двигательного аппарата (рис. 2).

Предлагаемая нами методика хирургической коррекции деформации грудной клетки при синдроме Куррарино–Сильвермана является оригинальной. Она заключается в следующем: производится разрез в форме «хвоста ласточки» основанием вниз на высоте деформации грудины с последующей мобилизацией грудино-реберного комплекса путем резекции соответствующих ребер и поперечной одноуровневой стернотомии. Затем производится фиксация лавсановыми швами собственно деформированного участка передней стенки грудной клетки.

Разрез, произведенный на уровне максимальной высоты деформации грудины и ребер, дает возможность достаточной визуализации деформированного участка грудины и определения количества ребер, которые в последующем подвергаются резекции. Затем для большей мобилизации грудино-реберного комплекса выполняется одноуровневая поперечная клиновидная стернотомия и резекция хрящевой части сочленяющихся деформированных ребер, чаще это III–VI ребра. В среднем длина резецированного участка при оперативной коррекции данного синдрома составляет 2,5–3,0 см. В двух случаях из пяти субперихондриальная резекция ребер и стернотомия были произведены на уровне сочленения IV ребер. Последующее ушивание резецированных ребер в материнское ложе оказалось невозможным. Так, произведена фиксация лавсановыми швами к нижележащему ребру с целью восстановления

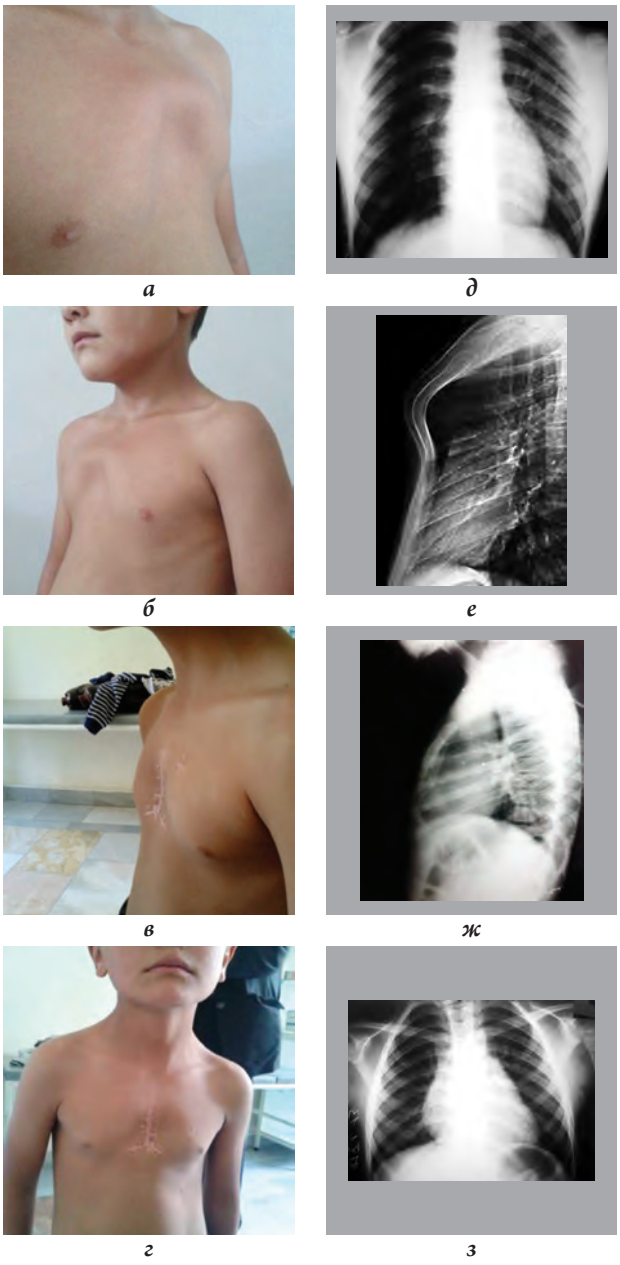

Рис. 2. Больной М., 6 лет. Диагноз: Врожденная дисплазия соединительной ткани средней степени тяжести. Синдром Куррарино–Сильвермана. Килевидная деформация грудной клетки: *а, б* – вид до операции; *в, г* – после операции; *д, е* – рентгенограммы того же пациента до операции; *ж, з* – после операции

каркасности грудной клетки. Методика коррекции описываемого врожденного порока, применяемая в нашей клинике, является менее травматичной ввиду «щадящей» резекции реберных хрящей. Так, при торакопластике деформаций при синдроме Куррарино–Сильвермана во всех 4 случаях была выполнена резекция III, IV, V грудино-реберных сочленений в хрящевой части, тем самым оставались сохранными выше- и нижележащие сочленения, и каркасность грудной клетки не нарушалась. Резекция, проводимая нами в пределах хрящевой зоны ребер, является основой для скорейшей консолидации резецированных концов в отличие от фиксации костных концов ребер. Хорошая мобильность грудино-реберного комплекса достигалась путем поперечной одноуровневой трапециевидной стернотомии с последующей фиксацией фрагментированной грудины двумя или тремя (в зависимости от степени адаптации фрагментов) лавсановыми швами. В двух случаях после стернотомии ввиду уровня деформации грудины, которая соответствовала промежутку между местами прикреплении II, III ребер, материнское ложе резецированных ребер отсутствовало. В связи с этим II ребра были фиксированы к нижележащим грудино-реберным сочленениям. В результате, по данным контрольной рентгенографии грудной клетки в стандартной боковой проекции и МСКТ через 6 мес, была получена картина полного синхондроза резецированных ребер; спирометрические показатели в послеоперационном периоде не имели каких-либо патологических сдвигов. Так, до оперативного вмешательства экскурсия грудной клетки на уровне V ребер составляла 6 см, в послеоперационном периоде так же оставалась на отметке 6 см, т.е. наша операция не повлекла за собой какого-либо ограничения подвижности грудной клетки. Спирометрические показатели ФЖЕЛ и ЖЕЛ у всех 4 пациентов в до- и послеоперационном периодах существенно не изменились. Следует отметить и тот факт, что показатели изначально были близки к физиологической норме, так как при синдроме Куррарино–Сильвермана на первый план выходит эстетический дефект. Функции кардиореспираторной системы не претерпевают существенных изменений.

Таким образом, при хирургической коррекции деформаций при синдроме Куррарино–Сильвермана не наблюдается ограничений подвижности грудной клетки. Тем самым исключается вероятность гипооксигенации легких и, как следствие, отставания в физическом и психоэмоциональном развитии.

ЗАКЛЮЧЕНИЕ

Синдром Куррарино–Сильвермана входит в группу редких деформаций грудной клетки и встречается чаще у мальчиков, как и остальные деформации грудной клетки.

Подбор метода хирургической коррекции деформаций грудной клетки при синдроме Куррарино–Сильвермана должен производиться строго индивидуально.

Разработанная и предлагаемая нами методика коррекции деформации грудной клетки при синдроме Куррарино–Сильвермана по сравнению с уже известным методом M. M. Ravitch является менее травматичной.

ЛИТЕРАТУРА

1. Баиров Г. А., Фокин А. Килевидная деформация грудной клетки // Вестн. хирургии им. И. И. Грекова. – 1983. – № 2. – С. 88–93.
2. Дмитриев М. Л., Баиров Г. А., Терновой К. С., Прокопова Л. В. Костно-пластические операции у детей. – Киев, 1974.
3. Жила Н. Г. Хирургическая моделирующая коррекция врожденных и приобретенных деформаций грудной клетки у детей и подростков: дис. … д-ра мед. наук. – Иркутск, 2000.
4. Кондрашин Н. И. Аномалии развития грудной клетки // Ортопедия, травматология и протезирование. – 1984. – № 4. С. 62–67.
5. Малахов О. А., Рудаков С. С., Лихотай К. А. Дефекты развития грудной клетки и их лечение // Вестн. травматологии и ортопедии им. Н. Н. Приорова. – 2002. – № 4. – С. 63–67.
6. Разумовский А. Ю., Савчук М. О., Павлов А. А. Килевидная деформация грудной клетки // Детская хирургия. – 2009. – № 1. – С. 45–50.
7. Фищенко В. Я., Соколюк И. А. и др. Новые способы реконструкции деформаций грудной клетки / X съезд травматологов-ортопедов Украины: Тезисы докладов. – Одесса, 1987. – Ч. 2. – С. 86–87.
8. Davis J. T., Weinstein S. Annual Thoracic surgery, 2004. – V.78. – P. 421–426.
9. Haej S. A., Brown J. R. Journal Pediatric Orthopedics. – 1992. – V. 12. – P. 795–800.
10. Robicsek F. Chest Surgery Clinical Nam. – 2000. – V. 10. – P. 357–376.

REFERENCES

1. Bairov G.A, Fokin A. Keeled chest // Vestnik Hirurgii imeni I. I. Grekova (Herald of the Surgery named after I. I. Grekov), 1983, no. 2, pp. 88–93 (in Russian).
2. Dmitriyev M. L., Bairov G.A, Ternovoi K. S., Prokopova L. V. Osteoplastic surgery in children. Kiev, 1974 (in Russian).
3. Zhila N. G. Surgical simulation correction of congenital and acquired deformities of the chest in children and teenagers: Dis. Dr. med. Sci. Irkutsk, 2000 (in Russian).
4. Kondrashin N. I. Abnormalities of the chest. Ortopediya, Travmatologiya i Protezirovaniye (Orthopedics, Traumatology and Prosthetics), 1984, no.4, pp. 62–67 (in Russian).
5. Malakhov O. A., Rudakov S. S., Likhotai K. A. The defects of the chest and their treatment // Vestnik Travmatologii i Ortopedii imeni N. N. Priorova (Journal of traumatology and orthopedics named N. N. Priorov), 2002, no. 4, pp. 63–67 (in Russian).
6. Razumovsky A. Yu., Savchuk M. O., Pavlov A. A. Keeled chest // Detskaya Hirurgiya (Pediatric surgery), 2009, no. 1, pp. 45–50 (in Russian).
7. Fischenko V. Ya., Sokolyuk I. A. et al.. New ways of reconstruction of chest deformities. Congress of traumatologists and orthopedists of Ukraine: Abstracts. Odessa, 1987, p. 2., pp. 86–87 (in Russian).
8. Davis J. T., Weinstein S Annual Thoracic surgery, 2004, vol. 78, pp. 421–426.
9. Haej S. A., Brown J. R. Journal Pediatric Orthopedics, 1992, vol. 12, pp. 795–800.
10. Robicsek F. Chest Surgery Clinical Nam, 2000, vol. 10, pp. 357–376.

Поступила в редакцию 29.07.2014
Утверждена к печати 29.08.2014

Авторы:

Ходжанов Искандар Юнусович – д-р мед. наук, профессор, зав. отделением детской травматологии, деформаций грудной клетки и патологии позвоночника НИИ травматологии и ортопедии МЗ РУз, г. Ташкент.

Касымов Хатам Абдураимжанович – докторант отделения детской травматологии, деформаций грудной клетки и патологии позвоночника НИИ травматологии и ортопедии МЗ РУз, г. Ташкент.

Хакимов Шерали Кузиевич – докторант отделения детской травматологии, деформаций грудной клетки и патологии позвоночника НИИ травматологии и ортопедии МЗ РУз, г. Ташкент.

Шамсиддинов Азамат Сайфиддинович – врач-ординатор отделения детской травматологии, деформаций грудной клетки и патологии позвоночника НИИ травматологии и ортопедии МЗ РУз, г. Ташкент.

Шоматов Хасан Шавкатович – врач-ординатор отделения детской травматологии, деформаций грудной клетки и патологии позвоночника НИИ травматологии и ортопедии МЗ РУз, г. Ташкент.

Контакты:

Касымов Хатам Абдураимжанович

тел.: (8371) 233-60-16; (+99890) 912-26-04

e-mail: kasimov_khatam21@mail.ru

ВПЕРВЫЕ НА НОБЕЛЕВСКУЮ ПРЕМИЮ НОМИНИРУЕТСЯ МИКРОХИРУРГ

FOR THE FIRST TIME IN THE NOBEL PRIZE NOMINATED MICROSURGEON

УДК 617-089.844-072.1-71:06.27.05

В журнале Annals of Plastic Surgery (2014, V. 72, Issue 6, p. 613) была опубликована редакторская статья W. Lineaweaver «A Nobel Nomination for G. Ian Taylor, MD» в связи с публикацией двухтомника «The Angiosome Concept and Tissue Transfer» (2014). Краткая рецензия на этот труд и обобщение итогов научной деятельности знаменитого австралийского микрохирурга и анатома завершается рекомендацией представления работ G. I. Taylor в Нобелевский комитет. Мы хотим познакомить российских хирургов с краткой научной биографией номинанта, опубликованной в «History of Microsurgery» (Ed. J. K. Terzis)*, а также проинформировать читателей о представлении поддержки G. I. Taylor в качестве номинанта на Нобелевскую премию по физиологии и медицине.



G. Ian Taylor
766 Elizabeth Street
Melbourne, 3000
AUSTRALIA

Submitted: 1991

Ian Taylor, early 70s

1968–1975

Although I have been involved in replantation surgery, my main experience and contributions have been in the areas of microneural surgery, microvascular transplantation, basic anatomical research into die blood supply of various tissues for local and free flap transfer and, to some extent, the reversal of vasectomy and tubal ligation.

The First Decade 1957-1968

In 1957, microsurgery was farthest from my mind. I was in my final secondary school (college) education at Melbourne Grammar studying for my "A" levels, prior to commencing my University degree in Medicine. However, I participated in a sport, which was to have a profound influence on my microsurgical career. It was to provide me with the stamina to cope with the long hours of the early microsurgical procedures. The sport was rowing and I have maintained an interest in rowing to this tune and have coached crews for the last six years.

From 1958 to 1963, I studied at the University of Melbourne and the Royal Melbourne Hospital producing my MBBS in December of the latter year. During this time, I was a medical student under Sir Benjamin Rank, John Hueston and Frank Ham. They introduced me to plastic surgery. I was impressed by their technical expertise, and in particular, their meticulous attention to detail.

During the period 1964 to 1968, I trained at the Royal Melbourne Hospital, obtaining my Fellowship of The Royal Australasian College of Surgeons in the last year. Several events had an important influence on my future interest in microsurgery over these years and I will list them briefly.

(l) To become a fellow of the Royal Australasian College of Surgeons, I had to pass two exams. Part I was a basic science exam, encompassing anatomy (in meticulous detail), physiology and pathology. The second part was a clinical exam, which in

1968–1975

those days embraced General Surgery and ALL of the specialities. There was no exam in Plastic Surgery.

Being ill-prepared, I "had a go" at Part I. Having never failed an exam, I passed physiology and pathology and missed out on anatomy. In retrospect, this was fortuitous. My preparation for the next attempt was so thorough, that I could not be faulted in any area of anatomy, and was invited by the College to lecture in Anatomy for the next three years. I think the seed was sown then for my current interest in the vascular anatomy of the human body.

(2) I was privileged to train, on separate occasions, under Sir Benjamin Rank in 1965 and John Hueston in 1966. Benny taught me the basic principles and philosophy of Plastic Surgery, the meticulous attention to detail that was required, how to diagnose the problem, to assess the options available and, above all, to put the patient first. One of his favorite sayings was, "Son, NEVER make the patient fit the operation, always match the procedure to the patient's particular needs." I believe that this was the basic philosophy, which subsequently stimulated me to design various microsurgical procedures to solve unusual clinical problems as they confronted me.

Benny stressed conservatism and the need for a lifeboat – a back up procedure if your first operation failed – which today is one of the most basic principles of microvascular surgery. This was the era of the tube pedicle and the rigid length to breadth ration of flaps designed randomly on vessels in different areas. I was trained in procedures which are virtually unknown to some of today's younger surgeons. This, I believe, is fortunate, for not only do I have a wider range of options, but I am also acutely aware of their limitations and potential complications.

The following year, Benny retired and I trained under John Hueston. He, in turn, had trained under Benny Rank and Alan Wakefield. John was a brilliant surgeon with a profound knowledge of anatomy, pathology and basic principles of surgery. He was an innovator. If an operation did not exist, he would invent one. Two other surgeons, both working in John Hueston's unit at the Royal Melbourne Hospital, had a major impact on my career. One was Donald Marshall, another innovative surgeon, who like John, had an artistic flair and exceptional surgical dexterity. The other was Frank Ham, a safe, conservative and meticulous surgeon, who rarely had complications.

The Unit was vibrant and progressive. Bakamjian had just introduced his deltopectoral flap and Plastic Surgery was entering a new era. Flaps were taken to the limits of their viability and sometimes beyond. Rigid length to breadth ratios were being questioned and attention was being focused on the anatomy of the supplying vessels.

In 1967, I worked as a General Surgical

* Terzis, J.K.: History of microsurgery – 5 generations from 1957. IIRM, 2007

Taylor, 1981,- A great innovator, anatomist and contributor to microvascular surgery

Taylor, Terzis and colleague in Taylor's office in 1981, Melbourne, Australia

Registrar under Professor Maurice Ewing. Renal transplantation was in its infancy. I witnessed the problems associated with the macrovascular anastomoses and the immune response. Peter Morris later set up a research department, and one of his projects involved renal transplants in rats. He had two technicians who could transplant a kidney from one rat to another in 20 minutes, which included an arterial, a venous and a ureteric anastomosis. I was amazed at their skill and I think this kindled my interest in microvascular surgery. Little did I realize then, that these two technicians would teach me their art in subsequent years.

This brings me to the end of the first decade. I made no contributions to Microsurgery, but the foundations were established for my future interests in this field. In summary, they consisted of: stamina, persistence and the team spirit provided by rowing; a detailed knowledge of anatomy, which followed my failed first attempt at passing the Part I of my FRACS exam; a sound grounding in the principles and art of Plastic Surgery under Benny Rank and John Hueston during a period of change which heralded the Anatomical Renaissance in our specialty; and the beginning of an interest in microsurgery obtained from my general surgery registrar years. Above all, I believe the most fundamental lesson I learned was to assess the patient carefully and then to design an operation, where appropriate, to match the particular patient's needs.

Counter clockwise from right: Merritt, Taylor, Terzis, Millesi and Australian colleagues

The Second Decade 1969–1979

After obtaining my FRACS in General Surgery in 1968, I trained continuously in plastic surgery for three years.

In 1969, I worked as Plastic Surgery Registrar at The Victorian Plastic Surgery Unit at Preston and Northcote Community Hospital in Melbourne. This Unit, established by Sir Benjamin Rank, was unique in that it was attended on a part-time basis by some 18 visiting plastic surgeons from the other teaching hospitals in Melbourne. Once again, I trained under Benny in the twilight of his surgical years. By now, the microscope was being used by some surgeons to repair nerves and it was here that I was first introduced to the technique.

In 1970 and 1971, I gained further training in Bristol, U.K. under Dennis Bodenham, Roy Routledge, Ron Hiles and Ron Pigott. Several events had a major influence on my direction towards microsurgery in general and microvascular surgery in particular.

(1) I visited Canniesburn Hospital in Glasgow, where Ian McGreggor and Ian Jackson were developing the groin flap. I was excited by this new flap, and on the suggestion of Ron Pigott, I used the technique on my return to Bristol, thinning the distal portion of the flap to resurface hand injuries. I was interested in the anatomy of the supplying vessels and decided to investigate this upon my return to Australia.

(2) Tom Gibson, then editor of the British

Journal of Plastic Surgery, had made the prediction that "if the vessels of an axial flap could be detached and reanastomosed to vessels at a distant site, then this would change the face of plastic surgery."

(3) Reports of microvascular transplants in animals were appearing in the literature from the United States by Krisek, Goldwyn and Buncke. At a journal club, a case report was presented of a failed attest by an Indian surgeon (I cannot recall the name, but I believe it was published in B.J.P.S.) to do a transfer in a patient with Romberg's disease.

I returned to Australia in January, 1972 and was appointed as an Assistant Plastic Surgeon to John Hueston at the Royal Melbourne Hospital and held a similar appointment to Frank Ham at Preston & Northcote Community Hospital. I pursued my interest in the groin flap, doing several dissections in the mortuary at the Royal Melbourne. By this time, Earl Owen and Paul Lendvay were presenting their results of replantation surgery, as well as Bernard O'Brien at St. Vincent's Hospital in Melbourne. My experience with the microscope was still confined to the repair of nerves, but I started to dabble in the repair of vessels with Peter Morris' technicians at The Royal Melbourne Hospital.

Later that year, Rollin Daniel arrived from Canada to work with Bernard O'Brien

Taylor (center) describing the "angiosome" concept to Millesi and Merritt in 1981, in Melbourne, Australia

Millesi, Terzis, patient, Taylor – 1981, Melbourne, Australia This was the patient that received the first vascularized nerve graft the superficial radial nerve) performed by Taylor for the repair of a right median nerve lesion

1968–1975

and told us of his work with flap transfers in pigs. Rollin and I became close friends. He was interested in my cadaver disections of the groin flap and my clinical experience of thinning these flaps. On his nights and weekends, he would assist me when 1 was on- call for emergencies. There were lots of them, as the Junior Consultant did most of the after-hours work.

On January 13th, 1973, when Frank Ham was on holidays and I was left in charge of the Plastic Unit at Preston and Northcote Community Hospital, a young man was admitted with a severe compound ankle injury, a fractured pelvis and a chest injury. I was asked by our Orthopaedic Surgeon at P.A.N.C.H., to manage this patient. The rest is history. The free flap operation which evolved, was done to save this lad's leg from amputation, a procedure which was designed to solve this particular patient's problem – the principle fundamental to my training from Benny Rank and John Hueston.

The Third Decade 1980-1990

This is the period during which I was involved extensively with fresh human cadaver injections to define the vascular anatomy of the various tissues of the body for local and free flap transfer. At first, various regions were studied by injection of nominated arteries with different colored dyes, by dissection and by radiographic analysis after injections with either barium sulphate or a mixture containing lead oxide.

1968–1975

Subsequently, the study was expanded to encompass the entire body and resulted in the "angiosome" concept.

Next, I decided to tackle the anatomy of the venous system, commencing with the muscles of the body. This was expanded to encompass the entire body and resulted in the "venosome" concept. Finally, the Doppler Probe was used clinically to identify the cutaneous perforators. This information was correlated with our anatomical studies, thus providing the link between the dissecting room and the operating theater.

During this period, several operative techniques evolved and several clinical problems were solved by our anatomical studies. These included: 1) the development of a new free vascularized nerve flap designed on the venous system; 2) the extended deep inferior epigastric rectus abdominus flap; 3) a new technique of transferring the shaft and the proximal growth plate on the anterior tibial vessels; 4) a lead oxide injection technique modified from that originally described by Michel Salmon; 5) definition of those ribs, which were supplied by the pectoral artery in the pectoralis major musculocutaneous flap; 6) definition of the blood supply of the anterior abdominal wall and, in particular, The Territories of the lower T.R.A.M. flap.

Terzis, Taylor and Baudet watching Greek dancers in the island of Kos, in 1992

ПРЕДСТАВЛЕНИЕ НА НОБЕЛЕВСКУЮ ПРЕМИЮ ОТ НИИ МИКРОХИРУРГИИ (Г. ТОМСК, РОССИЯ)

В 1976 г. в журнале «Пластическая и реконструктивная хирургия» д-р G. Ian Taylor впервые высказал идею супермикрохирургии (статья «The free vascularized nerve graft. A further experimental and clinical application of microvascular techniques»). Это стало отправной точкой для развития современной реконструктивной и пластической хирургии.

В основе формирования как свободных, так и несвободных аутотрансплантатов для замещения дефектов тканей человеческого организма лежит концепция «ангиосомного строения тела человека», разработанная Ian Taylor. Его работа помогает понять необходимость соблюдения соотношений между шириной и длиной лоскутов при выполнении филатовского стебля, что предотвращает развитие периферического некроза перемещаемых тканей. Однако более мощным прорывом можно считать возможность выполнения перфораторных лоскутов и лоскутов, в состав которых входят не только мягкие ткани, но и костная ткань.

В 1975 г. д-р G. Ian Taylor предложил для замещения костных дефектов головы и шеи при опухолях использовать кровоснабжаемые костные трансплантаты из бедренной и малоберцовой кости (статья «The free vascularized bone graft. A clinical extension of microvascular techniques»).

В 1980 г. после общения с G. Ian Taylor Claudio Angrigiani (Аргентина) опубликовал работу о «независимом кровоснабжении кожи передней поверхности бедра в области расположения *m. rectus femoris* et *m. vastus lateralis*». Эти тонкие лоскуты кровоснабжались сосудами, идущими от осевых сосудов через мышцы к коже. Позднее их стали называть перфораторными. В настоящее время это одни из наиболее перспективных лоскутов, поскольку их единственным недостатком является техническая сложность в выполнении. В остальном они удовлетворяют всем современным требованиям пластической и реконструктивной микрохирургии. Поэтому по всему миру проводятся исследования, посвященные изучению кровоснабжения этих лоскутов.

Следует отметить, что огромные достижения пластической хирургии связаны с разработкой нейро-кожных лоскутов. И в эту область д-р G. Ian Taylor внес свой вклад. Именно им впервые было рассмотрено кровоснабжение и венозный дренаж в периферических нервах (статьи «The free vascularized nerve graft. A further experimental and clinical application of microvascu-

lar techniques», «The venous drainage of nerves: anatomical study and clinical implications»). Не менее интересным является и тот факт, что при формировании нейро-кожных лоскутов следует учитывать строение нейросома, как и при формировании «перфораторных» лоскутов необходимо учитывать строение ангиосомов.

Итогом 40-летней работы этого исследователя стал выход в свет его фундаментального труда «The Angiosome Concept and Tissue Transfer».

Учитывая огромный вклад д-ра G. Ian Taylor, коллектив НИИ микрохирургии (г. Томск, Россия) считает, что его работа заслуживает рассмотрения в Нобелевском комитете.

PRESENTATION ON THE NOBEL PRIZE FROM THE INSTITUTE OF MICROSURGERY (TOMSK, RUSSIA)

In the 1976 Journal "Plastic and Reconstructive Surgery" Dr. G. Ian Taylor first expressed the idea of supermicrosurgery (Article: "The free vascularized nerve graft. A further experimental and clinical application of microvascular techniques"). This was the starting point for the development of modern reconstructive and plastic surgery.

The basis of the formation of both free and island flaps for covering tissue defects of the human body is the concept of "angiosome structure of the human body", developed by Ian Taylor. His work helps to understand the need of knowledge the relationship between width and length of the Gilles flap, which prevents the development of peripheral tissue necrosis. However, a more powerful breakthrough to be considered is the opportunity to perform perforator flaps and flaps, which include not only the soft tissue, but bone.

In 1975, Dr. G. Ian Taylor suggested using the free femur and free fibula grafts for bone defects of the head and neck tumors with (Article "The free vascularized bone graft. A clinical extension of microvascular techniques").

In 1980, after a conversation with G. Ian Taylor, Claudio Angrigiani (Argentina) published a paper on "independent blood supply of the skin in front of the thigh area *m.rectus femoris* et *m.vastus lateralis*". These thin flaps were perfused by vessels coming from the axial vessels through the muscles to the skin. Later they became known as "perforator." It is currently one of the most promising flaps with only one disadvantage: the technical difficulty in performing. They otherwise meet all the requirements of modern plastic and reconstructive microsurgery, resulting in a global study on the supply of blood to these flaps.

It should be noted that some of the great achievements of plastic surgery are associated with the development of neuro-cutaneous flaps. Dr. G. Ian Taylor contributed – it was the first time blood supply and venous drainage in peripheral nerves was considered (Article: "The free vascularized nerve graft. A further experimental and clinical application of microvascular techniques"; "The venous drainage of nerves: anatomical study and clinical implications"). No less interesting, in my opinion is the fact that the neurosome structure is considered in the formation of the neuro-skin flaps, similar like angiosome structure is considered in the formation of the "perforator" flap.

The result of 40 years of work by this researcher was the publication of his seminal work "The Angiosome Concept and Tissue Transfer".

Given the enormous contributions of Dr. G. Ian Taylor, staff of Institute of Microsurgery (Tomsk, Russia) believe that his work is worthy of consideration in the Nobel Committee.

Подготовили:
О. С. Курочкина, В. Ф. Байтингер,
А. В. Байтингер (Институт
микрохирургии, Томск)

К. П. Пшениснов

РОССИЙСКОЕ ОБЩЕСТВО ПЛАСТИЧЕСКИХ РЕКОНСТРУКТИВНЫХ И ЭСТЕТИЧЕСКИХ ХИРУРГОВ И ПЛАСТИЧЕСКАЯ ХИРУРГИЯ В РОССИИ

K. P. Pshenisnov

RUSSIAN SOCIETY OF PLASTIC RECONSTRUCTIVE AND AESTHETIC SURGEONS AND PLASTIC SURGERY IN RUSSIA

УДК 617-089.844(470+571)

В марте 2014 г. исполнилось 20 лет Российскому обществу пластических реконструктивных и эстетических хирургов (РОПРЭХ). За эти два десятилетия было много напряженной интеллектуальной и практической работы по консолидации уже действующих и обучению новых пластических хирургов. Конгрессы, симпозиумы, многочисленные обучающие курсы с иностранными лекторами, несколько профильных журналов, монографии, учебники, утвержденная самостоятельная специальность, кафедры, ординатура – все, о чем мы только мечтали 20 лет назад. Вместе с тем все возможные празднования этого торжества были отменены в связи уходом из жизни первого и бессменного президента РОПРЭХ, главного внештатного специалиста – пластического хирурга Минздрава России академика РАМН профессора Николая Олеговича Миланова.

С 1994 г. по велению времени коррективы в Устав РОПРЭХ вносились три раза (1999, 2007, 2012). Последние два года самим академиком Н. О. Милановым неоднократно поднимался вопрос о необходимой смене руководства нашей общественной организации. Вместе с тем проведенные за последние месяцы заседания Совета РОПРЭХ и даже внеочередной съезд 16 мая 2014 г., изначально призванный провести демократический выбор легитимного президента организации, показали непонимание многими коллегами сути и задач нашего сообщества, а также незнание его устава.

В этой связи нами было проведено анонимное анкетирование как членов РОПРЭХ, так и пластических хирургов, не являющихся членами этой общественной организации. Распечатанные анкеты были розданы участникам одного из обучающих курсов по пластической хирургии, а также размещены на нашем сайте. Было обработано 137 анкет, в том числе 57 печатных и 80 электронных.

ОБЩИЕ СВЕДЕНИЯ

Репрезентативность выборки мнений о сути и роли РОПРЭХ подчеркивает тот факт, что среди опрошенных респондентов количество членов и не членов этой организации было сопоставимым – 60 и 40 % соответственно. Восемь опрошенных (5,8% от общего их количества) вышли из рядов нашей организации, поскольку, по их мнению, это членство при достаточно высоких взносах не влияло на их практику и заработок, не давало возможности самореализации, а также не обеспечивало доступа к связи с коллегами.

Интересен возрастной спектр опрошенных. Члены РОПРЭХ оказались более возрастными. Более половины организованных в Общество пластических хирургов были в возрасте старше 46 лет – 57%, среди не членов организации таковых было только 18%. К возрастной группе 31–45 лет относились 40% членов Организации и 54% неорганизованных докторов. И только 3% членов РОПРЭХ были моложе 30 лет, в то время как почти четверть опрошенных не членов РОПРЭХ являлись молодыми докторами. Это очень тревожный сигнал для кадрового состава пластических хирургов и дальнейшего развития нашей профессиональной организации.

Более половины всех опрошенных практиковали в федеральных городах, еще треть – в областных центрах и только 11% в других населенных пунктах. Любопытно, что почти половина респондентов как в одной, так и в другой группах, работали только в частной практике, а вот из практикующих в федеральных центрах больше, чем в три раза было членов РОПРЭХ. Очевидно, именно для них участие в общественной жизни было особенно важным.

ОРГАНИЗАЦИЯ ОБЩЕСТВА

Примечательно, что на вопрос «Нужна ли общественная организация пластических хирургов в России?» практически единогласно, за исключением двух не членов РОПРЭХ (1,5%), все ответили утвердительно.

Как мы знаем, по действующему Уставу РОПРЭХ 2007 г., на сегодняшний день «членами Организации могут быть достигшие возраста 18 лет граждане Российской Федерации, преимущественно представители различных хирургических специальностей, научная и практическая деятельность которых связа-

на с пластической реконструктивной и эстетической хирургией, а также иностранные граждане и лица без гражданства, законно находящиеся в Российской Федерации, а также общественные объединения, являющиеся юридическими лицами, разделяющие уставные цели Организации и готовые принимать активное участие в ее деятельности». Такая же принципиальная формулировка и в проекте Устава 2012 г. Только 20% опрошенных членов РОПРЭХ и 25% хирургов, не состоящих в организации, были против того, что в общество могут входить все врачи, практикующие реконструктивную или эстетическую хирургию в рамках своих основных специальностей. При этом 30% респондентов, как членов РОПРЭХ, так и не являющихся таковыми, посчитали, что членство в обществе должно быть чисто номинальным, для упоминания в рекламе и биографии. Вместе с тем это не совсем сочетается с другим положением – лишь менее 3% со стороны РОПРЭХ и 10% не членов Организации усомнились в том, что это общество должно быть строго профессиональным. Очевидно, в стране могут иметь права гражданства две организации – открытая для всех, кто занимается пластической хирургией в рамках своей специальности (что и представляет собой де-юре и де-факто РОПРЭХ), а также закрытая профессиональная ассоциация сертифицированных специалистов – пластических хирургов.

Как известно, многие годы структура общественной жизни РОПРЭХ подчинялась внутренним правилам, отличным от зарегистрированного в Минюсте Устава организации. Прежде всего это касалось отчетно-выборных мероприятий и очередности ротаций руководства. Вместе с тем почти все респонденты (98%) отметили, что Общество должно функционировать строго по Уставу, а абсолютное большинство (96,5%) – что гарантом выполнения этого Устава должен быть именно президент организации. Такое же отношение было выражено и к обязательной уплате членских взносов. При этом непонятно, как в таком случае можно выполнять пункт 9.3. Устава «Членские взносы уплачиваются в течение 3 месяцев наступившего года. Не внесший членский взнос член Организации исключается из членов Организации»: больше половины опрошенных членов РОПРЭХ (56%) высказались против того, чтобы собрать Совет РОПРЭХ для решения вопроса об исключении из членов организации тех, кто не уплатил в срок членские взносы.

Более 80% членов РОПРЭХ проголосовали за то, чтобы исполнительные органы организации регулярно отчитывались по бюджету. Только 3% членов организации оказались не заинтересованными в том, чтобы иметь контактную информацию о других членах. При этом 96% всех респондентов согласились с положением, что нужна незамедлительная актуализация официального сайта РОПРЭХ с подпиской членов на автоматическую рассылку новостей. Такая система помогла бы своевременно узнать о таких жизненно важных событиях, как изменения в составе учредителей и должностных лиц общества, обсуждение изменений в Уставе, созыв съездов с их повесткой, организация конференций под эгидой РОПРЭХ и IPRAS, а также о других известиях. Именно такая система существует во всех международных и многих национальных профессиональных организациях. С адресами и номерами телефонов, именами супругов и прочих необходимых для нормального профессионального и социального общения людей данных.

В анкете для обсуждения были также поставлены вопросы, которые неоднозначно решались на одном из Советов РОПРЭХ сразу после принятия специальности «пластическая хирургия». Только 28% членов организации сочли, что руководители смежных и дочерних обществ пластической хирургии не могут быть членами Совета РОПРЭХ. В то же время 9 из 10 опрошенных посчитали правильным, если журнал «Анналы пластической, реконструктивной и эстетической хирургии» будет печатным органом и других смежных организаций (микрохирургов, кистевых хирургов, комбустиологов).

Из числа ответивших на вопросы членов РОПРЭХ 76% подчеркнули, что предстоящий съезд РОПРЭХ должен состояться не просто как выборный для нового президента, а как отчетно-выборный. При этом лучше, если мероприятие пройдет одновременно с конференцией или обучающим курсом по пластической хирургии. Вместе с тем 80% респондентов выступили против того, чтобы научную программу такого мероприятия диктовали фирмы-спонсоры.

Что касается выборов президента РОПРЭХ, то подавляющее большинство (90%) опрошенных членов нашей организации, как и 80% других принявших участие в анкетировании хирургов, высказались в пользу того, что им, прежде всего, должен быть признанный специалист. На втором месте – заявленное ранее гарантированное выполнение Устава (28 и 34% соответственно). Из членов РОПРЭХ 15% отметили важность наличия «связей» нового президента в Минздраве. Лишь по 7% респондентов из каждой группы видели важность наличия у будущего президента РОПРЭХ такого качества, как компромиссность.

ОБУЧЕНИЕ

Что касается вопросов обучения специальности, то практически все респонденты отметили, что в нашей стране нельзя доверять качеству подготовки специалиста только при наличии у него диплома и сертификата пластического хирурга. При этом около 75% как членов, так и не членов РОПРЭХ сочли необходимым общественный контроль РОПРЭХ за работой кафедр пластической хирургии через ее членов. Более 80% поддержали

идею о координации работы кафедр пластической хирургии в России на общественном уровне профессионального объединения (78% членов и 90% не членов). При этом разделились мнения в отношении перспективности общественного независимого контроля знаний пластических хирургов. Более половины членов организации отметили, что дополнительный экзамен в независимой коллегии признанных профессионалов для тех, кто уже получил документы государственного образца, будет полезен для работодателей и, главное, поможет пациентам. Но другая половина опрошенных не верят в перспективность этого направления работы. Ответы не членов РОПРЭХ оказались более оптимистичными: в пользу проекта поверили 90% респондентов, пессимистичен был только каждый десятый.

Несколько неожиданно, но, вероятно, оправдано с позиций защиты личной частной практики членов и не членов РОПРЭХ, что почти треть опрошенных высказалась против создания фонда РОПРЭХ для поддержки ординаторов и аспирантов. Может, в этом и кроются причины отсутствия притока новых членов в организацию из числа закончивших формальное образование в пластической хирургии. Однако внушает оптимизм тот факт, что 80% членов и 90% не членов РОПРЭХ проголосовали за систему скидок для участия ординаторов и аспирантов в образовательных мероприятиях в нашей стране, а также при подписке на журнал.

РОПРЭХ – МЕЖДУНАРОДНАЯ И РЕГИОНАЛЬНАЯ ПОЛИТИКА

При анализе результатов опроса было отмечено, что каждый пятый член РОПРЭХ и каждый третий не член организации посчитали, что на настоящем этапе РОПРЭХ не должно соблюдать международные обязательства по уплате членских взносов в международные профессиональные организации IPRAS и ESPRAS. Очевидно, эти коллеги не заинтересованы в регулярном получении информации от наших интернациональных объединений, а также в скидках при регистрации на зарубежных конференциях.

Большинство членов организации (80%) и практически все другие хирурги (90%) высказались в пользу положения, что РОПРЭХ должно поддерживать формирование региональных обществ и ассоциаций пластических хирургов.

Единодушие выразилось и в том постулате, что все главные внештатные специалисты – пластические хирурги субъектов Федерации должны быть сертифицированными пластическими хирургами. К сожалению, руководители местного здравоохранения до настоящего времени не прислушались к этому общему для нас, профессионалов, мнению. Данную задачу предстоит решать новому главному внештатному специалисту страны. При этом наши опрошенные коллеги вне зависимости от их членства в Обществе приветствовали прямые обращения руководства РОПРЭХ в Минздрав и через главных специалистов в случае выявления каких-либо нарушений и для предложений на местах.

ЗАКЛЮЧЕНИЕ

Мы провели общественный опрос членов РОПРЭХ и других хирургов, занимающихся пластической хирургией, для того, чтобы их мнение было учтено при подготовке и проведении отчетно-выборного съезда по выборам нового президента организации.

Нам стало очевидно, что пластическим хирургам страны РОПРЭХ нужно как организация профессионалов, действующих строго по Уставу и этическому кодексу. При этом общественное мнение выражено за прозрачность структуры организации, что требует ее дооснащения штатом технических сотрудников и оживлением работы официального сайта.

Это мнение будет полезно для разработки изменений и дополнений к Уставу РОПРЭХ, а также при корректировке политики подготовки новых специалистов. Общество должно через своих членов, будь они заведующими кафедрами или главными специалистами субъектов Федерации, влиять на работу этих образовательных или исполнительных органов в интересах своих коллег и нашей профессии в целом. Необходимо поставить точку на «продаже» дипломов и «заочном обучении» врачей, не соответствующих критериям допуска к подготовке по пластической хирургии. Следует добиться того, чтобы все главные специалисты были практикующими сертифицированными специалистами в нашей дисциплине. Это во многом зависит от активности региональных организаций в структуре РОПРЭХ, а также смежных и партнерских ассоциаций и обществ.

Предстоит скорректировать и международную политику Общества в отношении объединений IPRAS и ESPRAS, а также возглавить общественно-образовательную активность внутри страны с выстраиванием этически сбалансированной тактики по отношению к фирмам-спонсорам.

Итак, за работу во благо наших коллег, учеников и, главное, пациентов!

Источник информации:
http://www.plasticsurgeon.ru/anketa-ropreh/

Об авторе:
Пшеснов К. П. – профессор, учредитель и член Совета РОПРЭХ, кандидат в президенты РОПРЭХ

ОТЗЫВ НА СТАТЬЮ «ПРЕДПОСЫЛКИ ДЛЯ РЕАЛИЗАЦИИ КОНЦЕПЦИИ TOTAL BREAST RECONSTRUCTION В УСЛОВИЯХ ТОМСКОЙ ОБЛАСТИ. ШАГ 1», ОПУБЛИКОВАННУЮ В ЖУРНАЛЕ «ВОПРОСЫ РЕКОНСТРУКТИВНОЙ И ПЛАСТИЧЕСКОЙ ХИРУРГИИ» (№ 2(49), 2014)

С большим интересом прочитал статью «Предпосылки для реализации концепции Total Breast Reconstruction в условиях Томской области. Шаг 1» (авторы А. В. Дудников, А. В. Байтингер, Л. А. Кудяков).

Хотел бы отметить, что актуальность данной статьи не вызывает сомнений. Мы должны больше и больше пропагандировать реконструктивные операции после мастэктомии. Такие концепции как TBAR (Total Breast Anatomy Restoration) очень сложны в исполнении и хорошо работают в руках опытных хирургов, таких как Jaume Masia. Следует обратить внимание на другую проблему: в России мастэктомия является стандартом хирургического лечения, хотя можно провести органосохранную операцию либо мастэктомию с сохранением кожи с одномоментной реконструкцией. Онкопластические редукции выполняются в единичных центрах, а эта вполне адекватная с онкологических позиций операция несет в себе эстетический эффект. Онкологи не сотрудничают с пластическими хирургами.

У нас в стране не решена проблема профилактической мастэктомии. Поэтому, конечно же, необходимо развивать реконструктивную хирургию молочной железы и выполнять высокотехнологичные операции, но хотелось бы и продвигать органосохранные редукции в онкопластическом варианте. Если мы будем меньше удалять, то придется меньше и восстанавливать. Например, при лимфодиссекции 1-го уровня, а еще лучше при удалении сторожевого лимфатического узла, мы не имеем отеков конечности. Последние годы мы не видим тех ужасных лимфатических отеков, что имели место еще 10–20 лет назад, что связано с менее агрессивными операциями и более щадящей лучевой терапией. Я думаю, что будущее как раз за такими операциями.

С уважением,
Юрий Егоров,
доктор медицинских наук,
врач высшей квалификационной категории,
пластический хирург (г. Москва)

ПАМЯТИ КИРПАТОВСКОГО ИГОРЯ ДМИТРИЕВИЧА

TO THE MEMORY OF KIRPATOVSKY IGOR DMITRIEVICH

УДК 617-089(092)



27 июня 2014 г. на 87 году жизни скончался один из выдающихся хирургов-трансплантологов, клинических анатомов, заслуженный деятель науки Российской Федерации, член-корреспондент РАМН, действительный член Нью-йоркской академии наук, почетный профессор Российского университета дружбы народов (РУДН, г. Москва) Кирпатовский Игорь Дмитриевич.

И. Д. Кирпатовский родился 27 июня 1927 г. на Украине, в с. Малая Виска, в семье служащих. В 1951 г. окончил Первый Московский медицинский институт (ММИ) им. И. М. Сеченова и поступил в аспирантуру кафедры оперативной хирургии и топографической анатомии, которой руководил академик В. В. Кованов. Созданная им школа топографоанатомов и экспериментальных хирургов исследовала проблемы, связанные с изучением клинической анатомии фасций и клетчаточных пространств, а также проблемы трансплантации органов и тканей, что и определило на многие годы научные интересы И. Д. Кирпатовского. В 1954 г. он защитил диссертацию «Фасции и клетчаточные пространства стопы» на соискание ученой степени кандидата медицинских наук. Им введено новое понятие «фасциальный узел», имеющее не только теоретическое, но и практическое значение. В настоящее время понятие о «фасциальных узлах» получило широкое признание, наличие таких узлов в разных областях человеческого тела подтверждено многими исследованиями.

В последующие годы Игорь Дмитриевич работал ассистентом, доцентом, профессором кафедры оперативной хирургии и топографической анатомии Первого ММИ им. И. М. Сеченова.

В 1961 г. И. Д. Кирпатовский защитил докторскую диссертацию на тему: «Теоретические основы кишечного шва». В дальнейшем эти исследования были обобщены в монографии «Кишечный шов». Впервые в отечественной и мировой литературе были сформулированы основные принципы наложения кишечного шва на различных отделах пищеварительного тракта, что позволило разработать собственную методику двухрядного субмукозного шва. Этот вид кишечного шва вошел в практику как шов Кирпатовского. В том же году по инициативе академика В. В. Кованова была создана первая в Советском Союзе лаборатория по пересадке органов и тканей, в которой И. Д. Кирпатовский являлся заместителем руководителя лаборатории, где основное внимание уделялось экспериментальной разработке биологических основ трансплантации органов и новых хирургических моделей пересадки органов и тканей. В этой лаборатории Игорем Дмитриевичем произведены первые экспериментальные операции по реплантации конечностей, пересадке почки, изучены неспецифические факторы трансплантации и предложены оригинальные методики их преодоления. Здесь же выполнены первые операции по трансплантации тонкой кишки.

В 1963 г. молодой доктор наук направляется в США на 4 мес для ознакомления с основными трансплантационными центрами Америки. Опыт, приобретенный в институте профессора Т. Старцла, клинике братьев Мэйо, в Калифорнийском университете, позволил Игорю Дмитриевичу успешно разрабатывать проблему пересадки кишечника и почки в эксперименте и пересадки эндокринных органов в клинике. По итогам командировки была подготовлена и издана монография «Зарубежный опыт пересадки органов».

По возвращении из США в 1963 г. И. Д. Кирпатовский был приглашен на работу в Университет дружбы народов им. П. Лумумбы (ныне РУДН), где он организовал кафедру оперативной хирургии и топографической анатомии, которой руководил до 1997 г. С момента организации кафедры ее коллектив следовал традициям, заложенным основоположником топографоанатомической школы в России Н. И. Пироговым и развитым академиком В. В. Ковановым. В 1964 г. И. Д. Кирпатовскому присвоено ученое звание профессора по кафедре топографической анатомии и оперативной хирургии.

В 1976 г. при кафедре оперативной хирургии и топографической анатомии был создан первый в Советском Союзе специализированный Научно-клинический центр андрологии и пересадки эндокринных органов, что позволило Игорю Дмитриевичу и его коллективу перейти на 3-ступенчатое обучение студентов медицинского факультета по курсу оперативной хирургии (анатомический зал, операции на экспериментальных животных, изучение рельефной анатомии живого человека и основных принципов оперативной хирургии в условиях клиники). Профессор И. Д. Кирпатовский был первым, кто ввел в учебный процесс в вузах клиническую андрологию.

Занимаясь проблемами андрологии и трансплантологии, Игорь Дмитриевич разработал и успешно внедрил в клиническую практику операции пересадки мужской половой железы, гипофиза, гипоталамуса и сочетанные пересадки нейро-эндокринных органов (передний гипоталамус и гипофиз; гипофиз и яичко; гипоталамус и гипофиз и яичко), которые явились эффективным средством лечения таких заболеваний, как первичный и вторичный гипогонадизм, пангипопитуитаризм, эндокринные формы импотенции и мужского бесплодия, несахарный диабет. Результаты этих исследований изложены в монографиях «Основы оперативной техники пересадки органов», «Вопросы андрологии и пересадки яичка», «Очерки по хирургической андрологии», которые являются настольными книгами для молодого поколения хирургов.

Признанием заслуг профессора И. Д. Кирпатовского явилось избрание его членом-корреспондентом Российской академии медицинских наук по специальности «Трансплантология» и присуждение ему звания «Почетный трансплантолог», в 1997 г. ему было присвоено почетное звание «Заслуженный деятель науки Российской Федерации».

Говоря о значении научного творчества Игоря Дмитриевича, уместно перефразировать слова американского социолога А. Боскова и сказать, что Кирпатовский дал андрологии имя и программу. Соглашаясь с такой оценкой, следует признать, что одного этого уже достаточно, чтобы считать его основоположником клинической андрологии в России. Без его вклада уже невозможно представить себе облик современной российской медицины и науки.

И. Д. Кирпатовский – автор более 300 публикаций, в том числе 13 монографий, им получено 11 авторских свидетельств на изобретения в области микрохирургии, сосудистой и трансплантационной хирургии, андрологии. Под его руководством защищено 67 кандидатских и 26 докторских диссертаций. Многие ученики профессора И. Д. Кирпатовского возглавляют хирургические кафедры в России и странах СНГ, руководят отделами в институтах.

Светлая память об Игоре Дмитриевиче Кирпатовском будет жить в сердцах его соратников, друзей и коллег.

Единые требования к рукописям, представляемым в журнал

«ВОПРОСЫ РЕКОНСТРУКТИВНОЙ И ПЛАСТИЧЕСКОЙ ХИРУРГИИ»

В научно-практическом рецензируемом журнале «Вопросы реконструктивной и пластической хирургии» публикуются передовые, оригинальные статьи по клинической и экспериментальной хирургии и клинической анатомии, историко-медицинские статьи, краткие сообщения, заметки из практики, сообщения о юбилеях.

Принятые к рассмотрению рукописи направляются на рецензирование внешним рецензентам.

Окончательное решение о публикации статьи принимается редакционной коллегией на основании мнения рецензентов.

ОБЩИЕ ПРАВИЛА

Рукопись должна быть представлена в 2 экземплярах на белой бумаге формата А4. Поля сверху и снизу – 2 см, справа – 2 см, слева – 3 см, шрифт «Times New Roman», размер шрифта – 12 пунктов через 1,5 интервала. Рукопись статьи должна включать: 1) титульный лист; 2) резюме и ключевые слова; 3) основной текст; 4) список литературы; 5) таблицы; 6) иллюстрации; 7) подписи к рисункам. Каждая часть рукописи печатается с новой страницы. Страницы рукописи следует нумеровать. На первой странице должна быть виза и подпись научного руководителя, заверенная печатью учреждения. На последней странице статьи должны быть подписи всех авторов. ***Электронный вариант статьи прилагается в обязательном порядке.*** Основной текст и таблицы представляются в формате **Microsoft Word** (*.doc).

Объем статьи: оригинальные статьи, обзоры, лекции – 10–12 страниц; историко-медицинские статьи – 5–6 страниц; краткие сообщения, заметки из практики – 3–4 страницы машинописного текста.

Авторы должны хранить копии всего представленного материала.

ТИТУЛЬНЫЙ ЛИСТ

Первая страница рукописи (титульный лист) должна содержать на русском и английском языках: а) название статьи; б) фамилии и инициалы каждого из авторов с указанием высшей из имеющихся у них академических степеней (званий) и членства в различных обществах; в) полное название отдела, кафедры, лаборатории научного или лечебного учреждения, города, где выполнялась представленная работа; г) ***фамилию, имя, отчество и адрес автора, ответственного за ведение переписки, контактные телефоны, адрес электронной почты.***

РЕЗЮМЕ И КЛЮЧЕВЫЕ СЛОВА

Вторая страница рукописи – резюме на русском и английском языках, объем которого 250 слов (750 знаков). Резюме должно содержать следующую информацию: а) цель и задачи исследования или исходная позиция автора; б) методы исследования и характеристика материала; в) основные результаты; г) выводы или заключение.

Все аббревиатуры в резюме необходимо раскрывать (несмотря на то, что они будут раскрыты в основном тексте статьи). Во избежание искажения основных понятий желательно указать соответствующие английские термины. Это особенно важно, когда приводятся названия особых заболеваний, синдромов, упоминаются авторы или конкретные методы.

Ключевые слова (от 3 до 8) на русском и английском языках помещают под резюме после обозначения «Ключевые слова».

ОСНОВНОЙ ТЕКСТ

Оригинальные статьи должны иметь следующую структуру: а) введение; б) материал и методы; в) результаты; г) обсуждение; д) заключение; е) список литературы; ж) References.

Обзоры и лекции разбиваются на разделы по усмотрению автора, краткие сообщения на разделы не разбиваются.

Редакция журнала рекомендует авторам статей проводить описание экспериментальных данных и результатов статистического анализа в соответствии с рекомендациями Международного комитета редакторов медицинских журналов (International Committee of Medical Journal Editors. Uniform requirements for manuscripts submitted to biomedical journals. Ann. Intern. Med. 1997. № 126.* P. 36–47*).

В разделе «Материал и методы» ясно опишите дизайн исследования. Если использовался процесс рандомизации, поясните, как он проводился для формирования групп. Если использовался «слепой» контроль, опишите, какие методы были применены для его обеспечения. Сообщите число случаев, когда наблюдение осуществлялось не до конца исследования (например, количество больных, выбывших из клинического испытания), и их причину. Избегайте употребления статистических терминов, таких как «рандомизированный», «значимый», «корреляции» и «выборка», для обозначения нестатистических понятий. Рукописи статей, в которых дизайн исследования не соответствует его

цели и задачам, могут быть отклонены редакцией журнала.

При описании дизайна исследования и статистических методов ссылки приводите на известные руководства и учебники с указанием страниц. Поясните, какие компьютерные программы использовались в вашей работе, какие статистические методы применялись для обоснования полученных вами выводов.

Рукописи статей, в которых при достаточном объеме экспериментальных данных отсутствует статистический анализ, а также некорректно использованы или описаны применяемые статистические методы, могут быть отклонены редакцией журнала. В отдельных случаях, когда объемы данных не позволяют провести статистический анализ, но фактические результаты обладают существенной новизной в области исследования, статья может быть принята к публикации.

По возможности представляйте полученные данные в количественном виде с соответствующими показателями вариабельности измерений (доверительные интервалы, интерквартильный размах и т. п.). Особое внимание следует обратить на корректное представление номинальных и ранговых показателей, которые рекомендуется представлять частотами распределений. Дайте определение всем используемым статистическим терминам, сокращениям и символическим обозначениям. Например, M – выборочное среднее; m – ошибка среднего; a – стандартное квадратичное отклонение; p – достигнутый уровень значимости и т. д. Если вы используете выражение типа $M \pm m$, укажите объем выборки n. Если используемые статистические критерии имеют ограничения по их применению, укажите, как проверялись эти ограничения и каковы результаты проверок. При использовании параметрических критериев опишите процедуру проверки закона распределения (например, нормального) и результаты этой проверки.

Обращайте внимание на точность представления результатов расчетных показателей. Она должна соответствовать точности используемых методов измерения. Средние величины не следует приводить точнее чем на один десятичный знак по сравнению с исходными данными. Рекомендуется проводить округление результатов (средних и показателей вариабельности) измерения показателя до одинакового количества десятичных знаков, так как их разное количество может быть интерпретировано как различная точность измерений.

Укажите принятый в данном исследовании критический уровень значимости p, с которым сравнивали достигнутый уровень значимости каждого статистического критерия. Согласно современным правилам рекомендуется вместо термина «достоверность различий» использовать термин «уровень статистической значимости различий». В каждом конкретном случае рекомендуется указывать фактическую величину достигнутого уровня значимости p для используемого статистического критерия. Если показатель может быть рассчитан разными методами и они описаны в работе, то следует указать, какой именно метод расчета применен (например, коэффициент корреляции Пирсона, Спирмена, бисериальный и т. п.).

Представляйте свои результаты в тексте, таблицах и на рисунках в логической последовательности. Не повторяйте в тексте все данные из таблиц или рисунков, выделяйте или суммируйте только важные наблюдения. Ограничьтесь теми таблицами и рисунками, которые необходимы для подтверждения основных аргументов статьи и оценки степени их обоснованности. Если не у всех пациентов группы измеряются все изучаемые признаки, то в таблице должно быть указано число наблюдений по каждому признаку.

Используйте графики в качестве альтернативы таблицам с большим числом данных. На графиках и диаграммах рекомендуется указывать доверительный интервал или квадратичное отклонение.

На графиках обязательно должны быть подписи и разметка осей, указаны единицы измерений.

При исследовании эффективности медицинских вмешательств следует указать, что являлось критерием эффективности. При исследовании диагностических тестов необходимо привести рассчитанные показатели чувствительности и специфичности метода диагностики и сравнение с золотым стандартом, если он имеется. В обзорных статьях рекомендуется описать методы и глубину поиска статей, критерии включения найденных материалов в обзор. Выводы работы должны подтверждаться результатами проведенного статистического анализа, а не носить декларативный характер, обусловленный общебиологическими или медицинскими принципами.

ТАБЛИЦЫ

Все таблицы должны быть упомянуты (процитированы) в тексте. Каждая таблица печатается на отдельной странице через 1,5 интервала и нумеруется соответственно первому упоминанию ее в тексте. Каждый столбец (колонка) должен иметь короткий заголовок (в нем могут быть использованы сокращения, аббревиатуры). Разъяснения терминов, аббревиатур и сокращений помещаются в сноске или примечаниях, а не в названии таблиц. Для сноски применяется символ – *. Если используются данные из другого опубликованного или неопубликованного источника, должно быть полностью приведено его название.

ИЛЛЮСТРАЦИИ

Все иллюстрации (рисунки, диаграммы, фотографии) нумеруются и представляются в черно-белом и цветном изображении. Опись иллюстраций и подписи к ним даются на отдельном листе с указанием названия статьи и фамилии автора. В тексте должна быть ссылка на соответствующую таблицу или рисунок. Каждая фотография должна иметь приклеенный сзади ярлычок, содержащий номер рисунка, фамилию автора и обозначение верха.

В электронном виде принимаются как сканированные, так и представленные в виде файлов форматов *.tif, *.psd, *.jpg, *.cdr с разрешением не менее 300 ppi. Каждый файл должен содержать один рисунок. Названия и детализированные изменения должны содержаться в подписях к иллюстрациям, а не на самих иллюстрациях.

Если рисунки ранее уже публиковались, укажите оригинальный источник и представьте письменное разрешение на их воспроизведение от держателя прав на публикацию. Разрешение требуется независимо от автора или издателя, за исключением документов, находящихся в общественном владении.

ССЫЛКИ, СПИСОК ЛИТЕРАТУРЫ

Ссылки в тексте статьи (ГОСТ Р 7.0.5–2008 «Библиографическая ссылка. Общие требования и правила составления») даются в квадратных скобках номерами в соответствии с пристатейным списком литературы, в котором источники перечисляются в порядке цитирования.

Не ссылайтесь на резюме докладов (abstracts), на «неопубликованные наблюдения» и «личные сообщения». Ссылки на статьи, принятые в печать, но еще не опубликованные, допустимы, укажите журнал и добавьте «в печати» (in press). Ссылки должны быть сверены авторами с оригинальными документами.

Список литературы размещается в конце статьи и включает библиографическое описание всех работ, которые цитируются в тексте статьи.

Список литературы должен быть напечатан через 1,5 интервала после текста статьи под заголовком «Литература».

Работы иностранных авторов, опубликованные на русском языке и кириллицей, помещают среди работ отечественных авторов.

Библиографическое описание литературных источников к статье дается в соответствии с ГОСТ 7.1–2003 «Библиографическое описание документа: общие требования и правила составления».

Сокращения отдельных слов и словосочетаний приводят в соответствии с ГОСТ 7.12–93 «Сокращение русских слов и словосочетаний в библиографическом описании произведений печати».

1. **Монографии**. Указывают в следующей последовательности такие выходные данные: фамилия и инициалы автора (авторов), название монографии (полностью раскрывая все слова), номер повторного издания, место издания (город), издательство, год издания, количество страниц (см. примеры 1, 2).

В монографиях, написанных 1–4 авторами, указывают всех авторов и в библиографическом списке монографии помещают по фамилии первого автора (см. пример 1).

Монографии, написанные коллективом авторов более 4 человек, помещают в списке литературы по первому слову заглавия книги. После заглавия через косую черту указывают все фамилии авторов, если их четыре, или указывают фамилии трех авторов и далее «и др.», если авторов больше четырех. Инициалы в этом случае ставят перед фамилией автора (см. пример 2).

В монографиях иностранных авторов, изданных на русском языке, после заглавия книги через двоеточие указывают, с какого языка сделан перевод.

Редакторов книг (отечественных и иностранных) указывают после заглавия книги через косую черту после слов «Под ред.», «Ed.», «Hrsg.».

В книгах при наличии двух мест издания приводят оба, отделяя друг от друга точкой с запятой.

2. **Статьи из журналов и продолжающихся изданий**. Выходные данные указывают в следующем порядке: фамилия и инициалы автора (авторов), название статьи, название источника, год, том, номер, страницы (от и до). Отделяют их друг от друга точкой и тире. Название статьи отделяют от источника двумя косыми чертами (см. примеры 3, 4).

Для отечественных журналов и продолжающихся изданий том обозначают заглавной буквой Т., страницы – заглавной буквой С. Для иностранных журналов и продолжающихся изданий том обозначают сокращением «V.» или «Bd.» (для изданий на немецком языке), страницы – заглавной буквой P. или S. (для изданий на немецком языке).

3. **Статьи из сборников (книг)**. Выходные данные указывают в следующей последовательности: фамилия и инициалы автора (авторов), название статьи, через две косые черты название сборника, место издания (город), год, страницы (от и до) (см. пример 5).

4. **Авторефераты**. Выходные данные указывают в следующей последовательности: фамилия и инициалы автора (авторов), полное название автореферата, после которого ставят двоеточие и со строчной буквы указывают, на соискание какой степени защищена диссертация и в какой области науки, место издания (город), год издания, количество страниц (см. пример 6).

ПРИМЕРЫ ОФОРМЛЕНИЯ ПРИСТАТЕЙНЫХ СПИСКОВ ЛИТЕРАТУРЫ

1. Георгиевский В. П., Комисаренко Н. Ф., Дмитрук С. Е. Биологически активные вещества лекарственных растений. – Новосибирск: Наука, 1990. – 333 с.

2. Основы криохирургии печени и поджелудочной железы / Б. И. Альперович, Т. Б. Комкова, Н. В. Мерзликин и др.; под ред. Б. И. Альперовича. – Томск: Печатная мануфактура, 2006. – 232 с.

3. Лукьянов А. В., Долгих В. Т., Потиевский Э. Г. и др. Моделирование острого пиелонефрита у животных различного вида // Бюл. сиб. медицины. – 2006. – Т. 5, № 4. – С. 42–47.

4. Dodge J. T., Mitchell C., Hanahan D. J. et al. The preparation and chemical characteristics of hemo-globin-free ghost of human erythrocytes // Archives Biochem Biophys. – 1963. – V. 100, № 1. – P. 119–130.

5. Попова Н. А., Назаренко С. А. Возникновение мультиаберрантных клеток при действии мутагенных факторов различной природы // Генетика человека и патология: Сб. науч. трудов / под ред. В. П. Пузырева. – Вып. 6. – Томск: Печатная мануфактура, 2002. – С. 149–156.

6. Соловьёв М. М. Лечение перфоративных язв с применением конструкций из никелида титана: автореф. дис. ... канд. мед. наук. – Томск, 2001. – 40 с.

REFERENCES

В данном разделе литературные источники на русском языке представляются дополнительно на латинице для зарубежных баз данных. Для транслитерации фамилий авторов следует использовать систему BGN (Board of Geographic Names).

Форма записи библиографических описаний российских источников в «References»:

Описание статьи из журнала на русском языке. Транслитерация фамилий и инициалов всех соавторов. Перевод на английский названия журнала, год, vol. …, no. …, pp. …–….

Если источник имеет doi, его обязательно надо приводить (в конце записи). В ссылках на журнальные статьи название статьи не указывать.

Пример оформления:

Barancevich E. R., Posokhina O. V. Journal of neurology and psychiatry, 2010, no. 4, pp. 63–66 (in Russian).

Описание статьи из электронного журнала. Транслитерация фамилий и инициалов всех соавторов. Перевод на английский названия статьи. Перевод на английский журнала, год, vol. …, no. …. Режим доступа: http://www. … (дата обращения).

Пример оформления:

Svirin A. V., Kijko Ju.I., Obruch B., Bogomolov A. V. Spectral optical coherent tomography: principles and possibilities of a method. URL: http://www.farmanotes.ru/spektralnaya-opticheskaya-kogerentnaya-tomografiya-principy-i-vozmozhnosti-metoda (accessed 04 December 2011) (in Russian).

Pogosova G. V. Depression – a new risk factor for coronary heart disease and a predictor of coronary death. Kardiologija, 2002, no. 4. Available at: http:// www. mediasphera.aha.ru/cardio/2002/4/r4-02ref.htm#14 (accessed 3 December 2012).

Описание материалов конференций. Транслитерация фамилий и инициалов всех соавторов. Перевод на английский названия статьи. Перевод на английский названия конференции или название трудов конференции и т. п. Место издания, год, pp. … – ….

Пример оформления:

Cherkashin D. V., Kuchmin A. N., Rezvan V. V. Monitoring of risk factors for cardiovascular disease in athletes and prevention of sudden cardiac death in sport. Proceedings of the I All-Russian Congress with international participation "Sports Medicine – 2011". Moscow, 2011, pp. 500–504.

Описание книги (монографии, сборника). Транслитерация фамилий и инициалов всех соавторов. Перевод на английский названия книги. Город по-английски, издательство (транслитерация с добавлением Publ.), год. Общее число страниц.

Пример оформления:

Serov V. V., Shehter A. B. Connective tissue functional morphology and general pathology. Moscow, Medicine Publ., 1981. 312 p.

Описание диссертации или автореферата диссертации. Транслитерация фамилии и инициалов автора. Перевод на английский названия. Author. dis. Cand. med. sci. (или Doct. Dis.). Город по-английски, год. Общее число страниц.

Пример оформления:

Zagrekov V. I. Anesthetic management hip replacement surgery. Author. dis. Dr. med. sci. Moscow, 2011. 49 p. (in Russian).

Форма записи библиографических описаний иностранных источников в «References» повторяется из списка литературы.

С правилами оформления работ также можно ознакомиться на сайте журнала: www.microsurgeryinstitute.com

Материалы статей направляются в редакцию журнала по адресу:

E-mail: microhirurgia@yandex.ru

40 трендов, определяющих будущее современной медицины (по представлению венгерского врача-футуролога Bertalan Mesco (PhD,MD) по состоянию на 22 ноября 2013 года

В 1597 году Gaspare Tagliacozzi завершил работу над своей книгой «De Curtorum Chimrgia per Insitionem» («Хирургия дефектов всаживанием») с описанием пластики носа и губы лоскутом с плеча и 22 рисунками, в том числе с изображениями необходимых хирургических инструментов.

Книга G. Tagliacozzi стала краеугольным камнем для развития современной пластической хирургии.