ISSN 1814-1471

научно-практический журнал

Вопросы реконструктивной и пластической хирургии

Том 15 1 (40)
март '2012

Jayme A. Bertelli – MD, PhD Joana de Gusmro Children's Hospital and the University of Southern Santa Catarina (Unisul), Florianypolis, SC, Brazil. Во время посещения обучающего центра «Инновационные технологии в хирургии», Томск, сентябрь 2012 года.

В номере:

Пересадка ветвей подмышечного нерва в реконструкции разгибания в локтевом суставе при тетраплегии: анатомические исследования хирургических возможностей **(с. 5)**

Применение полисахаридной нейрональной матрицы при лечении экспериментальной спинальной травмы **(с. 34)**

Роль vasa vasorum в кровоснабжении эпигастрального лоскута (экспериментальное исследование) **(с. 34)**

«Запретная зона» кисти по А. С. Нарядчиковой **(с. 74)**

Издатели номера

На встрече с директором института неотложной детской хирургии и травматологии, президентом национальной медицинской палаты РФ профессором Л. М. Рошалем.

Д. м. н И. А. Деев (зам. начальника Департамента здравоохранения ТО), врач И. Н. Клиновицкий (зав. хирургическим отделением Городской больницы № 3), В. А. Сальников (главный врач Областной детской больницы), Т. В. Соломатина (генеральный директор МО «Здоровье», кандидат мед. наук), профессор Л. М. Рошаль (директор Института неотложной детской хирургиии и травматологии, президент Национальной медицинской палаты), профессор О. С. Кобякова (начальник Департамента здравоохранения ТО), профессор В. Ф. Байтингер (директор Института микрохирургии), профессор Л. М. Огородова (депутат государственной думы РФ, член-корр. РАМН)

научно-практический журнал

Вопросы реконструктивной и пластической хирургии

Том 15, № 1 (40)
март'2012

УЧРЕДИТЕЛЬ:
ЗАО «Сибирская микрохирургия»

ПРИ УЧАСТИИ:
АНО НИИ микрохирургии ТНЦ СО РАМН
ГБОУ ВПО Сибирского государственного медицинского университета Минздравсоцразвития России
Научно-исследовательского института гастроэнтерологии при СибГМУ
Межрегионального Общества Кистевых Хирургов — Кистевой группы
Белгородского государственного университета

Наши врачи лучше, чем наша медицина.
Президент Национальной медицинской палаты, профессор Л.М. Рошаль (Томск, 23.01.2012)

Журнал зарегистрирован в Министерстве по делам печати, телерадиовещания и средств массовой коммуникации РФ
Св-во ПИ № 77-9259 от 22.06.2001

Выходит 4 раза в год

Издается на средства спонсоров и рекламодателей

Территория распространения: Российская Федерация, страны СНГ

Подписной индекс в агентстве «Роспечать» — 36751

РИНЦ (Договор № 09-12/08)

Журнал включен в Перечень ведущих рецензируемых научных журналов и изданий, выпускаемых в РФ, в которых должны быть опубликованы основные результаты диссертаций на соискание ученой степени доктора и кандидата наук (редакция от 17.06.2011 г.).

ГЛАВНЫЙ РЕДАКТОР:
В. Ф. Байтингер, профессор

ЗАМЕСТИТЕЛЬ ГЛАВНОГО РЕДАКТОРА:
А. И. Цуканов, профессор

РЕДАКЦИОННАЯ КОЛЛЕГИЯ:
Ю. И. Бородин, академик РАМН
В. М. Воробьев
Г. Ц. Дамбаев, член-корреспондент РАМН
С. В. Логвинов, профессор
А. П. Кошель, профессор
В. К. Пашков, профессор
А. А. Сотников, профессор
В. И. Тихонов, профессор
В. В. Юркевич, профессор

РЕДАКЦИОННЫЙ СОВЕТ:
Massimo Ceruso (Италия)
Isao Koshima (Япония)
Wayne A. Morrison (Австралия)
Dragos Pieptu (Румыния)
К. Г. Абалмасов, профессор (Москва)
А. А. Воробьев, профессор (Волгоград)
В. Г. Голубев, профессор (Москва)
И. О. Голубев, профессор (Москва)
С. С. Дыдыкин, профессор (Москва)
А. Ю. Кочиш, профессор (Санкт-Петербург)
М. С. Любарский, член-корреспондент РАМН (Новосибирск)
Н. В. Островский, профессор (Саратов)
А. Г. Пухов, профессор (Челябинск)
К. П. Пшениснов, профессор (Ярославль)
Н. Ф. Фомин, профессор (Санкт-Петербург)
И. В. Шведовченко, профессор (Санкт-Петербург)
А. И. Шевела, профессор (Новосибирск)

ГРУППА РАЗРАБОТКИ И ВЫПУСКА:
Технический редактор Е. С. Сердюк
Дизайнер С. А. Сидоров
Корректура и перевод Н. А. Суханова
Формат 60×84/8. Печать офсетная.
Усл. печ. л. 9,77. Заказ 490. Тираж 1000 экз.
Подписано в печать 12.03.2012
Отпечатано ООО «Дельтаплан»
634041, г. Томск, ул. Тверская, 81.

АДРЕС РЕДАКЦИИ:
634050, г. Томск, Московский тракт, 2.
Тел.: (3822) 64-53-78, 53-26-30,
тел./факс (3822) 64-57-53;
сайт: http://microsurgeryinstitute.com
e-mail: microhirurgia@yandex.ru

Ежеквартальный научно-практический медицинский журнал «ВОПРОСЫ РЕКОНСТРУКТИВНОЙ И ПЛАСТИЧЕСКОЙ ХИРУРГИИ»

Журнал «Вопросы реконструктивной и пластической хирургии» — это единственный в РФ научно-практический рецензируемый журнал, издаваемый специалистами в области клинической и экспериментальной хирургии и клинической анатомии. Журнал пропагандирует современную хирургическую идеологию, а именно — идеологию реконструктивной и пластической (восстановительной) хирургии во всех известных сегодня хирургических направлениях.

С 2010 года журнал является официальным печатным органом Межрегионального Общества Кистевых Хирургов — Кистевой группы.

Журнал включен в Перечень ведущих рецензируемых научных журналов и изданий, выпускаемых в РФ, в которых должны быть опубликованы основные результаты диссертаций На соискание ученой степени доктора и кандидата наук (редакция от 17.06.2011 г.).

Журнал основан в 2001 году, зарегистрирован в Министерстве по делам печати, телерадиовещания и средств массовой коммуникации РФ. Свидетельство ПИ № 77-9259 от 22.06.2001 г.

ISSN: 1814-1471.

Выходит 4 раза в год. Тираж — 1000 экземпляров.

Территория распространения: Российская Федерация, страны СНГ.

Подписной индекс в каталоге агентства «Роспечать»: 36751.

Web-сайт и электронная версия:
www.microsurgeryinstitute.com
e-mail**: microhirurgia@yandex.ru**

Журнал входит в базу данных РИНЦ РУНЭБ (http://www.elibrary.ru).

Главный редактор: Заслуженный врач РФ, президент единственного в России АНО НИИ микрохирургии, заведующий кафедрой пластической хирургии с курсом оперативной хирургии и топографической анатомии Сибирского государственного медицинского университета Минздравсоцразвития России, доктор медицинских наук, профессор **В. Ф. Байтингер**.

Основные рубрики журнала:

- Слово редактора
- Пластическая хирургия
- Клиническая анатомия
- Экспериментальная хирургия
- Новые технологии
- В помощь практическому врачу
- Менеджмент в медицине
- История медицины
- Информация
- Юбилеи

Объем статьи: оригинальные статьи, обзоры, лекции — 10–12 страниц; историко-медицинские статьи — 5–6 страниц; краткие сообщения, заметки из практики — 3–4 страницы машинописного текста.

Авторы публикуют свои материалы бесплатно, авторский гонорар не выплачивается.

Редакционная коллегия приглашает к сотрудничеству всех, кто заинтересован в развитии хирургии и медицинской науки в целом!

научно-практический журнал
Вопросы реконструктивной и пластической хирургии

Том 15, № 1 (40)
март'2012

СОДЕРЖАНИЕ

Слово редактора 4

НОВЫЕ ТЕХНОЛОГИИ
Бертелли Дж. А., Такка К. П., Дуартэ Э. К. В., Чицони М. Ф., Х. Дуартэ. Пересадка ветвей подмышечного нерва в реконструкции разгибания в локтевом суставе при тетраплегии: анатомические исследования хирургических возможностей 5
Топольницкий Е. Б., Дамбаев Г. Ц., Шефер Н. А., Ходоренко В. Н., Фомина Т. И., Гюнтер В. Э. Замещение пострезекционных дефектов перикарда, диафрагмы, грудной стенки сетчатым имплантатом из никелида титана 14

КЛИНИЧЕСКАЯ АНАТОМИЯ
Байтингер В. Ф.
Клиническая анатомия ладонного апоневроза 22

ЭКСПЕРИМЕНТАЛЬНАЯ ХИРУРГИЯ
Большаков И. Н., Еремеев А. В., Светлаков А. В., Шеина Ю. И., Рендашкин И. В., Полстяной А. М., Кривопалов В. А., Каптюк Г. И., Карапетян А. М., Игнатов А. В., Медведева Н. Н., Жуков Е. Л.
Применение полисахаридной нейрональной матрицы при лечении экспериментальной спинальной травмы 34
Селянинов К. В., Синичев Д. Н. Роль vasa vasorum в кровоснабжении эпигастрального лоскута (экспериментальное исследование) 43

ПЛАСТИЧЕСКАЯ ХИРУРГИЯ
Дамбаев Г. Ц., Кошель А. П., Соловьев М. М., Куртсеитов Н. Э., Попов А. М.
Постгастрорезекционные синдромы как проблема реконструктивной хирургии 51
Дюрягин Н. М., Сысолятин П. Г., Гюнтер В. Э., Семченко В. В., Дюрягина Е. Н., Степанов С. С.
Технологии повторной реконструкции нижней челюсти, восстановленной композитными эндопротезами из материалов никелида титана 56

В ПОМОЩЬ ПРАКТИЧЕСКОМУ ВРАЧУ
Егиазарян К. А., Магдиев Д. А. Научно-организационные аспекты работы клиники хирургии кисти 62
Мугатасимов И. Г., Баранов А. И., Фаев А. А., Серебрянников В. В. Новый малоинвазивный способ ушивания прободных язв двенадцатиперстной кишки 66

ИСТОРИЯ МЕДИЦИНЫ
Байтингер В. Ф., Курочкина О. С.
«Запретная зона» кисти по А. С. Нарядчиковой 71

ИНФОРМАЦИЯ 81

CONTENTS

From the editor 4

NEW TECNOLOGIES
Bertelli J. A.,Tacca C. P., Duarte E. C. W., Ghizoni M. F., Duarte H. Transfer of axillary nerve branches to reconstruct elbow extension in tetraplegics: a laboratory investigation of surgical feasibility 5
Topolnitskii Ye. B., Dambayev G. Ts., Shefer N. A., Khodorenko V. N., Fomina T. I., Gyunter V. Ye. Substitution of postresection defects of pericardium, diaphragm, thoracic wall by the implant of titanium nikelide fibers 14

CLINICAL ANATOMY
Baitinger V. F.
Clinical anatomy of palm aponeurosis 22

EXPERIMENTAL SURGERY
Bolshakov I. N., Eremeev A. V., Svetlakov A. V., Sheina Ju. I., Rendashkin I. V., Polstjanoi A. M., Krivopalov B. A., Kaptjuk G. I., Karapetjan A. M., Ignatov A. V., Medvedeva N. N., Zhukov E. L.
Using neuronal polyssacharide matrix in the treatment of experimental spinal cord injury 34
Selyaninov K. V., Sinichev D. N. The role of vasa vasorum in blood supply of epigastric flap (experimental study) 43

PLASTIC SURGERY
Dambayev G. Ts., Koshel A. P., Solovyev M. M., Kurtseitov N. Ad., Popov A. M.
Postgastroectomic syndromes as a problem of reconstructive surgery 51
N. M. Dyuryagin, P. G. Sysolyatin, V. Ye. Gyunter, V. V. Semchenko, Ye. N. Dyuryagina, S. S. Stepanov.
Technologies of repeated reconstruction of bottom jaw restored by composite endoprostheses of titanium nikelide materials 56

AID TO THE PHYSICIAN
Yegiazaryan K. A., Magdiyev D. A. Scientific-organizational aspects of hand surgery clinics activity 62
Mugatasimov I. G., Baranov A. I., Fayev A. A., Serebryannikov V. V. New mini-invasive method of laparoscopic repair of perforated duodenal ulcer 66

HISTORY OF MEDICINE
Baitinger V. F., Kourochkina O. S.
«Forbidden zone» based upon A. S. Naryadchikova 71

INFORMATION 81

ДОРОГОЙ ЧИТАТЕЛЬ!

1 января 2012 года вступил в силу ФЗ «Об основах охраны здоровья граждан в Российской Федерации». Этот документ критиковался как пациентами, так и профессиональным сообществом еще на стадии законопроекта. После принятия многочисленных поправок он был подписан Президентом РФ Д. А. Медведевым, но так и остался с большим перечнем нареканий. Трудно себе представить, каким был первый вариант этого закона, если сегодня осталось к нему так много претензий — уже после внесения в конце 2010 года аж 106 поправок!

Внесению такого количества поправок, когда закон был уже единогласно проголосован во всех комитетах Государственной Думы Федерального Собрания, предшествовало смелое выступление на Российском медицинском форуме (апрель 2011 года) директора Института неотложной детской хирургии и травматологии, профессора Л. М. Рошаля. Его речь была настолько героической в наших условиях, продемонстрировавшей некомпетентность Минздравсоцразвития РФ во главе с Т. А. Голиковой, что она (речь) позволила остановить принятие этого законопроекта в Федеральной Думе. Произошло это при прямой поддержке премьер-министра Правительства РФ В. В. Путина. Речь доктора Л. М. Рошаля вызвала незамедлительную реакцию со стороны минздравовских чиновников (удаление текста выступления со многих сайтов, «Коллективное письмо» Минздрава в адрес премьер-министра с обвинениями в адрес известного врача, критика Л. М. Рошаля со стороны помощника министра С. Малявиной и осуждение со стороны коллеги — директора Научного центра акушерства, гинекологии и перинатологии им. В. И. Кулакова, профессора Г. Т. Сухих).

Итак, сегодня мы имеем то, что имеем. Хочу обратить ваше внимание, дорогой читатель, на те особенности принятого закона, которые нужно знать как «Отче наш»! Например, в законе заложен конфликт между врачом и пациентом, т. е. примат прав пациента над правами врача. Этот конфликт будет очень выгоден страховым компаниям, которые теперь выстраивают систему не на основе подкрепления работы медиков по улучшению здоровья граждан, а на основе презумпции виновности врача в перерасходе денежных средств. За невыполнение стандарта лечения с 1 января



2012 года страховые компании имеют право наказывать медиков рублем! Другими словами, в принятом законе нет финансового баланса между государственными обещаниями и выделенными средствами. В этой ситуации врачи окажутся крайними, а пациенты — проигравшими. Единственной возможностью противостоять отрицательным моментам этого закона, на основе которого будет сформировано большое количество подзаконных актов — это организация профессионального медицинского сообщества — Национальной медицинской палаты. В ее компетенции должны быть профессиональная экспертиза, третейский суд, страхование профессиональной ответственности врача, организация аттестации врачей, разработка протоколов лечения, методических рекомендаций, стандартов, участие в формировании тарифов в системе ОМС и т. д. Итак, с новым вас законом! К сожалению, с ним мы будем иметь дело ежедневно и не менее 20 лет. Такие у нас времена!

С уважением,
Главный редактор,
Заслуженный врач РФ,
профессор В. Ф. Байтингер

Дж. А. Бертелли, К. П. Такка, Э. К. В. Дуартэ, М. Ф. Чицони, Х. Дуартэ

ПЕРЕСАДКА ВЕТВЕЙ ПОДМЫШЕЧНОГО НЕРВА В РЕКОНСТРУКЦИИ РАЗГИБАНИЯ В ЛОКТЕВОМ СУСТАВЕ ПРИ ТЕТРАПЛЕГИИ: АНАТОМИЧЕСКИЕ ИССЛЕДОВАНИЯ ХИРУРГИЧЕСКИХ ВОЗМОЖНОСТЕЙ

J. A. Bertelli, C. P. Tacca, E. C. W. Duarte, M. F. Ghizoni, H. Duarte

TRANSFER OF AXILLARY NERVE BRANCHES TO RECONSTRUCT ELBOW EXTENSION IN TETRAPLEGICS: A LABORATORY INVESTIGATION OF SURGICAL FEASIBILITY

Департамент ортопедической хирургии Госпиталя Governador Celso Ramos (Florianopolis)
Департамент анатомии Federal University (Florianopolis, Бразилия)
© *Бертелли Дж. А., Такка К. П., Дуартэ Э. К. В., Чинцони М. Ф., Дуартэ Х.*

Повреждение спинного мозга в области шеи (С6) сопровождается выпадением функции разгибания локтевого сустава и нуждается в реконструкции. Традиционно реконструкцию разгибания локтевого сустава осуществляли пересадкой мышц, что давало незначительное улучшение это функции. Мы выдвинули гипотезу, что результаты реиннервации разгибателя могут быть лучше, чем пересадка соседних мышц. Нами было поведено анатомическое исследование ветвей подмышечного нерва, идущих к малой круглой мышце и задним отделам дельтовидной мышцы как возможных донорских структур для двигательной реиннервации трехглавой мышцы плеча (трицепс). На 8 фиксированных формалином трупах осуществляли препаровку подмышечного нерва и его ветвей к малой круглой мышце и задним пучкам дельтовидной мышцы, двигательных ветвей лучевого нерва к длинной и медиальной головкам трицепса. На 2 свежих трупах мы симулировали хирургическую технологию пересадки ветвей подмышечного нерва (ветви к малой круглой мышце либо задней дельтовидной ветви) для реиннервации длинной головки трицепса (1) и на соединение с торакодорзальным нервом (2). Примечательно, что вышеуказанные ветви подмышечного нерва можно легко и без натяжения переместить до моторных ветвей трицепса и торакодорзального нерва.
Ключевые слова: *тетраплегия, подмышечный нерв, локтевой сустав.*

In spinal cord injuries at the C6 level, elbow extension is lost and needs reconstruction. Traditionally, elbow extension has been reconstructed by muscle transfers, which improve function only moderately. We have hypothesized that outcomes could be ameliorated by nerve transfers rather than muscle transfers. We anatomically investigated nerve branches to the teres minor and posterior deltoid as donors for transfer to triceps motor branches. In eight formalin-fixed cadavers, the axillary nerve, the teres minor branch, the posterior deltoid branch, the triceps long and upper medial head motor branches, and the thoracodorsal nerve were dissected bilaterally, their diameters measured and their myelinated fibers counted. To simulate surgery, using an axillary approach in two fresh cadavers, we transferred the teres minor or the posterior deltoid branch to the triceps long head and to the thoracodorsal nerve. The posterior division of the axillary nerve gave off the teres minor motor branch and then the branch to the posterior deltoid, terminating as the superior lateral brachial cutaneous nerve. The diameters of the teres minor motor branch, posterior deltoid, triceps long and upper medial head branches, and the thoracodorsal nerve all were ~2 mm, with minimal variation. The nerves varied little in their numbers of myelinated fibers, being consistently about 1,000. Via an axillary approach, either the teres minor or the posterior deltoid branch could be transferred directly to the thoracodorsal nerve or to triceps branches without any tension.
Key words: *tetraplegia, n. axillaris, elbow.*

УДК 616.616.833.341.6-089.843:616.727.3-009.11

ВВЕДЕНИЕ

Повреждение спинного мозга в области шеи (С6) сопровождается выпадением функции разгибания локтевого сустава, которая нуждается в реконструкции. Традиционно реконструкцию разгибания локтевого сустава осуществляли пересадкой мышц, что давало незначительное

улучшение этой функции. Мы выдвинули гипотезу, что результаты реиннервации разгибателя могут быть лучше, чем пересадка соседних мышц. Нами было поведено анатомическое исследование ветвей подмышечного нерва, идущих к малой круглой мышце и задним отделам дельтовидной мышцы как возможных донорских структур для двигательной реиннервации трехглавой мышцы плеча (трицепс). На восьми фиксированных формалином трупах осуществляли препарирование подмышечного нерва и его ветвей к малой круглой мышце и задним пучкам дельтовидной мышцы, двигательных ветвей лучевого нерва — к длинной и медиальной головкам трицепса. Кроме того, с обеих сторон препарировали торакодорзальные нервы, измеряли их диаметр и изучали их волоконный состав (число миелиновых волокон). На двух свежих трупах мы симулировали хирургическую технологию пересадки ветвей подмышечного нерва (ветви к малой круглой мышце либо задней дельтовидной ветви) для реиннервации длинной головки трицепса [1] и на соединение с торакодорзальным нервом [2]. После прохождения подмышечного нерва через заднюю стенку подмышечной впадины он отдает двигательную ветвь к малой круглой мышце и ветвь — к задним отделам дельтовидной мышцы, заканчиваясь в подкожной клетчатке наружной поверхности плеча в виде superior lateral brachial cutaneous nerve. Диаметр двигательных ветвей подмышечного нерва к малой круглой мышце, к дельтовидной мышце, а также двигательных ветвей лучевого нерва к длинной и медиальной головкам трицепса, торакодорзального нерва был в пределах 2 мм. Эти нервы не имеют больших различий по количеству содержащихся в них миелиновых нервных волокон (около 1000). Примечательно, что две вышеуказанные ветви подмышечного нерва можно легко и без натяжения переместить до моторных ветвей трицепса и торакодорзального нерва.

Переломы и дислокации в шейном отделе позвоночника нередко сопровождаются повреждением спинного мозга. Наиболее часто это повреждение происходит на уровне С6. У этих пациентов остаются сохранными функция плечевого сустава и сгибание в локтевом суставе, однако разгибание в локтевом суставе отсутствует либо резко ослаблено. Несмотря на сохранение разгибания в области запястья, функция захвата резко ослаблена, т. к. имеется паралич сгибателей и разгибателей большого пальца других пальцев кисти либо их очень ослабленная функция (2-я группа по Международной классификации функции мышц при тетраплегии) [1]. В настоящее время только в США проживает 100 000 пациентов с тетраплегией [2]. Пациенты-тетраплегики борются за свою «независимость», в которой восстановление функции верхних конечностей является приоритетной в реабилитационном лечении [3]. Процедура пересадки сухожилий показана для восстановления базисных движений верхней конечности, улучшающих способность ухаживать за собой, самостоятельно питаться, самостоятельно себя катетеризировать, поднимать объекты, писать, плавать и водить автомобиль [4, 5]. Для пациента приоритетной для выполнения всех этих функций является реконструкция функции разгибания локтевого сустава, которая затем становится хорошей базой для последующей реконструкции функции кистевого захвата [1, 6]. Редко, но это очень важно — восстановление возможности собственного передвижения на инвалидной коляске. Разумеется, такой прогресс возможен только при хорошей (сильной) функции разгибания в локтевом суставе, сохранности функции широчайшей мышцы спины собеих сторон, что улучшает функцию плечевых суставов и стабилизирует торс [7]. Следующий общепринятый метод — пересадка задней порции дельтовидной мышцы или двуглавой мышцы в положение трицепса; огромное большинство пациентов только восстанавливают достаточную силу сопротивляться силе тяжести [6]. Следующий этап связан с результатами анатомических исследований по разработке новых технологий в реконструкции плечевого нервного сплетения [8, 9] которые мы удачно внедрили в свою клиническую практику реабилитации тетраплегиков — это наша оригинальная концепция «дистальных нервных трансферов» для восстановления разгибания большого и других пальцев кисти путем пересадки n. supinator в n. interosseus posterior [10].

В данной работе мы приводим результаты анатомических исследований возможности пересадки моторных ветвей подмышечного нерва, идущих к малой круглой мышце и задним пучкам дельтовидной мышцы, в моторные нервы трехглавой мышцы плеча. Суть данной работы — в анатомическом обосновании возможности реиннервации трицепса при повреждении спинного мозга на уровне С6. При этом функция малой круглой мышцы и задних пучков дельтовидной мышцы сохраняется, поскольку их мотонейроны находятся выше уровня повреждения спинного мозга. Трицепс в этом случае парализован, поскольку его мотонейроны находятся дистальнее

места повреждения спинного мозга и они потеряли супраспинальный контроль.

МАТЕРИАЛ И МЕТОДЫ

Восемь фиксированных в формалине и два свежих трупа человека были использованы для анатомических исследований. Специальным разрезом в подмышечной ямке (с обеих сторон) выполняли доступ к подмышечному нерву и двигательным ветвям лучевого нерва, идущим к трицепсу. Подмышечную вену идентифицировали вместе с сухожилием широчайшей мышцы спины. Выделение подмышечного нерва начинали на уровне медиального края широчайшей мышцы спины. Головка плечевой кости была надежным ориентиром в этой работе. До того момента как окончательно идентифицировать подмышечный нерв, находили a. circumflexa humeri posterior. Лучевой нерв идентифицировали сразу кпереди от сухожилия широчайшей мышцы спины, а затем находили двигательные ветви лучевого нерва к трицепсу. Для выделения ветвей подмышечного нерва сначала верифицировали широчайшую мышцу спины, большую круглую мышцу, длинную головку трицепса, т. е. мышцы, отходящие от лопатки и плечевой кости. С помощью калипера измеряли расстояние между подмышечным нервом (в месте его входа в четырехстороннее отверстие) и медиальным краем сухожилия широчайшей мышцы спины, расстояние между моторной ветвью к малой круглой мышце и моторной ветвью к дельтовидной мышце (n. deltoideus posterior), а также расстояние между местом входа в мышцу заднего дельтовидного нерва и задним краем дельтовидной мышцы. Кроме того, измеряли диаметр заднего дельтовидного нерва, моторной ветви к малой круглой мышце, торакодорзального нерва и моторных ветвей к длинной и медиальной головкам трицепса. В завершение измеряли длину моторных ветвей подмышечного нерва и забирали образцы этих нервов для гистологического исследования (заливка в парафин, окраска поперечных срезов гематоксилином и эозином). Подсчитывали число миелиновых нервных волокон в различных нервных ветвях с использованием окулярной сетки; различия в количестве миелиновых волокон оценивали методом вариационной статистики. Статистически достоверными считались различия, если $P < 0,05$. Результаты выражались как средняя $\pm$ SD.

Вторым шагом в нашем исследовании была работа на двух свежих трупах с целью симуляции новой хирургической процедуры in vitro. Хотя оперативные доступы к самому стволу подмышечного нерва были известны [11], наша задача состояла в необходимости выйти к его двигательным ветвям, направляющимся к малой круглой мышце и задним пучкам дельтовидной мышцы, пересечь их в самом дистальном участке, переместить к двигательным ветвям лучевого нерва (длинная головка трицепса) либо к тракодорзальному нерву (рис. 1).

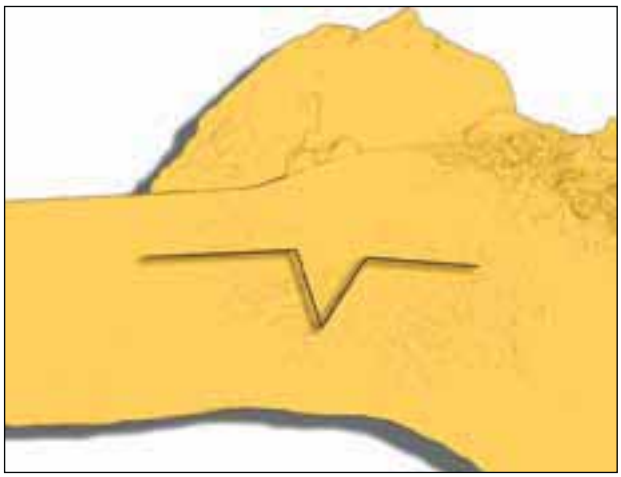

Рис. 1. Оперативный доступ к ветвям подмышечного нерва

РЕЗУЛЬТАТЫ

Подмышечный нерв является последней ветвью заднего пучка плечевого нервного сплетения (C5), тогда как сам задний пучок непосредственно продолжается в лучевой нерв (C6–C8, Th1). Нерв находится на расстоянии 49,6 $\pm$ 14,3 мм медиальнее сухожилия широчайшей мышцы спины. В пределах подмышечной ямки подмышечный нерв можно найти в центре треугольника, образованного медиально — подлопаточной артерией, латерально — сухожилием широчайшей мышцы спины и краниально (cephalad) — задней артерией, огибающей плечевую кость (рис. 2). Вдоль латерального края подлопаточной мышцы подмышечный нерв последовательно делится на две ветви. На расстоянии 12,7 мм $\pm$ 2 мм от своего начала задняя ветвь подмышечного нерва отдает ветвь к малой круглой мышце. На 13 мм $\pm$ 2,4 мм дистальнее предыдущей ветви отходит ветвь, которая затем делится на две: двигательную — к задним пучкам дельтовидной мышцы, чувствительную — как n. cutaneus brachii lateralis superior, выходящую под кожу между

задним краем дельтовидной и мышцы и длинной головкой трицепса (рис. 3). Моторная ветвь малой круглой мышцы достигает ее передней или боковой поверхности (проксимальной порции), проходя в тесном контакте с длинной головкой трицепса и латеральным краем подлопаточной мышцы (рис. 4). Ветвь подмышечного нерва к задним пучкам дельтовидной мышцы появляется более латерально, на 1–2 см дистальнее сухожилия длинной головки трицепса (рис. 5). Моторная ветвь к дельтовидной мышце проникает в нее в точке, расположенной в 38 ± 8 мм от начала заднего края дельтовидной мышцы. В среднем длина моторной ветви к малой круглой мышце составляет 18 ± 5 мм, длина ветви к заднему краю дельтовидной мышцы — 19 ± 6 мм. Средний диаметр моторной ветви к малой круглой мышце — 2,5 ± 0,7 мм, а ветви к задним пучкам дельтовидной мышцы — 1,8 мм ± 0,7 мм (рис. 3). Диаметр и число миелиновых нервных волокон

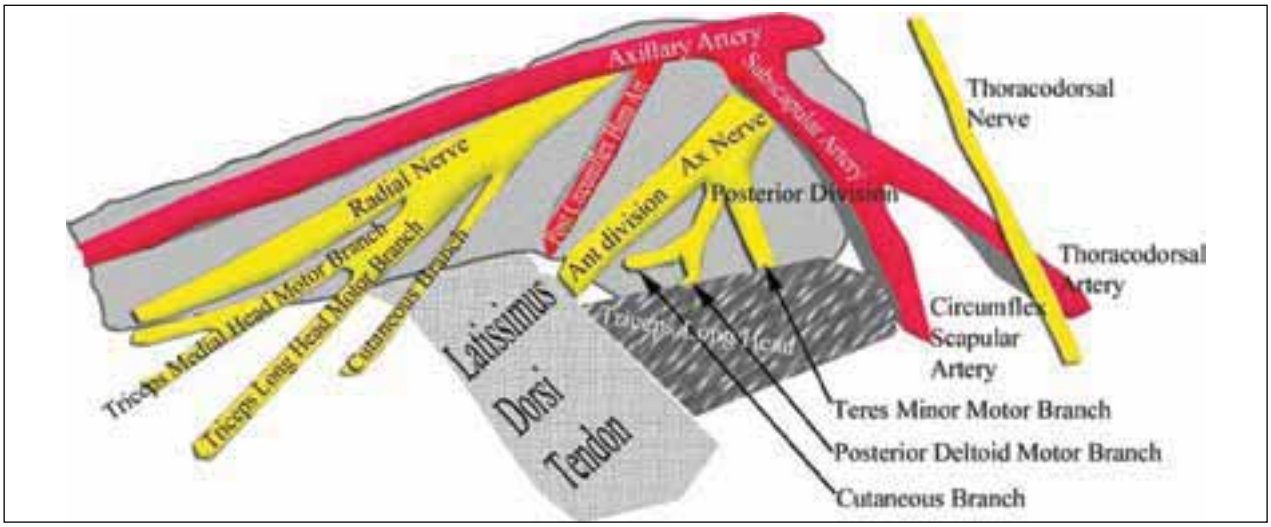

Рис. 2. Схема расположения лучевого и подмышечного нервов в правой подмышечной ямке

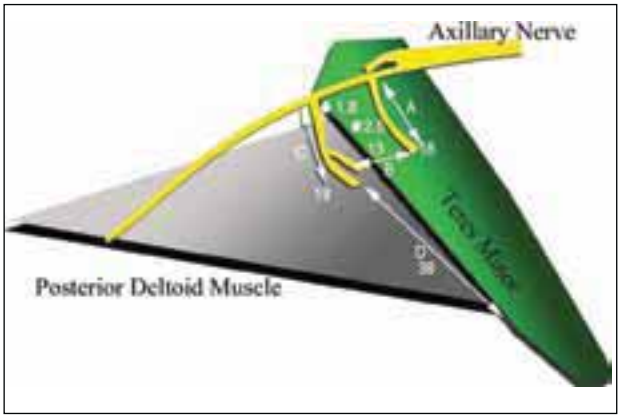

Рис. 3. Схематическое представление задней ветви подмышечного нерва и ее деления: A — средняя длина моторной ветви к малой круглой мышце (мм); B — среднее расстояние между моторными ветвями к малой круглой мышце и дельтовидной мышце (мм); C — средняя длина моторной ветви к дельтовидной мышце (мм); D — среднее расстояние между задним краем дельтовидной мышцы и точкой вхождения в нее моторной ветви подмышечного нерва. Кружками обозначен диаметр моторных ветвей к малой круглой и дельтовидной мышцам

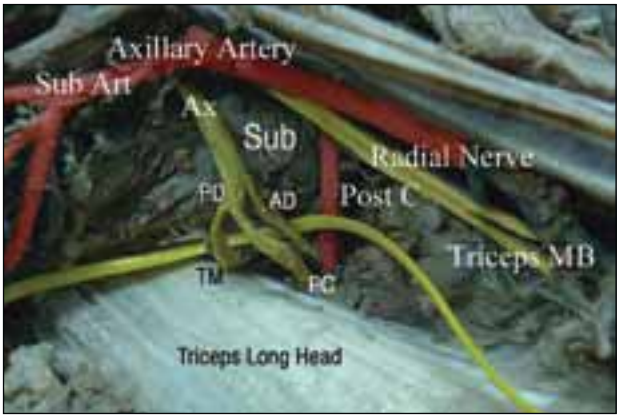

Рис. 4. Взаимоотношение между задним делением подмышечного нерва (PD) и сухожилием длинной головки трицепса в левой подмышечной ямке. Показана близость расположения моторной ветви к малой круглой мышце (TM), к сухожилию длинной головки трицепса и латеральному краю подлопаточной мышцы (Sub); AD — переднее деление подмышечного нерва; PC — ветвь к заднему краю дельтовидной мышцы и коже вокруг дистальной порции дельтовидной мышцы; Post C — задняя, огибающая плечевую кость артерия; Triceps MB — моторные ветви лучевого нерва к длинной и медиальной головкам трицепса; Sub Art — подлопаточная артерия

в моторных ветвях к малой круглой мышце, задним пучкам дельтовидной мышцы, длинной головке трицепса, медиальной головке трицепса, торакодорзальном нерве сведены в табл. 1. Статистически значимого различия в количестве миелиновых нервных волокон в перечисленных нервах нет. На двух свежих трупах выполнена симуляция хирургической операции трансфера моторных ветвей подмышечного нерва (к малой круглой мышце и задним пучкам дельтовидной мышцы) к моторным ветвям, иннервирующим длинную головку трицепса и широчайшую мышцу спины. Оказалось, что совершенно без натяжения удается выполнить нейроррафию конец-в-конец. При этом различия между донорскими и реципиентными нервами в части количества миелиновых нервных волокон минимальны (рис. 6).

Таблица 1

Средний диаметр и количество миелиновых нервных волокон

Нерв	Диаметр (мм)	Количество миелиновых волокон
Teres minor	2,5 ± 0,6	961 ± 204
Post deltoid	1,8 ± 0,6	937 ± 163
Triceps long head	1,5 ± 0,5	1 329 ± 353
Triceps medial head	1,7 ± 0,6	987 ± 283
Thoracodorsal	1,9 ± 0,5	1 160 ± 506

ОБСУЖДЕНИЕ

АНАТОМИЧЕСКИЕ И МОРФОМЕТРИЧЕСКИЕ НАХОДКИ В ОТНОШЕНИИ ВЕТВЕЙ ПОДМЫШЕЧНОГО НЕРВА

После своего появления на уровне латерального края подлопаточной мышцы нерв делится на две ветви. Одна из задних ветвей направляется к малой круглой мышце. Эта ветвь находится в близком соседстве с длинной головкой трицепса и латеральным краем подлопаточной мышцы. Задняя дельтовидная ветвь подмышечного нерва и ветвь к малой круглой мышце (моторные ветви), как и кожная ветвь — n. cutaneus brachii lateralis superior — являются производными общего ствола подмышечного нерва. Эта последовательность отхождения ветвей от подмышечного нерва была описана Uz et al. [12]. На всех наших 10 препаратах (трупы взрослых людей, препаровка подмышечной впадины с обеих сторон)

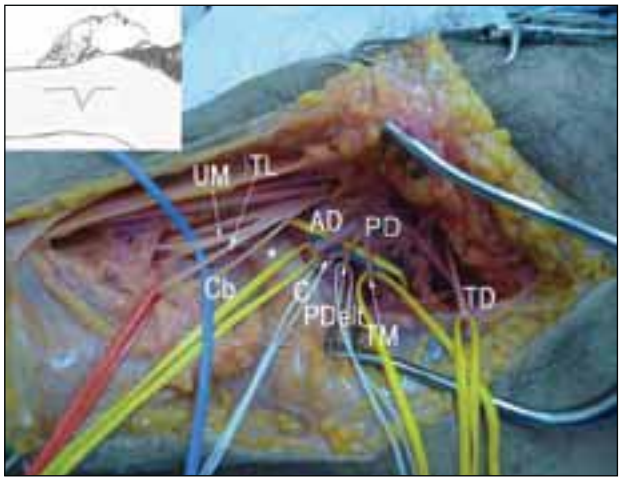

Рис. 5. Фото анатомического препарата правой подмышечной ямки: переднее (AD) и заднее (PD) деления подмышечного нерва. Заднее деление (PD) отдает моторную ветвь к малой круглой мышце (TM) и моторную ветвь к задним пучкам дельтовидной мышцы (Pdelt). Заднее деление заканчивается как верхний латеральный кожный нерв плеча (C). Звездочкой показано сухожилие широчайшей мышцы спины. TD — n. thoracodorsalis. Cb — кожная ветвь лучевого нерва. UM — ветвь к медиальной головке трицепса. TL — ветвь к длинной головке трицепса

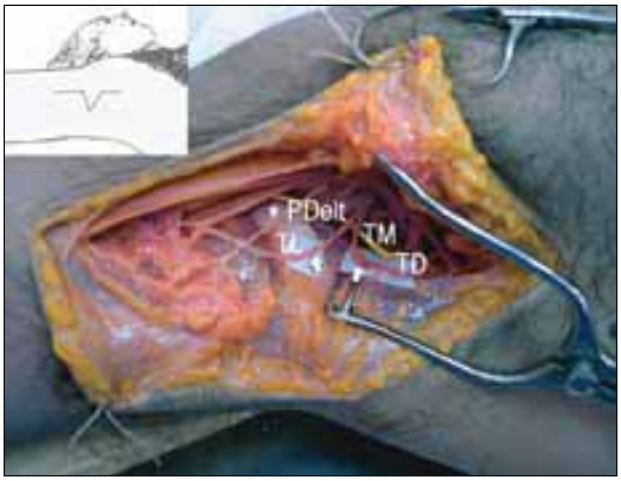

Рис. 6. Хирургический эксперимент трансфера моторной ветви малой круглой мышцы (TM) в торакодозальный нерв (TD) и задней дельтовидной ветви (Pdelt) в моторную ветвь лучевого нерва к длинной головке трицепса (TL). Оба варианта коаптации показаны стрелками, они выполнены совершенно без натяжения. Различия диаметров сшиваемых нервов минимальны. Звездочкой показано сухожилие широчайшей мышцы спины

мы, как и Hong et al. [13] и Loukas et al., постоянно идентифицировали заднюю дельтовидную ветвь подмышечного нерва. По данным Ball et al. [15], задняя дельтовидная ветвь подмышечного нерва отсутствовала на 5 из 20 препаратов, по Zhao et al. [16] — на 4 из 40 препаратов, по Uz et al. [12] — только на одном из 30 препаратов. Мы не нашли подтверждения данным Ball et al. [15] о двойной моторной иннервации (в 100 % случаев) задних пучков дельтовидной мышцы как со стороны «заднего, так и переднего деления» подмышечного нерва на уровне латерального края подлопаточной мышцы. По нашим данным, только в одном случае на 20 препаровок подмышечной ямки мы обнаружили «двойную» иннервацию задних пучков дельтовидной мышцы. Эти различия в иннервации дельтовидной мышцы обусловлены, по-видимому, тем, что исследователи не дифференцируют задние мышечные пучки этой мышцы от средних. Мы отметили небольшие различия диаметров ветвей подмышечного нерва, идущих к малой круглой и дельтовидной мышцам (потенциальных донорских для трансфера) и реципиентных нервов (моторные ветви к широчайшей мышце спины, к длинной и средней головкам трицепса). В среднем диаметр тех и других колебался в пределах 2 мм. Все эти нервы имели в своем составе примерно 1000 миелинизированных нервных волокон; различия статистически недостоверны, поэтому их можно вполне использовать для реиннервации трицепса и широчайшей мышцы спины. По данным Witoonchart et al. [17], которые близки к нашим, в моторных ветвях к длинной головке трицепса «упаковано» примерно 1 200 миелинизированных нервных волокон. Соответственно, в торакодорзальном нерве мы насчитали примерно 1 160 миелинизированных нервных волокон. При этом Bonnel and Mansat [18] насчитали в нем всего 800 волокон. Такая разница, по-нашему мнению, может быть обусловлена индивидуальным различиями. Такие различия в количестве миелинизированных нервных волокон в торакодорзальном нерве (от 1 530 до 2 470) находили Samardzic et al. [19]. Большая вариация в количестве миелинизированных нервных волокон описана во всех ветвях плечевого нервного сплетения [18]. Например, Bonnel and Mansat [18] подсчитали, что в самом подмышечном нерве количество миелинизированных нервных волокон колеблется от 2 073 до 12 711. Подсчет количества нервных волокон в моторных нервах, идущих к малой круглой мышце и задним пучкам дельтовидной мышцы, ни в одном из известных нам исследованиях не проводился. Мы посчитали количество миелинизированных нервных волокон в чисто моторных нервах. Однако, по данным Bertelli et al. [20], не менее 50 % миелинизированных нервных волокон в моторных нервах, т. е. входящих в скелетные мышцы плечевого пояса, на самом деле чувствительные. Обе группы нервных волокон (моторные и проприоцептивные) — это толстые миелиновые нервные волокна, дифференциация которых по диаметру невозможна. Более того, не существует соответствующих гистологических методов исследований, позволяющих отдифференцировать моторные и чувствительные нервные волокна в периферических нервах. Мы не думаем, что нет гистологических различий между моторными и чувствительными нервными волокнами в срезе периферических нервов, в донорских и реципиентных нервах для трансфера. Это очень важно, поскольку несоответствия между донорскими и реципиентными нервами (волоконный состав) имеют негативные функциональные последствия для результата трансфера. Действительно, в каждом конкретном клиническом случае успех трансфера нервов базируется на анатомических исследованиях и на результатах подсчета миелинизированных нервных волокон — комбинации моторных и чувствительных [9, 10]. Чувствительные нервные волокна в моторных нервах выполняют специфическую функцию; реиннервация мышечных проприоцепторов должна, по-видимому, улучшить функциональные результаты трансфера моторных нервов [21].

У пациентов с тетраплегией при повреждении спинного мозга на уровне C6 некоторое число мотонейронов, иннервирующих малую круглую и дельтовидную мышцы, могут погибнуть. Это могло ограничить количество сохранных моторных нервных волокон, достигающих малой круглой и задних пучков дельтовидной мышцы. Тем не менее, мы не думаем, что погибшие мотонейроны, при известных обстоятельствах, должны стать препятствием для успешной реиннервации задней группы мышц плеча после трансфера ветвей подмышечного нерва в двигательные нервы трицепса, поскольку для восстановления нормальной функции мышцы достаточно реиннервировать только 20–30 % мышечных волокон [22, 23]. При подходящем клиническом случае возможного использования трансфера нервов, на дооперационном этапе, может быть интересной электромиография задних пучков дельтовидной мышцы и малой круглой мышцы для определения объема повреждения их мотонейронов [24].

ХИРУРГИЧЕСКИЕ ВОЗМОЖНОСТИ ТРАНСФЕРА ВЕТВЕЙ ПОДМЫШЕЧНОГО НЕРВА ЧЕРЕЗ ПОДМЫШЕЧНЫЙ ДОСТУП

Наши анатомические исследования показали возможность хирургической техники трансфера задних ветвей подмышечного нерва непосредственно и напрямую в моторные ветви трицепса и в торакодорзальный нерв после выполнения подмышечного оперативного доступа. Мы показали, что после пересечения нерва-донора он легко и без натяжения может быть сшит с реципиентным моторным нервом конец-в-конец. Эта технология предполагает трансфер нервов, подобный трансферу при реконструкции плечевого нервного сплетения, т. е. ветви подмышечного нерва пересекались проксимально, а ветвь трицепса — дистально. При восстановлении плечевого нервного сплетения для реиннервации трицепса был предложен задний доступ (со стороны спины), через который осуществлялся подход к подмышечному нерву [25, 26]. У тетраплегиков такой доступ нельзя считать адекватным. Через задний доступ моторные ветви трицепса не могут быть пресечены проксимально, так как широчайшая мышца спины и малая круглая мышца прикрывают своей массой место отхождения моторных ветвей трицепса от лучевого нерва [28]. В этой связи технически затруднительно выполнить шов между донорским и реципиентным нервами. Это факт, поскольку выгоды от переднего (подмышечного) доступа реальны. Мы отказались от заднего доступа при восстановлении плечевого нервного сплетения, касающегося реиннервации трицепса ветвями подмышечного нерва [28].

ТРИЦЕПС И ШИРОЧАЙШАЯ МЫШЦА СПИНЫ КАК МИШЕНЬ ДЛЯ РЕИННЕРВАЦИИ ПРИ ТЕТРАПЛЕГИИ

Трицепс крайне необходим для выполнения функции разгибания в локтевом суставе. Более того, длинная головка трицепса начинается На лопатке (латеральный край, вблизи плечевого сустава) и способствует стабилизации плечевого пояса, приведению плеча; кроме того, работает в синергизме с широчайшей мышцей спины, перекрывающей нижний угол лопатки, и фиксируясь на верхней трети передней поверхности плечевой кости. Мы наблюдали, что тетраплегики с сохраненной функцией разгибания в локтевом суставе и сохраненной функцией широчайшей мышцы спины, когда садились в инвалидную коляску, облегчали давление на нижнюю часть своего тела при сгибании рук в локтевых суставах и опоре на предплечье. В этом положении движение вызывается за счет сохранной функции широчайшей мышцы спины. Тетраплегики также используют оба трицепса и обе широчайшие мышцы спины для стабилизации тела и препятствия падению тела вперед (на колени). Когда тело падает на колени, возможен его подъем благодаря сокращению широчайших мышц спины на фоне депрессии плечевого сустава. Когда руки фиксированы, широчайшие мышцы спины стабилизируют спину [30]. Торакодорзальные нервы формируются за счет аксонов мотонейронов С7–8 [31]; следовательно, при травме спинного мозга на уровне С6 широчайшие мышцы спины полностью парализованы. Основываясь на этих соображениях, была сформулирована идея реиннервации длинной головки трицепса и широчайшей мышцы спины ветвями подмышечного нерва, направляющимися к малой круглой мышце и к задним пучкам дельтовидной мышцы, с целью восстановления функции разгибания в локтевом суставе и стабилизации тела пациента.

ИСПОЛЬЗОВАНИЕ ВЕТВЕЙ К МАЛОЙ КРУГЛОЙ МЫШЦЕ И ЗАДНИМ ПУЧКАМ ДЕЛЬТОВИДНОЙ МЫШЦЫ В КАЧЕСТВЕ НЕРВОВ-ДОНОРОВ

Оба эти нерва вполне пригодны для трансфера в моторную ветвь длинной головки трицепса, отходящую от лучевого нерва. Задние мышечные пучки дельтовидной мышцы, ответственные за экстензию в плечевом суставе, могут быть легко обнаружены еще до операции. У тетраплегиков задние пучки дельтовидной мышцы, приносящиеся в жертву ради восстановления функции разгибания в локтевом суставе, не оказывают заметного влияния на функцию верхней конечности [1]. Наоборот, использование моторной ветви задних пучков дельтовидной мышцы должно быть очень деликатным, поскольку недостаток длины этого нерва чреват невыполнением реиннервации. Использование технологии пересадки мышц, например, двуглавой, препятствует в дальнейшем трансферу n. supinator для восстановления функции разгибания пальцев кисти [11], поскольку комбинация пересадки двуглавой

мышцы с приношением в жертву мышцы-супинатора будет сопровождаться нарушением функции супинации. Ветвь к малой круглой мышце должна быть с запасом длины, так как наружная ротация в плечевом суставе может быть избирательно сохранена за счет m. infraspinatus, которая иннервируется n. suprascapularis (C4–6) [29]. Находить ветви подмышечного нерва к малой круглой мышце непросто. Единственная возможность (адекватный тест) для поиска этой мышцы — это выполнение блока n. suprascapularis каким-либо анестетиком и посредством этого выключение функции m.infraspinatus, тогда как функция малой круглой мышцы будет сохранена.

ВРЕМЕННОЙ ФАКТОР ПРИ ВЫПОЛНЕНИИ ТРАНСФЕРА ВЕТВЕЙ ПОДМЫШЕЧНОГО НЕРВА У ТЕТРАПЛЕГИКОВ

Продолжительность времени между получением травмы и операцией реиннервации — весьма существенный фактор в хирургии периферических нервов [32]. При тетраплегии, между тем, мышцы-мишени не денервированы, следовательно, успех реиннервации потенциально возможен даже тогда, когда эта операция выполняется позднее общепринятых временных рамок. Число научных работ в этом направлении очень ограничено. Требуются серьезные экспериментальные исследования.

В целом, пересадка сухожилий у тераплегиков рекомендуется не ранее чем через 1 год после травмы [1, 3]. В отношении пересадки нервов мы считаем оптимальным ее выполнение через 6 месяцев после травмы спинного мозга. Мы думаем, что выполнение хирургических реконструкций в сроки до 1 года после травмы не может воспрепятствовать процессу иногда встречающегося спонтанного восстановления функции верхних конечностей, поскольку если оно происходит, то только в первые 6 месяцев после спинальной травмы [33]. Если быть еще более конкретным, то нет даже виртуального шанса на спонтанное восстановление функции полностью (в течение 6 месяцев) парализованных мышц, то есть вряд ли возможно спонтанное восстановление полезной моторной активности ранее парализованных мышц в большей степени, чем за прошедшие 6 месяцев бездействия [33].

Таким образом, с анатомической точки зрения обе ветви подмышечного нерва — к малой круглой мышце и к задним пучкам дельтовидной мышцы — в комбинации либо раздельно могут быть использованы для реиннервации длинной и/или медиальной головок трицепса и/или торакодорзального нерва у параплегиков при травме спинного мозга на уровне C6.

ЛИТЕРАТУРА

1. Hentz VR, Leclercq C. Surgical Rehabilitation of the Upper Limb in Tetraplegia. New York: W. B. Saunders; 2002: 97–117.
2. National Spinal Cord Injury Statistical Center. Spinal cord injury: Facts and figures at a glance. J Spinal Cord Med 2008; 31: 357–358.
3. Welraeds D, Ismail AA, Parent A. Functional reconstruction of the upper extremity in tetraplegia: Application of Moberg's and Allieu's procedures. Acta Orthop Belg 2003; 69: 537–545.
4. Allieu Y, Benichou M, Ohanna F, Rabischong E, Benoit P. Functional surgery of the upper limbs in tetraplegic patients (Current trends after 10 years of experience at the Propara Center). Rev Chir Orthop Reparatrice Appar Mot 1993; 79: 79–88.
5. Curtin CM, Hayward RA, Kim HM, Gater DR, Chung KC. Physician perceptions of upper extremity reconstruction for the person with tetraplegia. J Hand Surg 2005; 30A: 87–93.
6. Hamou C, Shah NR, DiPonio L, Curtin CM. Pinch and elbow extension restoration in people with tetraplegia: A systematic review of the literature. J Hand Surg 2009; 34A: 692–699.
7. Waters RL, Sie IH, Gellman H, Tognella M. Functional hand surgery following tetraplegia. Arch Phys Med Rehabil 1996; 77: 86–94.
8. Bertelli JA, Kechele PR, Santos MA, Besen BA, Duarte H. Anatomical feasibility of transferring supinator motor branches to the posterior interosseous nerve in C7–T1 brachial plexus palsies. Laboratory investigation. J Neurosurg 2009; 111: 326–331.
9. Bertelli JA, Ghizoni MF. Transfer of supinator motor branches to the posterior interosseous nerve in C7–T1 brachial plexus palsy. J Neurosurg 2009; 111: 1–4.
10. Bertelli JA, Tacca CP, Ghizoni MF, Kechele PR, Santos MA. Transfer of supinator motor branches to the posterior interosseous nerve to reconstruct thumb and finger extension in tetraplegia: case report. J Hand Surg 2010; 35A: 1647–1651.
11. Bertelli JA, Kechele PR, Santos MA, Duarte H, Ghizoni MF. Axillary nerve repair by triceps motor branch transfer through an axillary access: Anatomical basis and clinical results. J Neurosurg 2008; 107: 370–377.
12. Uz A, Apaydin N, Bozkurt M, Elhan A. The anatomic branch pattern of the axillary nerve. J Shoulder Elbow Surg 2007; 16: 240–244.

13. Hong TC, Kumar VP, Nather A. The posterior neuromuscular compartment of the deltoid. Plast Reconstr Surg 2005; 115: 1660–1664.

14. Loukas M, Grabska J, Tubbs RS, Apaydin N, Jordan R. Mapping the axillary nerve within the deltoid muscle. Surg Radiol Anat 2009; 31: 43–47.

15. Ball CM, Steger T, Galatz LM, Yamaguchi K. The posterior branch of the axillary nerve: An anatomic study. J Bone Joint Surg 2003; 85A: 1497–1501.

16. Zhao X, Hung LK, Zhang GM, Lao J. Applied anatomy of the axillary nerve for selective neurotization of the deltoid muscle. Clin Orthop Relat Res 2001; 390: 244–251.

17. Witoonchart K, Leechavengvongs S, Uerpairojkit C, Thuvasethakul P, Wongnopsuwan V. Nerve transfer to deltoid muscle using the nerve to the long head of the triceps. I. An anatomic feasibility study. J Hand Surg Am 2003; 28: 628–632.

18. Bonnel F, Mansat M. Nerfs Peripheriques. Anatomie et Pathologie Chirurgicale. Paris: Masson: 31–37.

19. Samardzic M, Antunovic V, Joksimovic M, Bacetic D. Donor nerves in the einnervation of brachial plexus. Neurol Res 1986; 8: 117–122.

20. Bertelli JA, Taleb M, Saadi A, Mira JC, Pecot-Dechavassine M. The rat brachial plexus and its terminal branches: An experimental model for the study of peripheral nerve regeneration. Microsurgery 1995; 16: 77–85.

21. Bertelli JA, Orsal D, Mira JC. Median nerve neurotization by peripheral nerve grafts directly implanted into the spinal cord: Anatomical, behavioural and electrophysiological evidences of sensorimotor recovery. Brain Res 1994; 25; 644: 150–159.

22. De Medinaceli L. Cell Surgery to Repair Divided Nerves. Paris: C.A.S.I.S.-C.I.D.; 1994: 90–101.

23. Gordon T, Yang JF, Ayer K, Stein RB, Tyreman N. Recovery potential of muscle after partial denervation: A comparison between rats and humans. Brain Res Bull 1993; 30: 477–482.

24. Ericson U, Borg J, Borg K. Macro-EMG and muscle biopsy of pa-retic foot dorsiflexors in Charcot-Marie-Tooth disease. Muscle Nerve 2000; 23: 217–222.

25. Leechavengvongs S, Witoonchart K, Uerpairojkit C, Thuvasethakul P. Nerve transfer to deltoid muscle using the nerve to the long head of the triceps. II. A report of 7 cases. J Hand Surg Am 2003; 28: 633–638.

26. Bertelli JA, Ghizoni MF. Reconstruction of C5 and C6 brachial plexus avulsion injury by multiple nerve transfers: Spinal accessory to suprascapular, ulnar, fascicles to biceps branch, and triceps long or lateral head branch to axillary nerve. J Hand Surg Am 2004; 29: 131–139.

27. Bertelli JA, Santos MA, Kechele PR, Ghizoni MF, Duarte H. Triceps motor nerve branches as a donor or receiver in nerve transfers. Neurosurgery 2007; 61 (Suppl 2): 333–338.

28. Bertelli JA, Ghizoni MF. Nerve root grafting and distal nerve transfers for C5–C6 brachial plexus injuries. J Hand Surg Am 2010; 35: 769–775.

29. Kapandji A. The Physiology of the Joints. New York: Churchill Liv-ingstone/Elsevier; 2007: 62–72.

30. Reyes ML, Gronley JK, Newsam CJ, Mulroy SJ, Perry J. Electro-myographic analysis of shoulder muscles of men with low-level paraplegia during a weight relief raise. Arch Phys Med Rehabil 1995; 76: 433–439.

31. Lee KS. Variation of the spinal nerve compositions of thoracodorsal nerve. Clin Anat 2007; 20: 660–662.

32. Midha R, Munro CA, Chan S, Nitising A, Xu QG, Gordon T. Regeneration into of transferring supinator motor branches to the posterior interosseous nerve in protected and chronically denervated peripheral nerve stumps. Neurosurgery 2005; 57: 1288–1289.

33. Waters RL, Sie IH, Gellman H, Tognella M. Functional hand surgery following tetraplegia. Arch Phys Med Rehabil 1996; 77: 86–94.

Поступила в редакцию 25.12.2011
Утверждена к печати 27.01.2012

Author:

Jayme A. Bertelli — MD, PhD Joana de Gusmão Children's Hospital and the University of Southern Santa Catarina (Unisul), Florianópolis, SC, Brazil.

Contacts:

e-mail: drbertelli@gmail.com, bertelli@matrix.com.br

Перевод:

Байтингер В. Ф. — д-р мед. наук, профессор, зав. кафедрой оперативной хирургии и топографической анатомии им. Э. Г. Салищева ГБОУ ВПО СибГМУ Минздравсоцразвития России, г. Томск.

Контакты:

Байтингер Владимир Федорович

e-mail: baitinger@mail.tomsknet.ru

Е. Б. Топольницкий[1,2], Г. Ц. Дамбаев[1], Н. А. Шефер[1], В. Н. Ходоренко[3], Т. И. Фомина[4], В. Э. Гюнтер[3]

ЗАМЕЩЕНИЕ ПОСТРЕЗЕКЦИОННЫХ ДЕФЕКТОВ ПЕРИКАРДА, ДИАФРАГМЫ, ГРУДНОЙ СТЕНКИ СЕТЧАТЫМ ИМПЛАНТАТОМ ИЗ НИКЕЛИДА ТИТАНА

Ye. B. Topolnitskii[1,2], G. Ts. Dambayev[1], N. A. Shefer[1], V. N. Khodorenko[3], T. I. Fomina[4], V. Ye. Gyunter[3]

SUBSTITUTION OF POSTRESECTION DEFECTS OF PERICARDIUM, DIAPHRAGM, THORACIC WALL BY THE IMPLANT OF TITANIUM NIKELIDE FIBERS

[1]ГБОУ ВПО Сибирский государственный медицинский университет Минздравсоцразвития России, г. Томск
[2]ОГБУЗ Томская областная клиническая больница, г. Томск
[3]НИИ медицинских материалов и имплантатов с памятью формы, г. Томск
[4]НИИ фармакологии СО РАМН, г. Томск
© *Топольницкий Е. Б., Дамбаев Г. Ц., Шефер Н. А., Ходоренко В. Н., Фомина Т. И., Гюнтер В. Э.*

Представлены и апробированы в эксперименте на 30 беспородных собаках оригинальные способы замещения дефектов перикарда, диафрагмы, грудной стенки сетчатым имплантатом из наноструктурной никелид-титановой нити. Эффективность способов оценена лучевыми и морфологическими методами исследования. Показано, что имплантат из сверхэластичной никелид-титановой нити является хорошим пластическим материалом и позволяет замещать обширные пострезекционные дефекты различных анатомических структур грудной клетки. Установлено, что вновь образованная ткань прорастает сквозь имплантат с формированием в зоне дефекта единого тканевого регенерата, который обеспечивает анатомо-физиологическое восстановление данной области.
Ключевые слова: *замещение пострезекционных дефектов, наноструктурная нить, никелид титана.*

Methods of closure of pericardial, diaphragmatic or chest wall defects using implants of nanostructural titanium nikelide fibers are developed and tested on 30 mongrel dogs. Efficacy of methods are evaluated by radiation and morphological investigations. Implant of nanostructural nikelide titanium fiber is shown to be good-quality plastic material and permits to substitute large defects of thoracal structures. The new generated tissue is established to extend through the implant and to form single tissue reclaim, which results in anatomic-physiological restoration of this region.
Key words: *postresection defect closure, nanostructural fiber, titanium nikelide.*

УДК 616.11:616.26:616.712]-089.87-06:616-089.844:546.82-034.24-19

ВВЕДЕНИЕ

Необходимость замещения дефектов перикарда, диафрагмы, грудной стенки возникает после комбинированной резекции легкого или пневмонэктомии с обширной резекцией этих анатомических структур при местно-распространенном раке легкого, злокачественных новообразованиях средостения, плевры, грудной стенки [1–3, 5, 9–11, 16, 20]. Также приходится устранять пострезекционные дефекты перикарда и диафрагмы после забора их в качестве пластического материала для реконструкции верхней полой вены, легочной артерии и других структур [12, 17, 21]. Пластическое восстановление целостности грудной стенки проводится после резекции ее по поводу доброкачественных новообразований, травматических и радиационных повреждений, воспалительных процессов грудной стенки и органов грудной клетки, при врожденных аномалиях строения [2, 13, 19].

При наличии обширного дефекта перикарда может произойти дислокация сердца со сдавлением путей оттока и развитием необратимого

расстройства кровообращения, когда только незамедлительная реторакотомия с вправлением сердца и пластикой перикарда является единственным способом восстановления стабильной гемодинамики [3, 9, 23, 25]. При наличии дефекта диафрагмы происходит перемещение органов брюшной полости в грудную клетку, что приводит к нарушению нормального функционирования как внутрибрюшных органов, так и органов грудной полости [6]. У всех больных после обширных резекций ребер без восстановления целостности костно-хрящевого каркаса развиваются нарушения внешнего дыхания и сердечной деятельности. При этом затруднена социальная адаптация данной категории больных в связи с наличием косметического дефекта грудной клетки [2, 5, 13, 24].

Существует способ пластики дефекта перикарда, диафрагмы, грудной стенки путем выкраивания и перемещения аутотрансплантата. Для пластики перикарда используют свободный лоскут широкой фасции бедра, лоскуты большой грудной, широчайшей мышц спины, диафрагмы, париетальной плевры или перикардиального жира на питающей ножке [1, 3, 14]. Для закрытия дефектов диафрагмы и грудной стенки применяют мышечный и кожно-мышечный лоскуты из широчайшей мышцы спины, прямой, поперечной и наружной косой мышц живота на питающей ножке или на микрососудистых анастомозах [2, 5, 10, 22]. Способы, основанные на закрытии дефектов свободным реваскуляризированным аутолоскутом или лоскутом на питающей ножке, технически сложны в исполнении, травматичны, оперативные вмешательства продолжительны, также существует вероятность тромбоза питающих сосудов и нарушение кровоснабжения трансплантата с инфицированием области вмешательства и его резорбцией с потерей каркасных свойств. В отдаленные сроки после операции мышечные лоскуты атрофируются, что может привести к рецидиву дефекта. Кроме того, образуются анатомо-функциональный или косметический дефекты в донорской зоне, пластическое восстановление их также может быть необходимо.

Применение консервированных гомо- и ксенотрансплантатов (бычий перикард, твердая мозговая оболочка) для пластики дефектов этих анатомических структур не получило распространения [22]. Связано это с их низкой устойчивостью к инфекции и отторжением пластического материала вследствие недостаточной биосовместимости, лизированием и потерей его прочностных свойств в отдаленные сроки после операции.

Активное использование металлов и полимеров в качестве пластического материала при реконструктивных операциях позволяет во многом успешно решать проблему закрытия дефектов различных анатомических структур грудной клетки. Наиболее часто для этих целей используют сетки и ткани из тефлона, викрила, нержавеющей стали, титана, поликапромида (Ампоксен), полипропилена (Marlex), мерсилена, политетрафторэтилена (Gore-tex) [2, 5, 9, 15, 18, 23]. Однако низкий уровень биосовместимости имплантатов снижает эффективность способов, ограничивает область их применения. После врастания и созревания соединительной ткани они становятся ригидными и деформируются, что затрудняет нормальную работу сердца, экскурсию диафрагмы и грудной стенки, нарушает биомеханику дыхания. Кроме того, синтетические материалы неустойчивы к инфекции, нередко способствуют длительному существованию экссудативного перикардита и плеврита, а в случае развития гнойных послеоперационных осложнений поддерживают воспаление и затрудняют санацию гнойного очага.

С появлением и активным использованием в практической медицине нового класса имплантатов из сетчатого никелида титана, биохимическая и биомеханическая совместимость которого широко известна [4, 8], появилась возможность разработки новых способов реконструкции различных анатомических структур грудной клетки при их обширных дефектах. Нами разработаны и апробированы в эксперименте способы устранения пострезекционных дефектов перикарда, диафрагмы, грудной стенки сетчатым имплантатом из сверхэластичной никелид-титановой нити и изучены особенности интеграции его с прилежащими тканями.

МАТЕРИАЛ И МЕТОДЫ

Проведена серия опытов на 30 беспородных собаках обоего пола, массой тела 10–16 кг. Исследование проводили согласно «Европейской конвенции по защите позвоночных животных, используемых для экспериментальных и других научных целей» (Страсбург, 1986). Исследование одобрено локальным Этическим комитетом Сибирского государственного медицинского университета. Все манипуляции и выведение животных из опытов проводили под общей

анестезией. Для исследований использовали имплантаты из никелида титана, разработанные и изготовленные в НИИ медицинских материалов и имплантатов с памятью формы, г. Томск.

Подготовка к операции, анестезиологическое обеспечение и ведение послеоперационного периода у всех животных были одинаковыми. Под внутривенным пропофоловым наркозом с управляемым дыханием моделировали пострезекционный дефект перикарда, диафрагмы или грудной стенки и пластически замещали выступающим за край его сетчатым имплантатом из никелида титана. В зависимости от локализации дефекта анатомической структуры грудной клетки животные были разделены на 3 группы. В 1-й группе (n = 10) выполняли комбинированную пневмонэктомию с обширной резекцией и пластикой перикарда (патент РФ № 2400152). Закрытие культи главного бронха осуществляли путем сдавления извне конструкцией с эффектом памяти формы. Во 2-й группе (n = 10) выполняли сквозную резекцию и пластику диафрагмы (патент РФ № 2400153), в 3-й (n = 10) — окончатую резекцию и пластику переднебоковой поверхности грудной стенки (патент РФ № 2393808).

Имплантат для пластики пострезекционных дефектов представляет собой тонкопрофильную ткань с размерами ячейки 120–240 мкм, сплетенную по текстильной технологии из сверхэластичной никелид-титановой нити толщиной 60 мкм. Нить представляет собой композиционный материал, включающий сердцевину из наноструктурного монолитного никелида титана и пористый поверхностный слой (5–7 мкм) оксида титана. Присутствие монолитного никелида титана внутри оксидной оболочки значительно улучшает прочностные свойства материала, а пористая чешуйчатая поверхность нити придает ей высокую адаптивность в тканях организма. Благодаря мелкоячеистой структуре и пористой оболочке композитной нити имплантат обладает капиллярными свойствами, что создает возможность целенаправленно насыщать его растворами с антимикробным действием путем замачивания и применять в условиях инфицированной раневой поверхности [4].

По условию дизайна исследования у животных 1-й группы выполняли комбинированную пневмонэктомию с резекцией перикарда, на образовавшийся дефект размером ~4×4 см укладывали имплантат и фиксировали по периметру к перикарду (рис. 1). У животных 2-й группы осуществляли торакотомию и резекцию диафрагмы, формируя дефект размером ~10×10 см

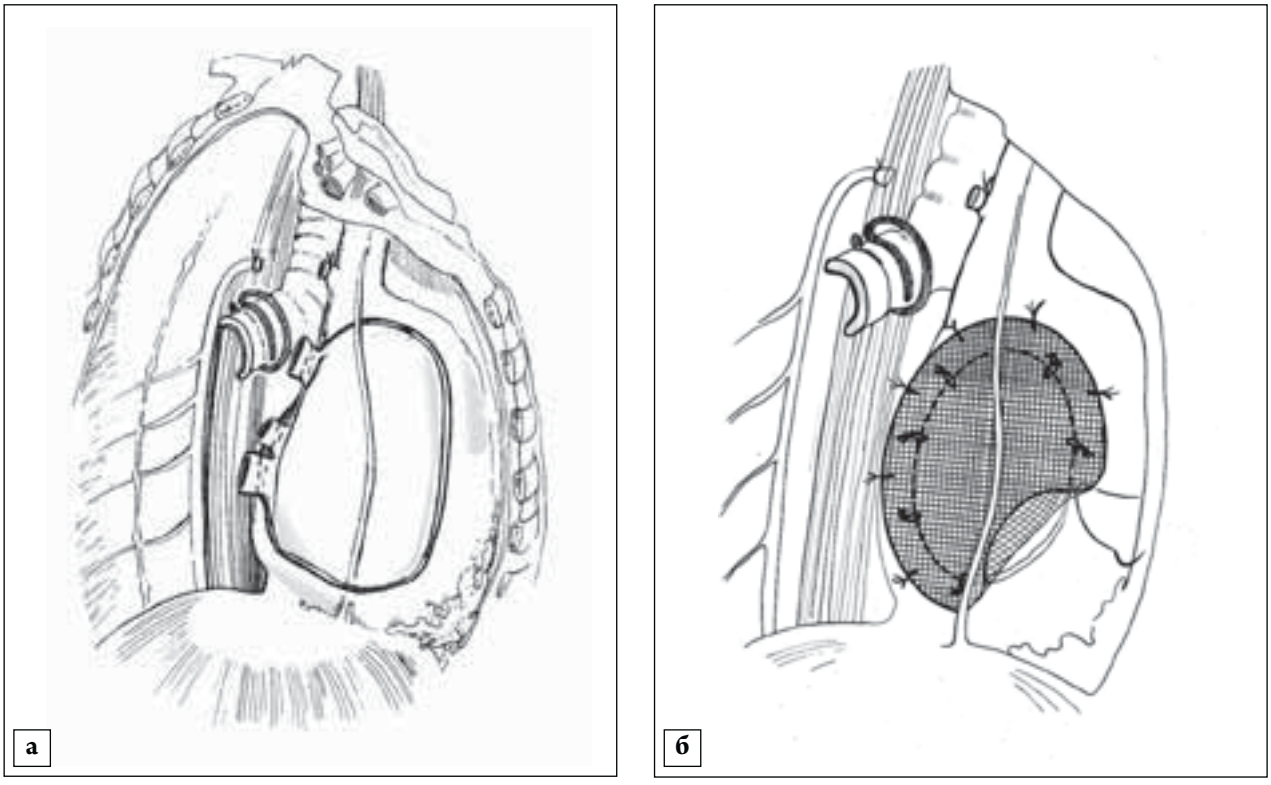

Рис. 1. Схема операционной раны (а) и замещения пострезекционного дефекта перикарда имплантатом (б) после комбинированной пневмонэктомии

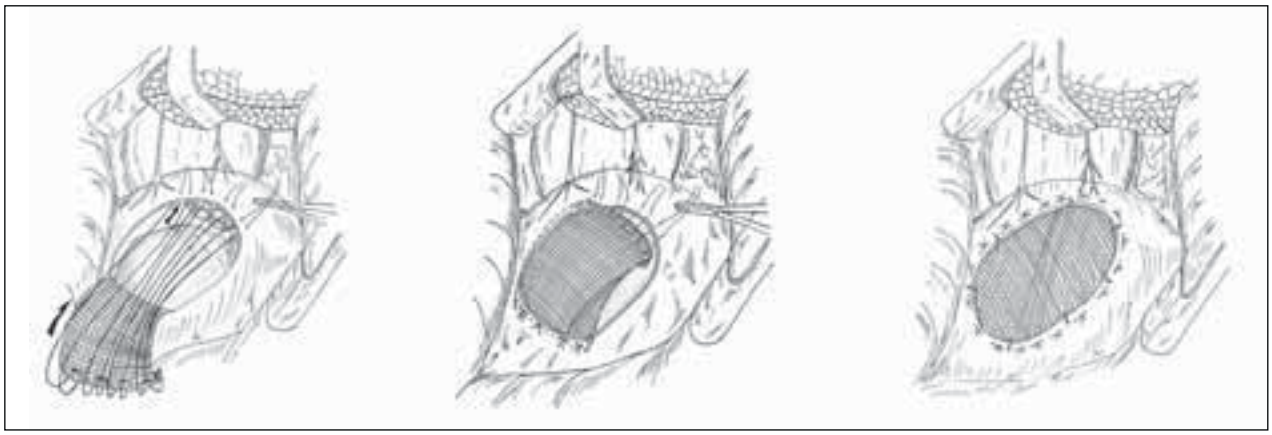

Рис. 2. Схема этапов замещения дефекта диафрагмы

с оставлением по всему периметру поясничной, реберной и грудинной частей диафрагмы. Имплантат размещали на нижней поверхности диафрагмы и, отступая от края пострезекционного дефекта, фиксировали с натяжением по периметру (рис. 2). У животных 3-й группы моделировали окончатый дефект грудной стенки с сохранением кожи и поверхностных мышц, удаляемый фрагмент тканей включал костную часть близлежащих трех ребер и подлежащие ткани с париетальной плеврой, причем по линии резекции ребра удаляли поднадкостнично. По краю дефекта создавали туннель между глубокими мышцами грудной стенки и наружной поверхностью соседних ребер, в котором размещали свободный край имплантата. Имплантат фиксировали с натяжением по периметру дефекта перикостально к сохраненной надкостнице резецированных ребер и к мягким тканям грудной стенки.

В послеоперационном периоде проводили клиническое наблюдение за животными, используя лучевой мониторинг. На 30-е сут., 3-й и 6-й мес. после операции выполняли рентгенографию органов грудной клетки. Кроме того, 4 собакам через 3 и 6 мес. после операции для уточнения локализации имплантата, состояния окружающих органов и тканей выполняли магнитно-резонансную томографию (МРТ). Животных выводили из опыта на 7-е, 14-е, 30-е сут. и в 3, 6 мес. с последующим макро- и микроскопическим описанием области вмешательства. Имплантат с окружающим тканевым регенератом исследовали сканирующим электронным микроскопом «QUANTA 200-3D» («FEI Company», США) в режиме среды. Тканевой регенерат и прилежащие ткани подвергались гистологическому исследованию. Срезы окрашивали гематоксилином и эозином по Ван-Гизону.

РЕЗУЛЬТАТЫ И ОБСУЖДЕНИЕ

При замещении пострезекционных дефектов различных структур грудной клетки во время операции нами отмечено, что благодаря эффекту смачиваемости и капиллярности поры нити и ячейки имплантата заполнялись тканевой жидкостью сразу после имплантации. Тканевая жидкость после пропитывания структуры имплантата удерживалась в виде пленки под действием силы поверхностного натяжения, создавала своеобразный барьер, который, по-видимому, изолировал полость перикарда от плевральной, в некоторой мере — брюшную полость от грудной, а также препятствовал распространению воздуха за пределы плевральной полости на резецированном участке. Эластичные свойства заинтересованных структур грудной клетки и тканевого никелида титана сходны, поэтому при растяжении деформация образованного комплекса аутоткань-имплантат получается согласованной. Особенности фиксации имплантата позволяли равномерно распределить нагрузку по соприкасающейся поверхности и надежно закрепить имплантат по краю дефекта.

Послеоперационный период у всех животных был гладким. Большинство животных на 3-и сут. после операции становились активными, хорошо принимали пищу, пили воду, а на 7-е сут. почти не отличались поведением от неоперированных. Ни в одном случае мы не отметили миграции имплантата и развития послеоперационных осложнений. В большинстве случаев при рентгенографии органов грудной клетки имплантат не определялся. У животных 1-й группы отмечали признаки облитерации плевральной полости, смещение органов средостения с наличием остаточной плевральной полости, а также хорошо

заметную рентгеноконтрастную конструкцию с памятью формы в проекции культи главного бронха. Во 2-й и 3-й группах в проекции пластически замещенного участка диафрагмы или грудной стенки наблюдали только слабоинтенсивную «тень» имплантата, а в некоторых наблюдениях рентгенологически имплантат определить не удалось. При МРТ органов грудной клетки и верхнего этажа брюшной полости в большинстве наблюдений определили локализацию имплантата относительно внутренних органов и различных анатомических структур, только в 1-й группе имплантат визуализировался не всегда отчетливо.

Макроскопически в 1-й группе на 7-е сут. отмечали остаточную полость, которая представляла собой плевральную полость, уменьшенную за счет спаечного процесса и смещения органов средостения и диафрагмы. Выпота в остаточной полости обнаружено не было. В полости перикарда определялся прозрачный серозный выпот в незначительном количестве, единичные легко разделимые спайки между имплантатом и эпикардом. Во 2-й и 3-й группах в плевральной полости обнаружено небольшое количество серозной и серозно-геморрагической жидкости, к имплантату были рыхло фиксированы близлежащие органы и структуры (легкое, печень, селезенка, прядь большого сальника). Возникшие сращения между имплантатом и внутренними органами удавалось довольно легко разъединить, не нарушая целостности органа. Почти вся поверхность имплантата была покрыта нежной рыхлой тканью, через которую хорошо прослеживалась его ячеистая структура. На 14-е сут. и в последующие сроки каких-либо существенных изменений со стороны плевральной полости не выявлено. Во всех группах поверхность имплантата была полностью укрыта вновь образованной тканью. Сила сращения между имплантатом и внутренними органами, анатомическими структурами с течением времени увеличивалась. В полости перикарда обнаружено минимальное количество серозного выпота, единичные спайки между имплантатом и эпикардом. При разделении спаек удавалось довольно легко отделить комплекс имплантат-перикард от прилежащего эпикарда.

При морфологическом исследовании на 7-е сут. после операции в области взаимодействия поверхности имплантата с перикардом, диафрагмой или мышцами грудной стенки наблюдалось несколько повышенное скопление грануло- и агранулоцитов, незначительный отек и очаги кровоизлияний с явлениями организации. Обнаруженные изменения расцениваются нами как проявления асептического воспаления вследствие операционной травмы. На наружной и внутренней поверхностях имплантата образовалась грануляционная ткань с большим количеством клеточных элементов, главным образом макрофагов, лимфоцитов, нейтрофилов, фибробластов, определялись новообразованные сосуды капиллярного типа и коллагеновые волокна. В 1-й группе эпикард имел обычное строение, воспалительной инфильтрации в нем не наблюдалось. Во 2-й и 3-й группах гистологическое исследование внутренних органов, вовлеченных в спаечный процесс, не обнаружило нарушения их структуры. В 3-й группе по краю резецированных ребер наблюдались начальные стадии регенерации в виде образования грануляционной ткани в ложе ребра и начальной остеластической пролиферации периоста.

На 14-е сут. формирующийся тканевый регенерат был представлен рыхлой неоформленной соединительной тканью, в которой отмечалось умеренное количество фибробластов и фибробластоподобных клеток, коллагеновых волокон с тенденцией к перпендикулярному строению. Во 2-й и 3-й группах в мышечных волокнах диафрагмы и грудной стенки в области предшествующих кровоизлияний определялись очаги организации с умеренной лимфоцитарной инфильтрацией. Мышечные пучки в отдалении от заинтересованной области имели обычное строение. В 3-й группе по краю резецированных ребер наблюдалась фиброзная ткань разной степени зрелости, в костной ткани — отдельные новообразованные молодые костные балки.

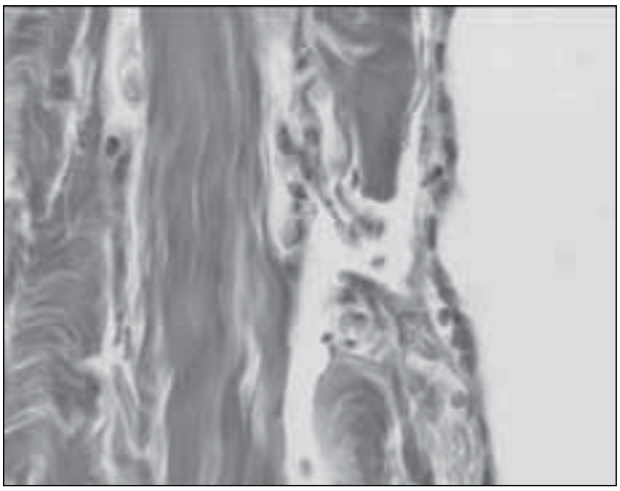

Рис. 3. Слой коллагеновых волокон на внутренней (обращенной к эпикарду) поверхности имплантата, покрытый однослойным плоским эпителием через 3 мес. после пластики перикарда. Окраска по Ван-Гизону. Ув. ×400

На 30-е сут строение тканевого регенерата как в околодефектной области, так и по всей поверхности имплантата отличалось от предыдущего срока лишь степенью зрелости грануляционной ткани, коллагеновые волокна приобретали характерную направленность вдоль никелид-титановой нити и формировали пучки. В свою очередь, большинство соединительнотканных пучков располагалось во взаимно перпендикулярных плоскостях, формируя своеобразную структурную решетку. В прилежащих мышцах и внутренних органах воспалительных изменений не определялось. В 1-й группе в области взаимодействия поверхности имплантата с перикардом наблюдалось активное развитие соединительной ткани с прорастанием фибробластами, капиллярами и новообразованными сосудами. В полости перикарда воспалительная реакция тканей на имплантат была не выражена, носила локальный характер и не вызывала адгезивного перикардита. Эпикард имел обычное строение, воспалительной инфильтрации в нем не наблюдалось. В 3-й группе по краю резецированных ребер наблюдалась фиброзно-хрящевая ткань, в костной ткани — вновь образованные костные балки. В последующем происходила лишь органоспецифическая дифференцировка тканей вновь образованного регенерата.

В отдаленные сроки наблюдения до 6 мес. морфологическая картина регенерата на поверхности имплантата не претерпевала значительных изменений. У животных 1-й группы внутренний слой регенерата был полностью выстлан однослойным плоским эпителием (рис. 3). В 3-й группе на концах оставшихся дистального и проксимального участков резецированных рёбер образовалась фиброзно-костная мозоль с участками хрящевой ткани.

При сканирующей электронной микроскопии (СЭМ) установлено, что образование соединительной ткани начиналось на поверхности нитей и в местах их переплетений, а заполнение имплантата тканевым регенератом происходило от периферии ячеек к центру. Вновь образованная ткань в околодефектной области и на поверхности имплантата имела фибриллярный тип строения. Коллагеновые волокна плотно оплетали никелид-титановые нити, по плоскости фиксации имплантата к перикарду, диафрагме и мышцам грудной стенки формировали причудливые сплетения типа «деревенской изгороди» и «виноградной лозы», что придавало соединению герметичность и особую прочность (рис. 4). Внутренняя поверхность тканевого регенерата в области замещенного дефекта перикарда была волнообразной, принимала контурный рельеф имплантата. Предполагаем, что в замещенных дефектах перикарда после заполнения ячеистой структуры имплантата соединительной тканью происходит наползание эпителия с краев дефекта. К 6 мес. после операции в 3-й группе прочность соединения имплантата с тканями грудной стенки значительно возрастала. На уровне концов резецированных ребер формируется своего рода фиксирующая площадка, состоящая из сформировавшейся фиброзно-костной



Рис. 4. Микроструктура тканевого регенерата через 3 мес. после операции. СЭМ. ×500. Коллагеновые волокна плотно окружают никелид-титановые нити. Внутренняя поверхность тканевого регенерата приняла контурный рельеф имплантата: а — после пластики перикарда; б — после пластики диафрагмы

и костно-хрящевой тканей, зачатком которых служит оставленная надкостница или надхрящница. Отмечено, что костно-хрящевая ткань интимно прилежит и как бы «наползает» в составе соединительнотканного регенерата на поверхность имплантата, а особая форма сращения на этом участке за счет сплетения и прорастания сквозь сетчатую структуру имплантата направленных соединительнотканных пучков обеспечивает стабильность и прочность соединения.

Макро- и микроскопические исследования области оперативного вмешательства у животных всех групп свидетельствовали о формировании на замещенном участке схожего по структуре тканевого регенерата, а в прилежащих органах каких-либо существенных изменений, которые могли бы привести к нарушению работы органа, не обнаружено. Фиксация имплантата к мышечной части диафрагмы и мышцам грудной стенки происходила через плотный, но негрубый соединительнотканный регенерат с небольшим количеством клеточных элементов и характерной направленностью соединительнотканных пучков вдоль никелид-титановых нитей, причем по свободному краю имплантата регенерат располагался в виде муфты. По нашему мнению, это указывает на то, что интеграция тканевого имплантата из никелида титана в пострезекционных дефектах различных анатомических структур грудной клетки, таких как перикард, диафрагма и грудная стенка, происходит во многом по одним и тем же закономерностям. Некоторое несущественное различие в группах было связано с топографо-анатомическими особенностями заинтересованного участка пластики и степенью укрытия поверхности имплантата изначально прилежащими тканями.

ВЫВОДЫ

Таким образом, сетчатый имплантат из сверхэластичной никелид-титановой нити является хорошим пластическим материалом и позволяет замещать обширные пострезекционные дефекты перикарда, диафрагмы, грудной стенки. Вновь образованная ткань прорастает сквозь сетчатый имплантат с формированием в зоне дефекта единого тканевого регенерата, который не затрудняет работу сердца, экскурсию диафрагмы и грудной стенки, обеспечивает анатомо-физиологическое восстановление данной области.

ЛИТЕРАТУРА

1. Атлас онкологических операций / Под ред. В. И. Чиссова, А. Х. Трахтенберга, А. И. Пачеса. — М.: ГЕОТАР-Медиа, 2008. — 632 с.

2. Вишневский А. А., Рудаков С. С., Миланов Н. О. и др. Хирургия грудной стенки: Руководство. — М.: Изд. дом Видар-М, 2005. — 312 с.

3. Горшков В. Ю. Хирургическое лечение распространенного рака легкого. — Нижний Новгород, 2000. — 100 с.

4. Медицинские материалы и имплантаты с памятью формы: В 14 томах / Под ред. В. Э. Гюнтера. Медицинские материалы с памятью формы. — Т. 1. — Томск: МИЦ, 2011. — 534 с.

5. Тепляков В. В., Карпенко В. Ю., Илюшин А. Л. и др. Хирургическое. — 2010. — № 9. — С. 36–41.

6. Торакальная хирургия: Руководство для врачей / Под ред. Л. Н. Бисенкова. СПб: ЭЛБИ-СПб, 2004. — 928 с.

7. Трахтенберг А. Х., Колбанов К. И., Вурсол Д. А. Расширенные и комбинированные операции при местно-распространенном немелкоклеточном раке легкого // Росс. онколог. журнал. — 2007. — № 2. — С. 9–13.

8. Федоров А. В., Колеров М. Ю., Рудаков С. С., Королев П. А. Применение нанотехнологически структ. — № 2. — С. 71–74.

9. Хирургия далеко зашедших и осложненных форм рака легкого / Под ред. Л. Н. Бисенкова. СПб: ДЕАН, 2006. — 432 с.

10. Bedini A., Andreani S., Muscolino G. Latissimus dorsi reverse flap to substitute the diaphragm after extrapleural pneumonectomy // Ann. Thorac. Surg. — 2000. — Vol. 69. — P. 986–988.

11. Chapelier A. R., Missana M. C., Couturaud B. et al. Sternal resection and reconstruction for primary malignant tumors // Ann. Thorac. Surg. — 2004. — Vol. 77. — P. 1001–1007.

12. D´Andrilli A., Ibrahim M., Venuta F. et al. Glutaraldehyde preserved autologous pericardium for patch reconstruction of the pulmonary artery and superior vena cava // Ann. Thorac. Surg. — 2005. — Vol. 80. — P. 357–358.

13. Deschamps C., Tirnaksiz B.M., Darbandi R. et al. Early and long-term results of prosthetic chest wall reconstruction // J. Thorac. Cardiovasc. Surg. — 1999. — Vol. 117. — P. 588–592.

14. Kageyama Y., Suzuki K., Matsushita K. et al. Pericardial closure using fascia lata in patients undergoing pneumonectomy with pericardiectomy // Ann. Thorac. Surg. — 1998. — Vol. 66. — P. 586–587.

15. Menezes S. I., Chagas P. S., Macedo-Neto A. V. at al. Suture or prothetic reconstruction of experimental diaphragmatic defects // Chest. — 2000. — Vol. 117. — P. 1443–1448.

16. Numata S., Aye W. M., Lee C. N. Cardiac herniation after resection of pericardial thymic cyst // Int. Cardiovasc. Thorac. Surg. — 2005. — Vol. 4. — P. 350–351.

17. Piccione W., Faber P. L., Warren W. H. Superior vena cava reconstruction using autologous pericardium // Ann. Thorac. Surg. — 1998. — Vol. 66. — P. 291–293.

18. Qin X., Tang H., Xu Z. et al. Chest wall reconstruction with two types of biodegradable polymer prostheses in dogs // Eur. J. Cardiothorac. Surg. — 2008. — Vol. 34. — P. 870–874.

19. Rathinam S., Venkateswaran R., Rajesh P. B. et al. Reconstruction of the chest wall and the diaphragm using the inverted Y marlex methylmethacrylate sandwich flap // Eur. J. Cardiothorac. Surg. — 2004. — Vol. 26. — P. 197–201.

20. Shimizu J., Ishida Y., Hirano Y. et al. Cardiac herniation following intrapericardial pneumonectomy with parcial pericardiectomy for advanced lung cancer // Ann. Thorac. Cardiovasc. Surg. — 2003. — Vol. 9. — P. 68–72.

21. Spaggari L., Leo F., Veronesi G. et al. Superior vena cava resection for lung and mediastinal malignancies: a single-center experience with 70 cases // Ann. Thorac. Surg. — 2007. — Vol. 83. — P. 223–230.

22. Suzuki K., Takahashi K., Itou Y. et al. Reconstruction of diaphragm using autologous fascia lata // Ann. Thorac. Surg. — 2002. — Vol. 74. — P. 209–212.

23. Veronesi G., Spaggiari L., Solli P. G., Pastorino U. Cardiac dislocation after extended pneumonectomy with pericardioplasty // Eur. J. Cardiothorac. Surg. — 2001. — Vol. 19. — P. 89–91.

24. Weyant M. J., Bains M. S., Venkatraman E. et al. Results of chest all resection and reconstruction with and without rigid prosthesis // Ann. Thorac. Surg. — 2006. — Vol. 81. — P. 279–285.

25. Zandberg F. T., Verbeke S. J., Snijder R. J. et al. Sudden cardiac herniation 6 months after right pneumonectomy // Ann. Thorac. Surg. — 2004. — Vol. 78. — P. 1095–1097.

Поступила в редакцию 20.12.2011
Утверждена к печати 09.02.2012

Авторы:

Топольницкий Е. Б. — канд. мед. наук, докторант кафедры госпитальной хирургии СибГМУ, заведующий хирургическим торакальным отделением ОГБУЗ ТОКБ, г. Томск.

Дамбаев Г. Ц. — д-р мед. наук, профессор, член-корреспондент РАМН, зав. кафедрой госпитальной хирургии СибГМУ, г. Томск.

Шефер Н. А. — аспирант кафедры госпитальной хирургии СибГМУ, г. Томск.

Ходоренко В. Н. — канд. техн. наук, ст. науч. сотрудник НИИ медицинских материалов и имплантатов с памятью формы, г. Томск.

Фомина Т. И. — канд. мед. наук, ст. науч. сотрудник лаборатории лекарственной токсикологии НИИ фармакологии СО РАМН, г. Томск.

Гюнтер В. Э. — заслуженный деятель науки РФ, д-р техн. наук, профессор, директор НИИ медицинских материалов и имплантатов с памятью формы, г. Томск.

Контакты:

Топольницкий Евгений Богданович
тел.: (3822) 64-61-93; 8-903-915-4173
e-mail: e_topolnitskiy@mail.ru

В. Ф. Байтингер

КЛИНИЧЕСКАЯ АНАТОМИЯ ЛАДОННОГО АПОНЕВРОЗА

V. F. Baitinger

CLINICAL ANATOMY OF PALM APONEUROSIS

ГБОУ ВПО СибГМУ Минздравсоцразвития России, г. Томск
© Байтингер В. Ф.

Приводится огромный материал по клинической анатомии ладонного апоневроза и связанного с ним заболевания — контрактуры Дюпюитрена, которая бывает даже в тех случаях, когда отсутствует длинная ладонная мышца. Большое внимание уделено анатомическим основам происхождения разнообразных хорд ппри контрактуре Дюпюитрена: предсухожильных к IV–V пальцам, хорды сухожилия отводящей мышцы мизинца, предсухожильной хорды большого пальца, ретроваскудярной хорды, спиральной хорды, латеральной хорды, комиссуральной хорды и др. Впервые обращено особое внимание на анатомические взаимосвязи структур канала Гийона, локтевого апоневроза и локтевой артерии. Предложен алгоритм дальнейших исследований патогенеза контрактуры Дюпюитрена: кровообращение в системе локтевой артерии и поверхностной ладонной дуги — тканевая гипоксия — миофибробласты в сухожильных лентах ладонного фасциального комплекса — коллаген III типа.
Ключевые слова: *ладонный фасциальный комплекс, хорды, канал Гийона.*

Huge volume of a material concerning clinical anatomy of palmar aponeurosis and associated with it disease — Dupuytren's contracture — which takes place even in those cases when long palmar muscle is absent is presented. Great attention is paid to the anatomic bases of various cords origin in Dupuytren's contracture: m. palmaris longus, pretendinous cord, thumb pretendinous cord, abductor digiti quinti cord, natatory cord, retrovascular cord, spinal cord, central cord, lateral cord, commissural cord etc. For the first time, special attention is paid to anatomic interrelations of the Guyon's canal structures, elbow aponeourosis and elbow artery. Algorithm of future studies of Dupuytren's contracture is presented: blood flow in the elbow artery system and superficial elbow arch — tissue hypoxia–myofibroblasts in the tendon tenia of palmar fascial complex — the III type collagen.
Key words: *palmar fascial complex, cords, Guyon's canal.*

УДК 616.757.7:611.976

Общеизвестно описание ладонного апоневроза как сухожильного растяжения длинной ладонной мышцы, который поддерживает «кистевую дугу», обеспечивая существование так называемой «ладонной чаши». Другими словами, ладонный апоневроз препятствует уплощению кисти, выполняя защитную функцию по отношении к сухожилиям сгибателей пальцев при подъеме тяжестей. Он имеет треугольную форму, плотный, серебристого цвета. На уровне середины пястных костей ладонный апоневроз расщепляется на четыре ножки, которые направляются ко II–V пальцам. Ножки апоневроза представляют собой узкие (4–5 мм) соединительнотканные тяжи, идущие к ладонной поверхности фиброзных влагалищ сухожилий сгибателей II–V пальцев. Конечные отделы этих ножек теряются в толще фиброзных влагалищ. На уровне пястно-фаланговых суставов ножки апоневроза связаны между собой поперечными пучками соединительнотканных волокон (fasciculi transversi), благодаря чему формируют три комиссуральных отверстия. Они закрыты небольшим слоем клетчатки, в которой проходят общие пальцевые сосуды и нервы к пальцам кисти. Общие пальцевые сосудисто-нервные пучки лежат здесь на червеобразных мышцах (рис. 1 а, б). Об анатомии ладонного апоневроза, причем весьма приблизительно, вспоминают травматологи, и только в связи с хирургией контрактуры Дюпюитрена (апоневрэктомия) (рис. 2).

С появлением технологии консервативного лечения контрактуры Дюпюитрена (инъекции коллагеназы-Xiapex в пальпируемые хорды) потребовались весьма подробные сведения не только по патологической анатомии этой контрактуры, но и анатомических основах происхождения различных видов хорд (подкожных фиброзных тяжей), приводящих к сгибательной

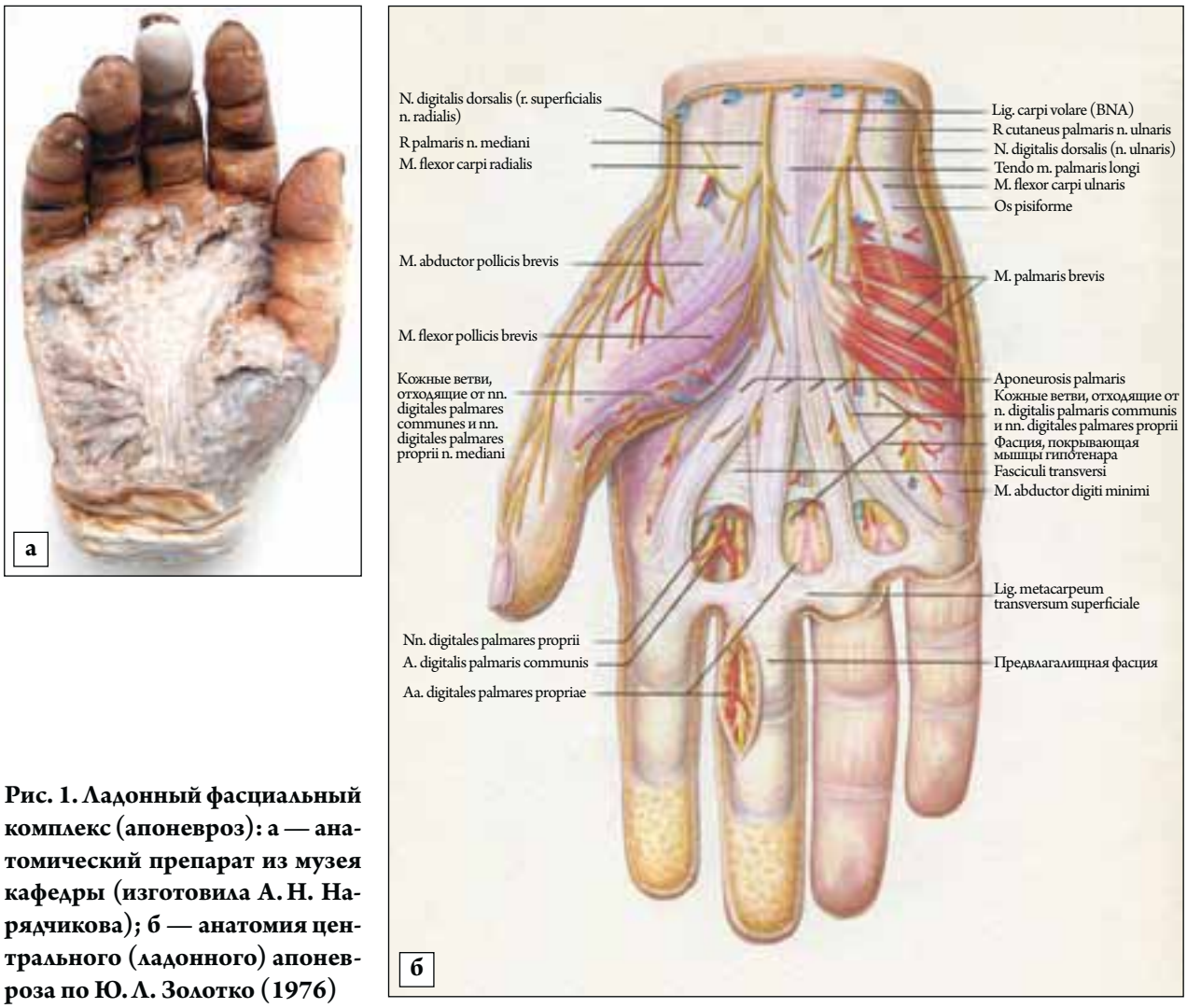

Рис. 1. Ладонный фасциальный комплекс (апоневроз): а — анатомический препарат из музея кафедры (изготовила А. Н. Нарядчикова); б — анатомия центрального (ладонного) апоневроза по Ю. Л. Золотко (1976)

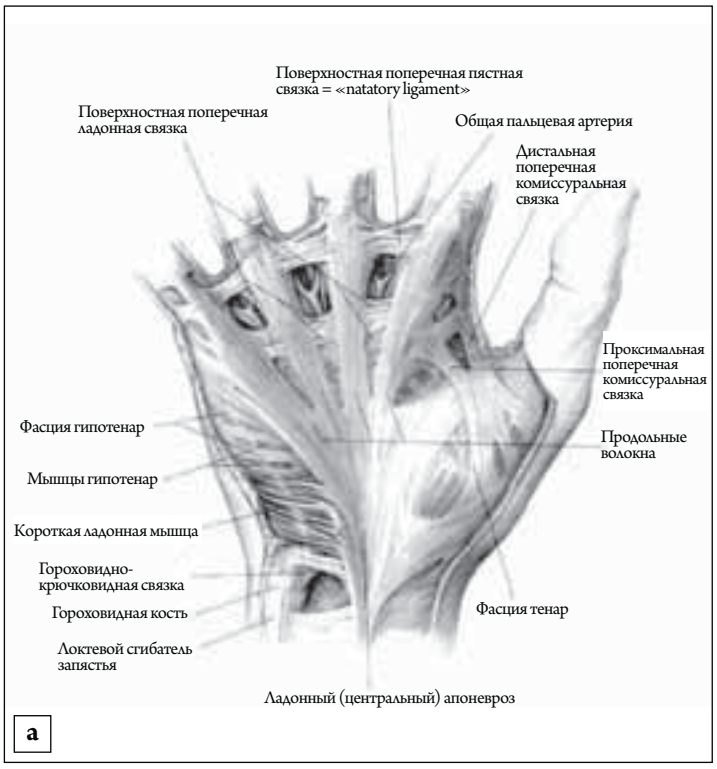

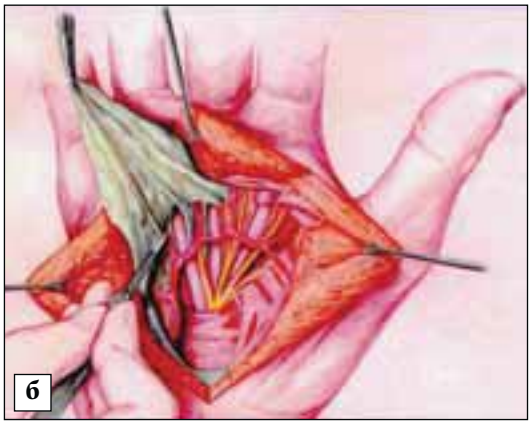

Рис. 2. Анатомия центрального (ладонного) апоневроза (а) и апоневрэктомия при контрактуре Дюпюитрена (б)

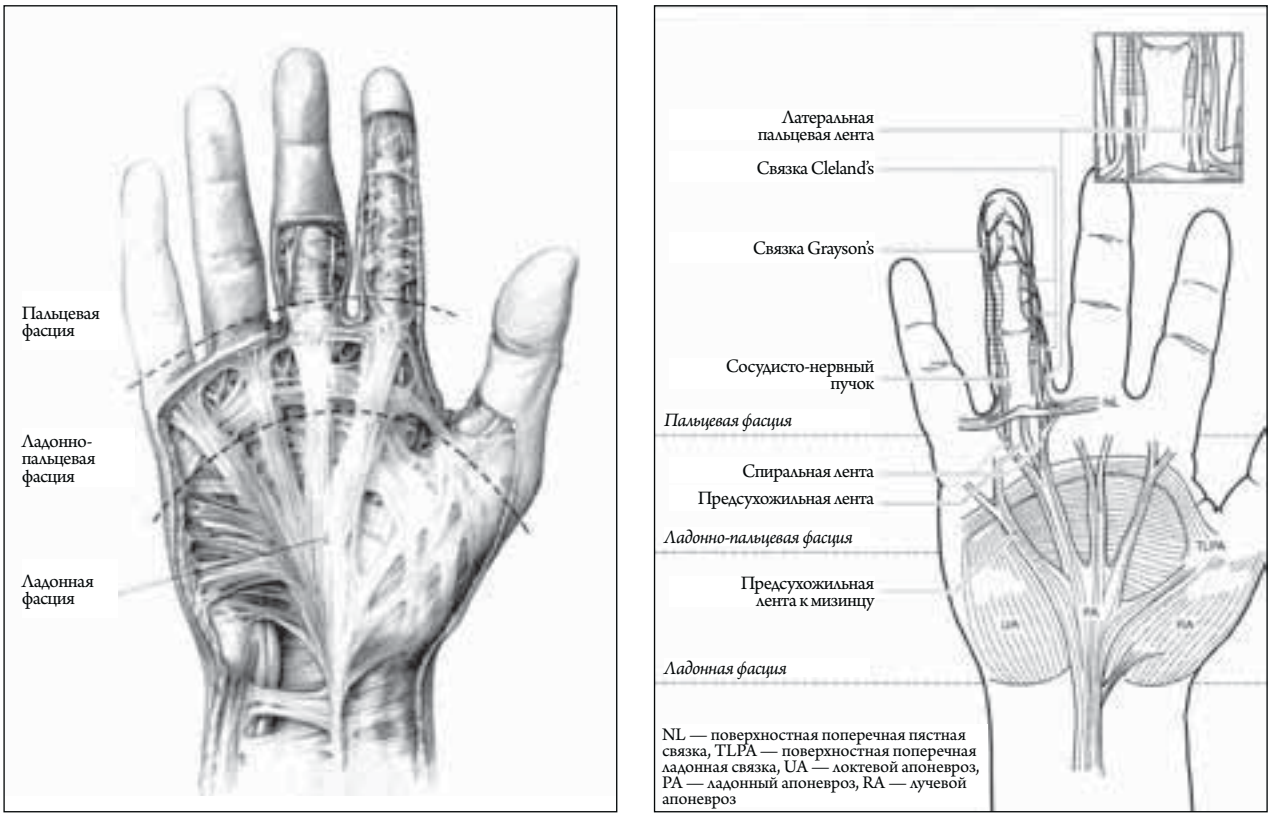

Рис. 3. Ладонный фасциальный комплекс. Схема по P. Brenner et al. (2003)

Рис. 4. Проксимальные и дистальные поперечные комиссуральные связки (P. Brenner et al., 2003)

контрактуре в пястно-фаланговых и проксимальных межфаланговых суставах IV–V пальцев и, в ряде случаев, к сопутствующему переразгибанию в дистальных межфаланговых суставах этих пальцев.

Цель данной работы состояла в описании современных данных по анатомии так называемого «ладонного фасциального комплекса», в котором инициируется патологический процесс трансформации фибробластов в миофибробласты, сопровождающийся коллагеновой депозицией и формированием фиброзных узлов в соединительнотканных структурах, расположенных подкожно, вдоль линий натяжения.

АНАТОМИЯ ЛАДОННОГО ФАСЦИАЛЬНОГО КОМПЛЕКСА

По современным представлениям (Rayan G., 2003), ладонный фациальный комплекс кисти представлен пятью анатомическими компонентами: лучевой апоневроз (1), локтевой апоневроз (2), центральный (ладонный) апоневроз (3), ладонно-пальцевая фасция (4) и пальцевая фасция (5), (рис. 3 а, б).

1. Лучевой апоневроз проходит над мышцами возвышения большого пальца. В структуре этого апоневроза обращают на себя внимание так называемые «усиливающие, или подкрепляющие связки» (reinforcing ligaments). Контуры этих связок можно видеть при отведении большого пальца. G. Rayan (2003) назвал их проксимальными и дистальными поперечными комиссуральными связками (рис. 4, 5). Вовлечение этих

связок в патологический процесс при контрактуре Дюпюитрена — явление редкое. При этом варианте подкожные фиброзные тяжи бывают довольно нежными.

2. Локтевой апоневроз по своему строению отличается от лучевого. Это обусловлено прежде всего наличием в области гипотенар короткой ладонной мышцы и канала для локтевого сосудисто-нервного пучка (Гийона). Короткая ладонная мышца представлена короткими изолированными мышечными пучками; она имеет поперечный ход по отношению к гипотенар, начинается пятью-шестью мелкими сухожилиями от центрального (ладонного) апоневроза и фиксируются к собственной фасции мышцы, отводящей мизинец. При контрактуре Дюпюитрена в патологический процесс может вовлекаться сухожилие m. abductor digiti minimi, что потребует выполнения тенотомии (рис. 6 а, б).

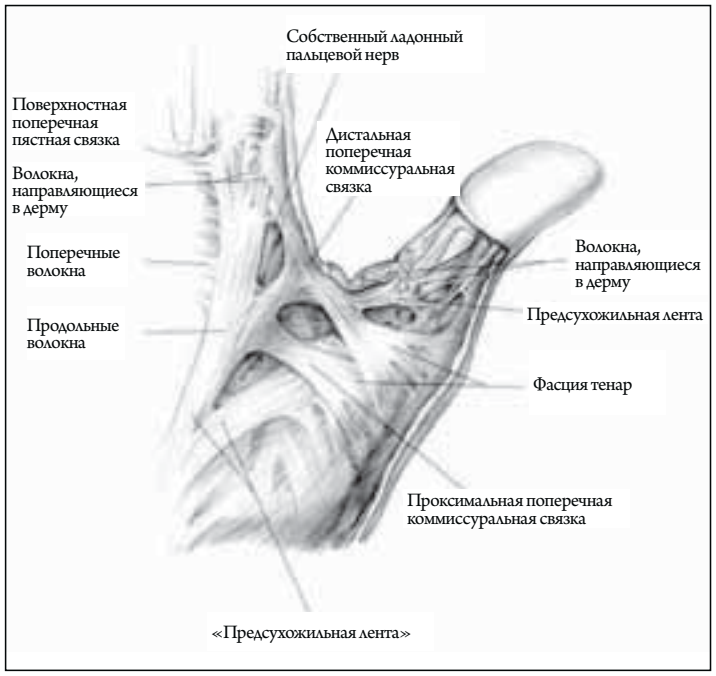

Рис. 5. Лучевой апоневроз. Схема по P. Brenner (2003)

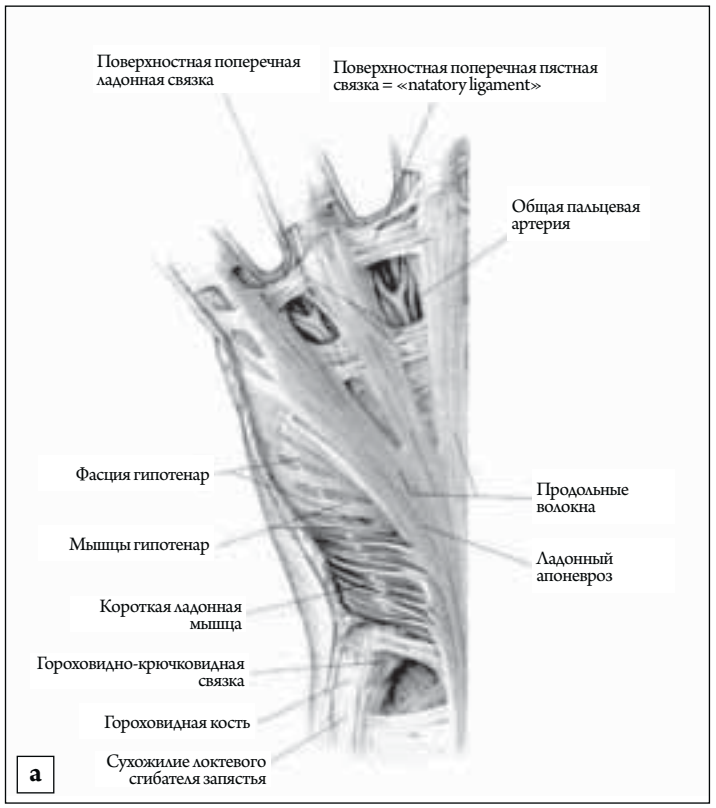

3. Центральный (ладонный) апоневроз на ладони представляет собой треугольную фиброзную пластинку. Анатомы считают его растяжением сухожилия длинной ладонной мышцы, но не всего сухожилия, а только поверхностно расположенных сухожильных волокон, идущих параллельно продольной оси кисти и предплечья. Эти волокна присутствуют даже тогда, когда отсутствует сама длинная ладонная мышца. Такая ситуация (отсутствия длинной ладонной мышцы) встречается в 12,8 % случаев [8, 14], причем у женщин чаще, чем у мужчин [9]. Варианты нормальной анатомии длинной ладонной мышцы по A. F. Reimann et al. [14] и C. Nizankowski and P. Bergman [13] представлены на рис. 7.

На уровне дистальной запястной кожной ладонной складки сухожилие длинной ладонной мышцы переходит в ладонный (центральный) апоневроз. Здесь сухожильные волокна переплетены

Рис. 6. Локтевой апоневроз (а) и тенотомия короткой отводящей мышцы мизинца (б). Схемы по P. Brenner et al. (2003)

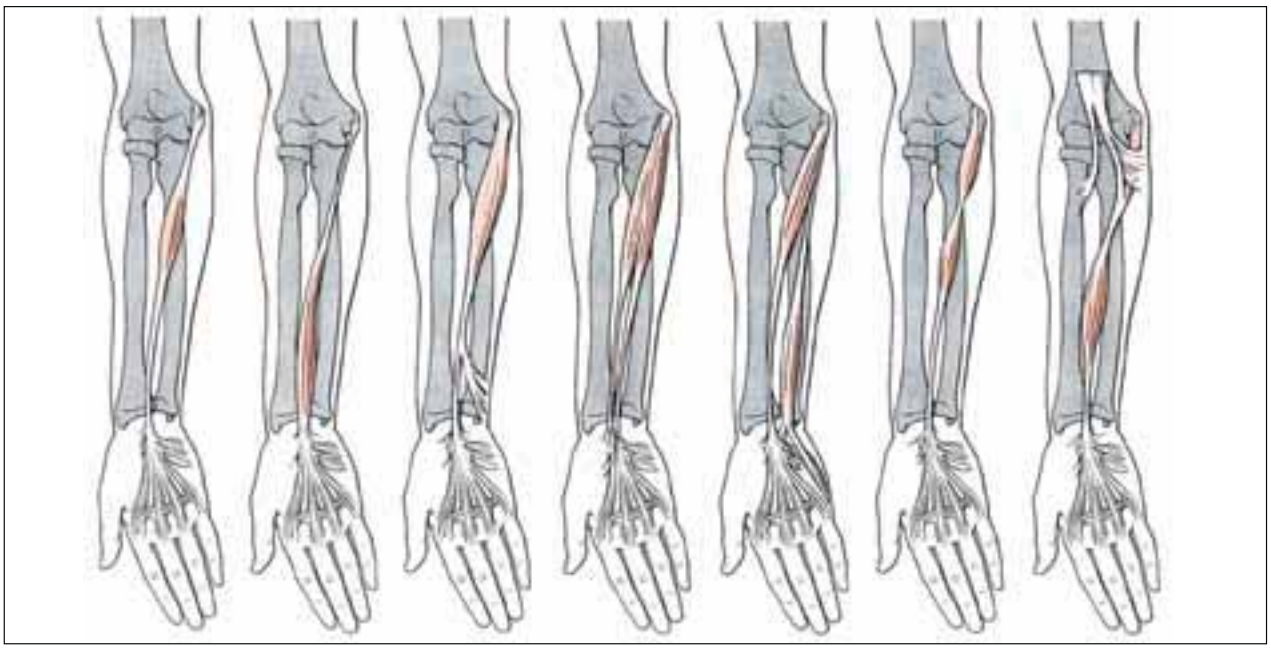

Рис. 7. Варианты анатомии длинной ладонной мышцы (по A. F. Reimann et al., 1944 и C. Nizankowski und P. Bergman, 1977)

в различных направлениях. Это обусловлено тесной связью этого сухожилия со связкой, удерживающей сухожилия сгибателей (retinaculum flexorum), и с сухожильными волокнами локтевого сгибателя кисти (m. flexor carpi ulnaris), достигающими сухожилия длинной ладонной мышцы через ладонную карпальную связку, а затем направляющимися в сторону большого пальца. Кроме того, фиброзные волокна в области лучевого края сухожилия длинной ладонной мышцы на уровне проксимальной пястной ладонной кожной складки формируют «фиброзную петлю», через которую под кожу выходит ладонная (кожная) ветвь срединного нерва. От локтевого края сухожилия длинной ладонной мышцы отходят поперечные фиброзные волокна, которые затем идут в восходящем (к пальцам) направлении и формируют сухожилие короткой ладонной мышцы (m.palmaris brevis) (рис. 8).

Таким образом, фиброзные волокна различного происхождения на уровне retinaculum flexorum формируют своеобразный фиброзный узел (19×3 мм), который еще в 1892 г. описали F. Legueu и E. Juvara [12] как «creux palmare», а A. Henkel-Kopleck и H.-M. Schmidt [10] — как «interwoven fibrous complex». Из этого перекреста исходят фиброзные волокна, которые затем участвуют в формировании стенок канала Гийона, сухожилия короткой ладонной мышцы и фиброзной петли — места выхода ладонной кожной ветви срединного нерва.

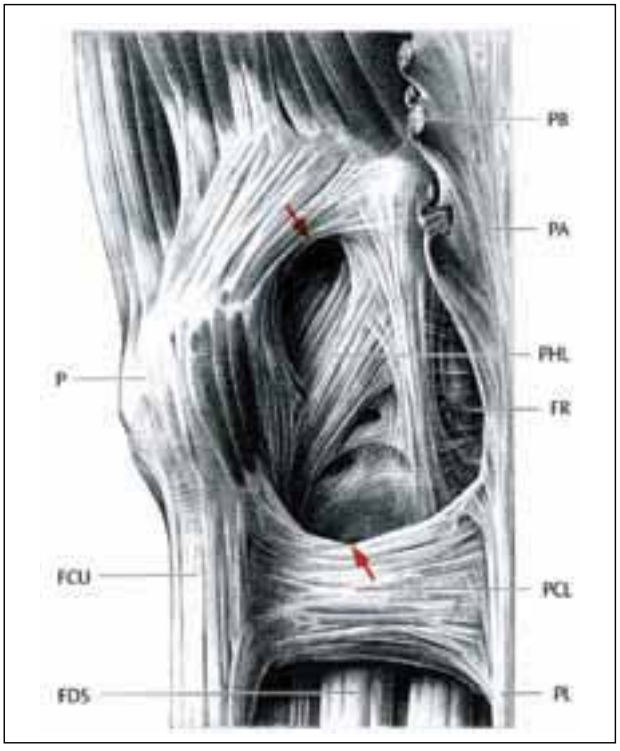

Рис. 8. Формирование сухожилия короткой ладонной мышцы по H.-M. Schmidt, U. Lanz (2004): P — гороховидная кость, FCU — сухожилие лучевого сгибателя кисти, FDS — поверхностный сгибатель пальцев, PZ — длинная ладонная мышца, PCZ — ладонная карпальная связка, FR — удерживатель сгибателей, PHZ — гороховидно-крючковидная связка, PA — ладонный апоневроз, PB — волокна короткой ладонной мышцы

СИНТОПИЯ СУХОЖИЛЬНЫХ ВОЛОКОН (ЦЕНТРАЛЬНОГО) ЛАДОННОГО АПОНЕВРОЗА

Условно в центральном (ладонном) апоневрозе выделяют три типа сухожильных волокон: продольные (1), поперечные (2), вертикальные, или поверхностные, волокна (3). Продольные волокна формируют структуры, которые называют лентами. По данным T. Skoog [16], болезнь Дюпюитрена поражает только продольные (предсухожильные) ленты ладонного апоневроза.

Итак, на уровне проксимальной трети диафизов четырех пястных костей ладонный апоневроз рассыпается, формируя четыре предсухожильные ленты, которые направляются в сторону II, III, IV, V пальцев. Встречается иногда слабо выраженная короткая предсухожильная лента, направляющаяся в сторону большого пальца. На уровне дистальной границы пястья предсухожильные ленты ладонного апоневроза заканчиваются, расщепляясь на этом уровне на три слоя: глубокий, центральный, поверхностный (рис. 9).

Поверхностные волокна продольных лент, по данным H.-M. Schmidt [15], заканчиваются в коже ладони, в области поперечной дистальной ладонной кожной складки, по данным G. Rayan (2003) — в коже на уровне ладонных пальцевых складок (основания пальцев).

Центральные волокна продолжаются по наружной поверхности фиброзного влагалища сгибателей пальцев.

Глубокие волокна продольных лент проходят дорзально, почти вертикально, где фиксируются к фиброзному влагалищу на уровне первых кольцевидных связок (AI-pulley) и по сторонам — к капсуле пястно-фаланговых суставов.

Центральный (ладонный) апоневроз заканчивается, в основном, на уровне дистальной ладонной кожной складки. Далее — территория условно выделяемой пальцевой фасции. Однако между этими территориями имеется пограничная зона (ладонно-пальцевая фасция), где в глубине проходят червеобразные мышцы, окруженные жировой клетчаткой. Над ними проходят общие пальцевые сосуды и нервы, а также вены, дренирующие венозную систему пальцев в ладонные пястные вены (рис. 10 а, б).

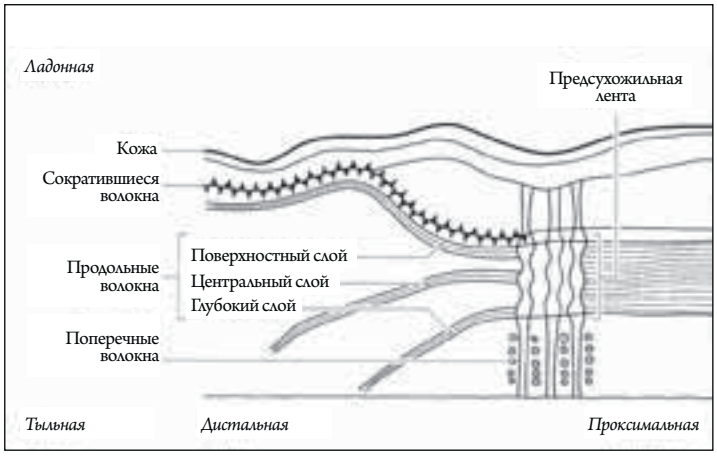

Рис. 9. Строение предсухожильных лент ладонного апоневроза по P. Brenner, G. Rayan (2003)

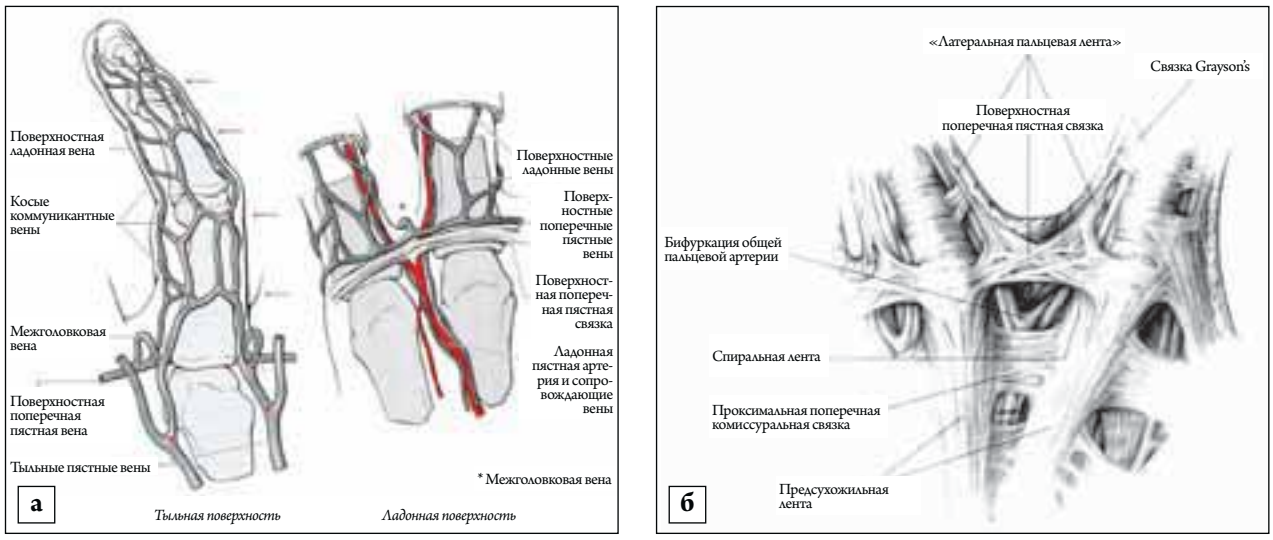

Рис. 10. а — вены, дренирующие венозную систему пальцев в ладонные пястные вены (H.-M. Schmidt, U. Lanz, 2004); б — бифуркации общих пальцевых сосудисто-нервных пучков (P. Brenner et al., 2003)

СИНТОПИЯ СУХОЖИЛЬНЫХ ВОЛОКОН ЛУЧЕВОГО И ЛОКТЕВОГО АПОНЕВРОЗОВ

От «лучевой» и «локтевой» продольных лент и поперечных волокон дорзальной поверхности ладонной фасции (апоневроза) вглубь кисти отходят перпендикулярные септы (перегородки) к надкостнице II и V пястных костей и к глубокой поперечной пястной связке. По форме они напоминают корабельный киль. По данным F. Bojsen-Moller and L. Schmidt [6], срединное (подапоневротическое) пространство кисти продольно разделяется двумя маргинальными (лучевая, локтевая) и семью интермедиарными септами. Таким образом, формируются костно-фиброзные каналы, вход в которые всегда располагается дистальнее уровня поверхностной ладонной дуги, т.е. где-то на уровне проксимальной поперечной кожной складки ладони (рис. 11).

Рис. 11. Глубокие структуры кисти (подапоневротическое пространство) по H.-M. Schmidt, U. Lanz, 2004). Септы (перегородки) пронумерованы от 1 до 7 с лучевой на локтевую сторону

СИНТОПИЯ СУХОЖИЛЬНЫХ ВОЛОКОН ПАЛЬЦЕВОЙ ФАСЦИИ

Центрально расположенные предсухожильные волокна продольных лент ладонного апоневроза разделяются на два пучка. Эти пучки проходят в дистально-дорзальном направлении по сторонам фиброзных влагалищ сгибателей пальцев, к которым они и фиксируются. Предсухожильные волокна вместе с поверхностной поперечной пястной связкой (superficial transverse metacarpal ligament) и отходящими от нее латеральными пальцевыми пучками участвуют в формировании межпальцевых углублений. Это происходит в результате их «сращения» между собой на уровне межпальцевых промежутков. В области поверхностной поперечной ладонной связки (синоним natatory ligament) имеется большое количество прочных, идущих вглубь фиброзных волокон, связывающих эту связку с первой кольцевидной связкой фиброзного влагалища сгибателей пальца. Латеральные пальцевые сухожильные пучки проходят кнаружи от собственных пальцевых сосудисто-нервных пучков. С каждой стороны от латерального пальцевого сухожильного пучка отходят так называемые коронарные волокна. По отношению к собственному ладонному пальцевому сосудисто-нервному пучку они проходят следующим образом: на ладонной поверхности пучок соседствует со связкой Grayson's, на тыльной поверхности — со связкой Cleland's.

КРОВОСНАБЖЕНИЕ И ИННЕРВАЦИЯ ЛАДОННОГО АПОНЕВРОТИЧЕСКОГО КОМПЛЕКСА

Общеизвестно, что кровоснабжение центрального апоневроза ладонного фасциального комплекса или просто ладонного апоневроза в 100 % случаев обеспечивается ветвями общих пальцевых артерий из системы поверхностной артериальной ладонной дуги [4, 7]. Венозный отток из вен кожи и подкожной венозной сети ладони происходит в венозную дугу, повторяющую ход поверхностной ладонной дуги [5]. Информации о венах ладонного апоневроза

в литературе мы не нашли. Традиционно считается, что ладонный апоневроз, как растяжение сухожилия длинной ладонной мышцы, с точки зрения общих законов кровоснабжения сухожилий относится к малососудистым структурам. По данным Д. Баянбелег [1], характерным признаком кровеносного русла ладонного апоневроза является отсутствие выраженного сплетения сосудов. От поверхностной артериальной ладонной дуги и от общих пальцевых артерий под прямым углом отходят ветви к коже ладони. По пути они (перфорирующие сосуды по Д. Баянбелег [1] или вертикальные по Н. Г. Губочкину с соавт. [2]) прободают ладонный апоневроз, а затем вступают в подкожную клетчатку, где формируют настоящую сеть кровеносных сосудов. Каждая вертикальная артерия питает определенный участок кожи, по форме близкий к окружности. На ладони эти участки перекрывают друг друга, в результате чего образуется разветвленная горизонтальная сосудистая сеть. Имеется два типа вертикальных (перфорирующих) сосудов: одиночные (1) и разветвленные (2). Первые проходят в дистальной, вторые — в проксимальной части ладони. Примечательно, что разветвленные сосуды, проходящие в проксимальных участках ладони, количественно составляют до 75% от всех вертикальных (перфорирующих) артерий. Остальные перфорирующие артерии (25%) относятся к категории вертикальных одиночных артерий. Анатомически постоянными являются пять вертикальных одиночных артерий. Четыре из них отходят от общих пальцевых артерий на уровне поперечной дистальной ладонной кожной складки. Они кровоснабжают кожу в проекции головок II, III, IV и V пястных костей. Еще одна вертикальная (перфорирующая) артерия отходит от a. radialis indicis на уровне головки II пястной кости и «питает» кожу над ней. Длина одиночных вертикальных (перфорирующих) артерий колеблется от 6 до 10 (в среднем 7,4 ± 0,92) мм, диаметр — от 0,2 до 0,6 (в среднем 0,4 ± 0,84) мм. Наиболее значимыми для кровоснабжения кожи дистальных отделов кисти являются именно эти пять одиночных вертикальных (перфорирующих) артерий [2].

Известны четыре источника кровеносных сосудов, снабжающих кровью сухожилия пальцев (сгибатели): 1 — из окружающих тканей через эпитеноний, 2 — специальные сухожильные (брыжеечные) ветви, 3 — из мышечных сосудов, 4 — из надкостничных сосудов. Что касается ладонного апоневроза, то в силу своей топографии он не может иметь ни одного из перечисленных источников кровоснабжения.

Кровеносные сосуды ладонного апоневроза у взрослого человека впервые были подробно описаны в работе Д. Баянбелег [1]. От перфорирующих артерий на пути их следования к коже к ладонному апоневрозу отходят тонкие сосуды — артериолы калибром 25–40 мкм: к поверхности апоневроза, обращенной к сухожилиям (1), в толщу апоневроза (2), по выходе из апоневроза (3). Для сосудистого русла ладонного апоневроза характерно наличие капиллярных и артериоло-венулярных петель. В промежутках между фиброзными пучками апоневроза ветвящиеся артериолы переходят в капилляры, которые могут формирвать здесь капиллярные клубочки (рис. 12 а, б). Нередко клубочки полностью оформлены. Вокруг них нет других сосудов. Все это говорит о наличии концевых артериальных сосудов в ладонном апоневрозе. Кроме того, встречаются капиллярные петли, которые чередуются с артериоло-венулярными петлями — разновидностью

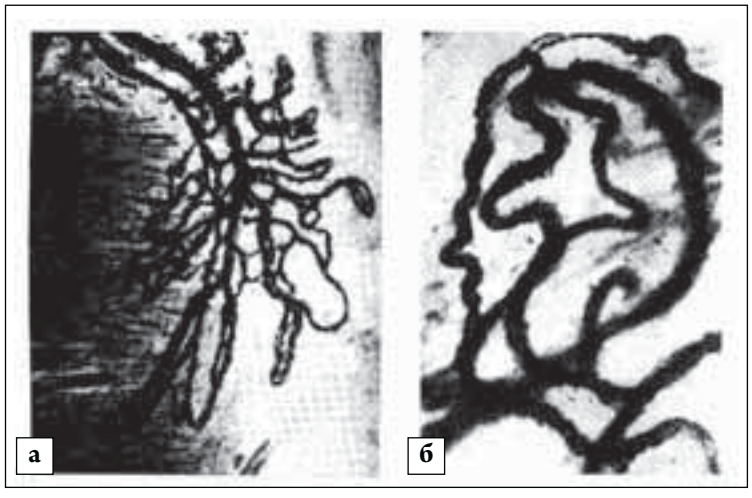

Рис. 12. Сосудистое русло ладонного апоневроза: а — клубочек капилляров на наружной поверхности ладонного апоневроза; женщина 60 лет, импрегнация серебром, ув. ×160; б — кольцеобразный артериоло-венулярный анастомоз в поверхностном слое ладонного апоневроза; мужчина 45 лет, импрегнация серебром, ув. ×180. Препараты Д. Баянбелег (1973)

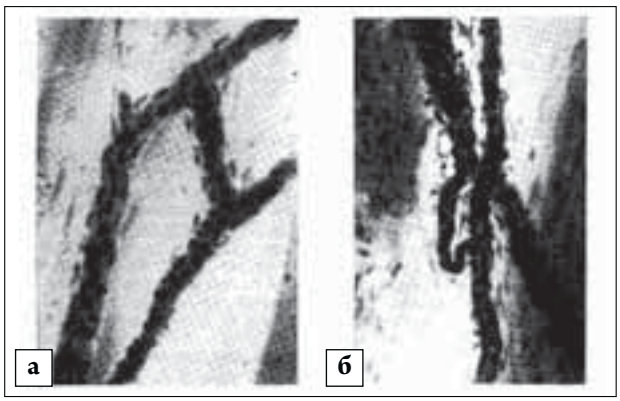

Рис. 13. Сосудистое русло ладонного апоневроза: а — типичный артериоло-венулярный анастомоз с запирательным устройством из мышечных клеток; женщина 30 лет, импрегнация серебром, ув. ×240; б — артериоло-венулярный анастомоз типа полушунта; мужчина 45 лет, импрегнация серебром, ув. ×240. Препараты Д. Баянбелег (1973)

Рис. 14. Типы хорд (P. Brenner et al., 2003)

артериоло-венулярных анастомозов (полушунтов), широко представленных в ладонном апоневрозе (рис. 13 а, б).

Таким образом, для ладонного апоневроза характерно наличие бессосудистых участков, окруженных капиллярными и артериоло-венулярными петлями различной протяженности, а также капиллярных клубочков.

Иннервация (аффрентная) ладонного апоневроза обеспечивается ладонными кожными ветвями срединного и локтевого нервов, а также кожными ветвями собственных пальцевых нервов (II, III, IV), проходящих сквозь апоневроз в сторону кожи ладони (см. рис. 1 б).

ПАТОЛОГИЧЕСКАЯ АНАТОМИЯ КОНТРАКТУРЫ ДЮПЮИТРЕНА

По современным представлениям, контрактура Дюпюитрена — это медленно прогрессирующее заболевание соединительной ткани с вовлечением в процесс ладонного фасциального комплекса, что приводит к сгибательной контрактуре пястно-фаланговых, проксимальных межфаланговых, а иногда и дистальных межфаланговых суставов. Это происходит в результате преобразования нормальных фасциальных предсухожильных лент ладонного фасциального комплекса (чаще центрального апоневроза) в фиброзные хорды. Они, укорачиваясь, приводят к сгибательной контрактуре пальцев и нарушениям топографии пальцевых сосудисто-нервных пучков. Весь процесс формирования хорд проистекает в три стадии [7].

Пролиферативная стадия: происходит трансформация фибробластов, расположенных между рядами коллагеновых волокон, например, предсухожильных, в миофибробласты; затем происходит коллагеновая депозиция с формированием «узла».

Инволюционная стадия: миофибробласты выстраиваются вдоль линии натяжения предсухожильных волокон, узел утолщается, формируется хорда, начинается развитие контрактуры.

Резидуальная стадия: исчезают миофибробласты, утолщенные пучки коллагена, хорда (ы) ярко выражена (ы), контрактура прогрессирует. Типы хорд представлены на рис. 14.

В настоящее время выделено несколько типов хорд при контрактуре Дюпюитрена: предсухожильная хорда, хорда поверхностной поперечной ладонной связки, спиральная, центральная, латеральная хорды. Предсухожильная хорда происходит соответственно из предсухожильного пучка и вызывает сгибательную контрактуру в пястно-фаланговом суставе. Хорда из поверхностной поперечной ладонной связки вызывает контрактуру 2-го–4-го межпальцевых промежутков, препятствуя разведению пальцев. Спиральная хорда может развиваться из предсухожильных волокон, латеральной пальцевой сухожильной ленты и даже связки Grayson. На ладони спиральная хорда проходит поверх общего пальцевого сосудисто-нервного пучка. На пальце (обычно мизинце) на ранней стадии контрактуры Дюпюитрена спиральная хорда проходит вокруг собственного пальцевого сосудисто-нервного пучка. На поздней стадии спиральная

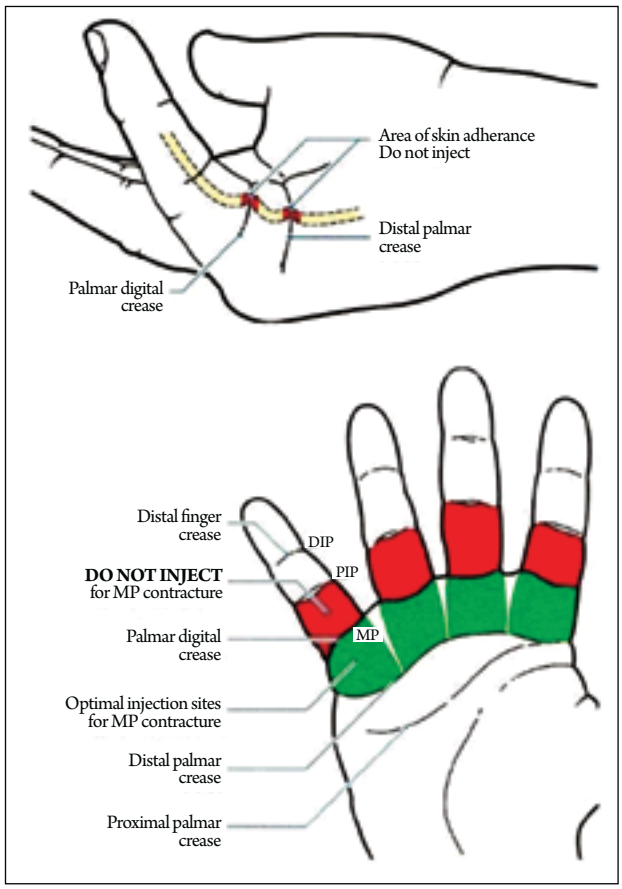

Рис. 15. Места инъекции коллагеназы при контрактуре пястнофаланговых суставов (рекомендация компании «Pfizer»)

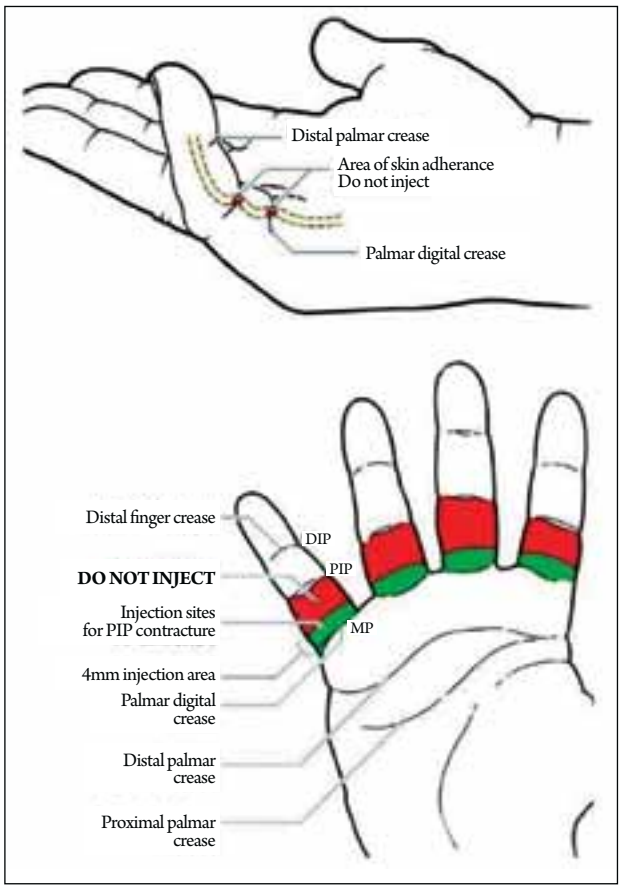

Рис. 16. Места инъекции коллагеназы при контрактуре проксимальных межфаланговых суставов (рекомендация компании « Pfizer»)

хорда выпрямляется. Спиральная хорда приводит к сгибательной контрактуре пястно-фалангового и проксимального межфалангового суставов мизинца.

Центральная хорда обычно не имеет фасциального прекурсора, не нарушает топографии пальцевого сосудисто-нервного пучка. Она происходит, например, из предсухожильной хорды, проходит посередине фиброзного канала сухожилий сгибателей пальца и фиксируется на уровне проксимального межфалангового сустава. Латеральная хорда происходит из латеральной пальцевой сухожильной ленты, вызывает сгибательную контрактуру проксимального, а иногда и дистального межфаланговых суставов. Это обусловлено тем, что эта хорда фиксируется не только к фиброзному влагалищу сгибателей пальца, но и к коже в области связки Grayson. На поздних стадиях контрактуры эта хорда может переместить собственный пальцевой сосудисто-нервный пучок с боковой поверхности на среднюю линию ладонной поверхности пальца. Встречаются и другие, редкие, типы хорд: изолированная пальцевая хорда мизинца (m. abductor digiti minimi), ретроваскулярная хорда, которая располагается позади сосудисто-нервного пучка и не влияет на функцию проксимального межфалангового сустава, комиссуральные хорды в области большого пальца (формируются из дистальной или проксимальной комиссуральной связок и создают контрактуру первого межпальцевого промежутка).

ЗАКЛЮЧЕНИЕ

Современные исследования анатомии ладонного фасциального комплекса в норме и при контрактуре Дюпюитрена позволили четко локализовать места для инъекции коллагеназы (clostridium histolyticum) при контрактуре пястно-фаланговых (рис. 15) и проксимальных межфаланговых (рис. 16) суставов. Однако при всем при этом у хирургов остается неудовлетворенность в понимании патогенеза контрактуры Дюпюитрена. В литературе все чаще стали писать

о болезни Дюпюитрена. Многие исследователи считают, что контрактура Дюпюитрена, болезнь Перойни (искривление полового члена в связи с пениальным фиброматозом), болезнь Леддерхозе (плантарный фиброматоз), а также болезнь Гаррода («подушечки» на тыле межфаланговых суставов пальцев кисти) — одного происхождения.

Что касается контрактуры Дюпюитрена, то на сегодня можно с уверенностью говорить о том, что в ее патогенезе четко прослеживается важная роль трансформации фибробластов, расположенных между пучками коллагеновых волокон, в миофибробласты, чрезвычайно чувствительных к гипоксии. К этому предрасполагают морфологические особенности сосудистого русла самого апоневроза: наличие бессосудистых участков, окруженных петлями капилляров и артериоловенулярными петлями, а также наличие оформленных капиллярных клубочков, подтверждающих наличие концевых сосудов в апоневрозе. Кроме этого или поэтому при контрактуре Дюпюитрена в ладонном фациальном комплексе происходит изменение соотношения коллагена I типа к коллагену III типа. В норме в формировании сухожилий чаще всего участвует коллаген I типа. Встречаются также волокна коллагена III и V типов. При контрактуре Дюпюитрена в хордах превалирует коллаген III типа [7]. Считается, что существует связь между миофибробластами и синтезом коллагена III типа. В настоящее время описано 28 типов коллагена, которые кодируются более чем 40 генами. При этом более чем 90 % коллагена у человека приходится на фибриллярные коллагены I, II, III типов и сетеобразующий коллаген IV типа. Неожиданным для нас стал тот факт, что при патологии (синдром Элерса-Данлоса, фиброзно-мышечная дисплазия, аневризма аорты) коллаген III типа обнаруживается в соединительнотканном остове мягких тканей и полых органов [11]. Наиболее частое вовлечение в патологический процесс предсухожильных лент сгибателей IV–V пальцев можно объяснить общностью фиброзных структур канала Гийона и локтевого апоневроза. В канале Гийона, как известно, проходит локтевая артерия — основной сосуд, кровоснабжающий ладонный фасциальный комплекс.

Таким образом, дальнейшие исследования патогенеза контрактуры Дюпюитрена необходимо проводить в направлении: кровообращение в системе локтевой артерии и поверхностной ладонной дуги — тканевая гипоксия — миофибробласты — коллаген III типа.

ЛИТЕРАТУРА

1. Баянбелег Д. Кровеносные сосуды ладонного апоневроза человека // Архив анат. гистол. эмбриол. — 1972. — Т. 62. — № 1. — С. 82–88.

2. Губочкин Н. Г., Шаповалов В. М., Жигало А. В., Умников А. С. Особенности кровоснабжения ладонной поверхности кисти // Травматология и ортопедия России. — 2008 (Прил.), № 2 (48). — С. 26–27.

3. Золотко Ю. Л. Атлас топографической анатомии человека. Часть III: Верхняя и нижняя конечности. — М.: Медицина, 1976. — 296 с.

4. Мардхуда А. Ю. Артериальная система кисти: Автореф. дис. … канд. мед. наук. — М., 1955. — 45 с.

5. Терентьева Г. В. К анатомии вен кисти человека и некоторых позвоночных животных: Автореф. дис. … канд. мед. наук. — М., 1960. — 43 с.

6. Bojsen-Moller F., Schmidt L. The palmar aponeurosis and the central space of the hand // J. Anat. — 1974. — Vol. 11. — P. 55–68.

7. Brenner P., Rayan G. M. Dupuytren's disease. A concept of surgical treatment. — Wein-New York: Springer Verl., 2003. — 233 p.

8. Fahrer M. The proximal end of the palmar aponeurosis // The Hand. — 1980. — Vol. 12. — P. 33–38.

9. Gocicka D., Stepien J., Gocicka J. Der lange Hohlhandmuskel (M. palmaris longus) bei menschlichen Foeten // Gegenbaurs morph. Jahrb. — 1981. — Bd. 127. — S. 292–299.

10. Henkel-Kopleck A., Schmidt H.-M. Zur Architektur des palmaren Faserkomplexes zwichen Palmaraponeurose und Retinaculum flexorum // Handchir. Plast.Chir. — 2001. — Bd. 33. — S. 1–5.

11. Jozsa L., Kannus P. Human Tendons: Anatomy, Physiology and Pathology. — Human Kinetics: Champaigh IL, 1997.

12. Legueu F., Juvara E. Des aponevroses de la paume de la main // Bull. Soc. Anat (Paris). — 1892. — P. 383–400.

13. Nizankowski C., Bergman P. Ueber die Variabilitat des langen Hohlhandmuskel (M. palmaris longus) beim Menschen wahrend der fetalen Entwicklungsperiode // Verh. Anat. Ges. — 1978. — Bd. 71. — S. 1375–1383.

14. Reimann A. F., Daseler E. H., Anson B. J., Beaton L. E. The palmaris longus muscle and tendon. A study of 1600 extremities // Anat. Rec. — 1944. — Vol. 89. — P. 495–505.

15. Schmidt H.-M., Lanz U. Surgical Anatomy of the Hand. Stuttgart-New York: Georg Thieme Verl., 2004. — 259 p.
16. Skoog T. The transverse elements of the palmar aponeurosis in Dupuytren's contracture // Scand. J. Plast. Reconstr. Surg. — 1967. — Vol. 1. — P. 51–63.

Поступила в редакцию 15.11.2011
Утверждена к печати 25.12.2011

Автор:

Байтингер В. Ф. — д-р мед. наук, профессор, зав. кафедрой пластической хирургии с курсом оперативной хирургии и топографической анатомии ГБОУ ВПО СибГМУ Минздравсоцразвития России, г. Томск.

Контакты:

Байтингер Владимир Федорович
e-mail: baitinger@mail.tomsknet.ru

ЭТО ИНТЕРЕСНО

В трех российских регионах одобрили новую систему тарификации медуслуг

Оплата услуг по программе ОМС в 2013 году будет осуществляться по новой системе тарификации в трех российских регионах: Липецкой, Томской и Кировской областях, сообщает LRNews. Степень сложности и метод лечения каждой болезни будет оцениваться по определенным критериям и коэффициентам.

В настоящее время медучреждения финансируются по бюджетно-страховой форме, когда, например, коммунальные расходы оплачивает местный бюджет, а другой источник — все остальное, в том числе лекарства и зарплату медиков. При новой системе одноканального финансирования все деньги будут по-прежнему поступать в ФОМС, а оттуда, исходя из установленных тарифов, распределяться по больницам.

О решении изменить систему в трех пилотных регионах было объявлено на прошедшем в Липецке итоговом межрегиональном совещании, в котором участвовали представители Федерального фонда обязательного медицинского страхования и Всемирного банка. Встреча была посвящена внедрению новой методики расчета медуслуг.

«Не секрет, что ни в одной стране мира нет идеальной схемы оплаты медицинских услуг, — заявил вице-губернатор Липецкой области Дмитрий Мочалов в ходе совещания. — С целью разработки российской модели в трех регионах — Липецкой, Томской и Кировской областях — запускается пилотный проект, в рамках которого при помощи денежных вливаний Всемирного банка будут отрабатываться свои собственные принципы».

Аналогичные системы расчета применяются в большинстве развитых стран, и у каждой из них есть свои особенности. В итоге на основе пилотных проектов планируется разработать систему, которая позволит высококвалифицированным врачам получать большую зарплату, чем их менее профессиональным коллегам.

Mednovosti.ru — медицинские новости России и всего мира. Выпуск 27.03.2012 г.

И. Н. Большаков, А. В. Еремеев, А. В. Светлаков, Ю. И. Шеина, И. В. Рендашкин, А. М. Полстяной, В. А. Кривопалов, Г. И. Каптюк, А. М. Карапетян, А. В. Игнатов, Н. Н. Медведева, Е. Л. Жуков

ПРИМЕНЕНИЕ ПОЛИСАХАРИДНОЙ НЕЙРОНАЛЬНОЙ МАТРИЦЫ ПРИ ЛЕЧЕНИИ ЭКСПЕРИМЕНТАЛЬНОЙ СПИНАЛЬНОЙ ТРАВМЫ

I. N. Bolshakov, A. V. Eremeev, A. V. Svetlakov, Ju. I. Sheina, I. V. Rendashkin, A. M. Polstjanoi, B. A. Krivopalov, G. I. Kaptjuk, A. M. Karapetjan, A. V. Ignatov, N. N. Medvedeva, E. L. Zhukov

USING NEURONAL POLYSSACHARIDE MATRIX IN THE TREATMENT OF EXPERIMENTAL SPINAL CORD INJURY

ГОУ ВПО КРасГМУ им. проф. В. Ф. Войно-Ясенецкого Минздравсоцразвития России, г. Красноярск
Красноярский центр репродуктивной медицины, г. Красноярск
Институт биофизики СО РАН, Академгородок, г. Красноярск
Институт общей генетики им. Вавилова РАН, г. Москва
© Большаков И. Н., Еремеев А. В., Светлаков А. В., Шеина Ю. И., Рендашкин И. В., Полстяной А. М., Кривопалов В. А., Каптюк Г. И., Карапетян А. М., Игнатов А. В., Медведева Н. Н., Жуков Е. Л.

Цель работы — показать процессы пролиферации и дифференцировки эмбриональных стволовых клеток в нейрональном направлении на коллаген-хитозановой матрице в присутствии искусственной кондиционированной нейрональной питательной среды и факторов нейрональной дифференцировки, продемонстрировать практическое использование специализированных подложек для биоинженерии спинного мозга при экспериментальной спинальной травме у крыс путем прямой трансплантации в зону разрыва.
Ключевые слова: *нейрональная матрица, эмбриональная стволовая клетка, предшественники нейрональных клеток, экспериментальная спинальная травма, нейрональные маркеры, трансплантация, биоинженерия спинного мозга, неврологический статус, иммуноцитогистохимия.*

The aim of the work is to show processes of embryonic stem cells proliferation and differentiation to neuronal rate on collagen-chitosan matrix at the presence of artificial conditioned neuronal nutrient medium and differentiated neuronal factors, to show practical use of the specialized scaffolds for bioengineering of a spinal cord in experimental spinal trauma at rats by direct transplantation in a zone of breaking.
Key words: *neuronal matrix, embryonal stem cell, predecessors neuronal cells, experimental spinal cord injury, neuronal markers, transplantation, bioengineering of a spinal cord, neurologic status, immuno-cyto-histochemistry.*

УДК 616.833.192-089.844:615.462:677.46

ВВЕДЕНИЕ

При решении вопросов первичной хирургической обработки осложненной позвоночно-спинальной травмы, как правило, не ставятся задачи реконструкции спинного мозга (СМ), выполняется операция на позвонках и решаются задачи стабилизации позвоночника относительно спинного мозга. За последнее время накоплены важные экспериментальные данные и ограниченный клинический материал, свидетельствующие о принципиальной возможности регенерации в центральной нервной системе (ЦНС) и восстановлении ее нарушенной функции [1–3]. Полученные научные факты позволяют с современных позиций предложить новые стратегии и концепции лечения повреждений СМ [4]. Основным инструментом регенераторной медицины являются различные клеточные технологии — от трансплантации клеток в место травмы после оперативного доступа через костные элементы позвоночника и обнажения спинного мозга (клеточная терапия) до тканевой инженерии.

В экспериментах на крысах пересадка шванновских клеток крысам в спинной мозг, при частичной его перерезке, может сопровождаться значительным восстановлением функции ЦНС с демонстрацией не только обширной регенерации спинномозговых аксонов ростральнее и каудальнее зоны повреждения, но и ограниченного спрутинга аксонов в каудальный конец трансплантата [5–7]. При этом частично восстанавливается функция конечностей [8]. Растущие аксоны при использовании эмбрионального трансплантата регенерировали с формированием связей. Применение трансплантации эмбриональных стволовых клеток (ЭСК) на модели спинальной травмы показало способность этих клеток встраиваться в поврежденные участки СМ, дифференцироваться согласно молекулярному и клеточному микроокружению, быть длительно жизнеспособными [9]. При этом образующиеся из ЭСК олигодендроциты у половозрелых крыс подвергаются миелинизации в области аксонов. Аксональный рост может сопровождаться прорастанием через глиальный рубец в области хирургического пересечения СМ. Ожидаемые морфологические изменения в СМ сопровождаются частичным снижением нейродефицита. Пересадка эмбриональной клеточной массы головного или спинного мозга от крыс или человека в разрыв спинного мозга новорожденным или взрослым крысам приводит в ранние сроки после травмы (до 7 сут.) к приживлению и спрутингу пересаженных нейронов, трансляции клеток нейроглии в каудальном направлении за пределы зоны повреждения [10, 11]. В зоне травмы СМ трансплантированная ткань активно интегрирует с тканью реципиента [12]. Это подтверждается на модели полной перерезки СМ у новорожденной крысы. Трансплантация эмбриональных клеток в зону перерезки СМ улучшает его функциональные характеристики по сравнению с контролем [13].

Несмотря на успехи клеточной трансплантологии при реконструкции СМ, использование дифференцированных в нейрональном направлении клеток недостаточно эффективно по причине их низкой массы, непродолжительной жизнеспособности, большой потери при трансляции с подложек в дислокацию травмы. Совершенно очевидно, что процесс инжиниринга поддерживается комплексом молекулярного микроокружения, создаваемого клетками СМ, в основе которого лежит взаимодействие нейротрофических факторов.

Предлагаемые в настоящей работе подходы к реконструкции СМ при экспериментальной осложненной позвоночно-спинальной травме основаны на использовании современных биодеградируемых полисахаридных матриц, содержащих необходимое микроокружение, включая продукты роста и дифференцировки стволовых и нейрональных клеток, предшественники нейрональных клеток с целью восстановления моторной и сенсорной функций ЦНС. Имплантация такой матрицы может быть осуществлена открытым оперативным способом в диастаз СМ.

Цель исследования — получение клеточной белково-полисахаридной губчатой матрицы, содержащей нейрональное микроокружение для прямой трансплантации нейрональных предшественников стволовых клеток в модели спинальной травмы у крыс, анализ специфических молекулярных маркеров.

Задачи исследования:

1. Получить белково-полисахаридную матрицу с нейрональным микроокружением.

2. Провести культивирование и дифференцировку эмбриональных стволовых клеток крыс, а также имуноцитохимический контроль дифференцировки.

3. Выполнить спинальную травму у крыс, прямую трансплантацию матриц в диастаз СМ с обеспечением послеоперационного ведения животных.

4. Осуществить динамический неврологический контроль животных в течение 4 недель.

5. Провести иммуноцито-гистохимический и гистологический анализы СМ в зоне имплантации нейрональной матрицы.

МАТЕРИАЛ И МЕТОДЫ

1. Получение матрицы с нейрональным микроокружением. Для создания нейрональных матриц был использован базовый полиионный гелевый комплекс, состоящий из наномикроструктурированного аскорбата хитозана с молекулярной массой 695 kDa и степенью дезацетилирования 98 % при содержании на 1 г сухого хитозана аскорбиновой кислоты 1,8 г, включающий солевые анионные формы хондроитинсерной (200 мг/г), гиалуроновой (100 мг/г) кислот и гепарина (5 мг/г), сывороточного фактора роста крупного рогатого скота «адгелон» (110 мкг/г).

В экспериментах по получению кондиционированной среды от стволовых эмбриональных нейрональных клеток мыши (клетки из головного мозга 17–20-дневных фетусов белых мышей

после его диспергирования и обработки 0,5% раствором коллагеназы в течение 30 мин в среде ДМЕМ при 37°С) для наращивания клеточной биомассы использовали среду ДМЕМ с добавлением 10% эмбриональной телячьей сыворотки (ЭТС), 100 мкг/мл канамицина сульфата, 1мМ L-глутамина, в которую дополнительно добавляли еще 4нг/мл основного фактора роста фибробластов (bFGF), 1 мМ раствора незаменимых аминокислот (Sigma-Aldrich). Наращивание клеточной биомассы при 37°С проводили во флаконах, покрытых 0,1% раствором желатина. Сбор среды проводили ежедневно. После пересева с помощью 0,5% раствора коллагеназы клеток на матрицы их культивировали в среде с добавлением агента нейрональной дифференцировки (N2-компонента) согласно инструкции производителя. Среду собирали, фильтровали через 0,22 мкм ацетат-целлюлозный фильтр, отделяя ее от клеток, и в дальнейшем использовали в качестве кондиционированной среды. В частности, кондиционированную среду добавляли в полиионный хитозановый гель.

В дальнейшем осуществляли ковалентное соединение полученной хитозановой полисахаридной гелевой конструкции с бычьим коллагеновым гелем в соотношении 1:3, лиофильное высушивание глубоко замороженных образцов в установке FC500. Далее продукт упаковывали и стерилизовали электронно-лучевым способом («Медицинская компания ООО «Коллахит» г. Железногорска Красноярского края, ген. директор предприятия А.Н. Сапожников).

Было предположено, что культивирование на коллаген-хитозановых матрицах ЭСК крысы при добавлении в полную питательную среду фактора N2 или B27 (нейрональная добавка), а также ретиноевой кислоты может приводить к их нейрональной дифференцировке.

2. Культивирование и дифференцировка эмбриональных стволовых клеток. *Маркерный анализ.* Суспензию клеток в среде со всеми компонентами осторожно сверху наслаивали на губчатые матрицы после их предварительной нейтрализации в стерильном бикарбонатном буфере и трехкратной отмывки фосфатным буфером Дульбекко (Биолот). Эмбриональные стволовые клетки (ЭСК) получали из бластоцист путем их вымывания из матки средой DMEM наркотизированного эфиром животного на 4–5-й день после копуляции. Получение внутренней клеточной массы (ВКМ) и дальнейшую экспансию колоний ЭСК проводили согласно протоколу [14, 15]. В экспериментах по культивированию плюрипотентных клеток на раневых покрытиях первоначально для наращивания биомассы использовали основную среду коДМЕМ с добавлением 10% SR (заменитель сыворотки), 100 мкг/мл канамицина сульфата, 1 мМ L-глутамина, 4 нг/мл основного фактора роста фибробластов (bFGF), 1 мМ раствора незаменимых аминокислот и ингибитора Rock киназы 5 нг/мл. Наращивание клеточной биомассы проводили во флаконах, покрытых 0,1% раствором желатина. Смену среды проводили ежедневно. Состояние колоний оценивали визуально с помощью микроскопа AxioVert 200. Для оценки поддержания состояния плюрипотентности проводили иммуноцитохимический анализ экспрессии маркеров — oct4, TRA-1-60, SSEA4, cd30. Для дифференцировки эмбриональных клеток в нейрональном направлении их высевали во флаконы в среду со всеми добавками, кроме bFGF, с добавлением ретиноевой кислоты и N2 компонента.

Иммуноцитохимический контроль нейрональной дифференцировки стволовых клеток. Каждые трое сут проводилась формальдегидная фиксация с последующей иммуноцитохимией клеток с помощью антител (все от Abcam, USA) против GFAP — глиального фибриллярного кислого белка (маркер астроцитов), нейрофиламента и нестина. Выявление маркеров осуществляли методом согласно инструкции производителя антител. Ядра клеток окрашивали DAPI (0,1 мкг/мл) 10 мин. Для получения изображений и анализа использовали флюоресцентный микроскоп «Olympus BX-51» и программные продукты «Applied Spectral Imaging» (USA). Для анализа каждого маркера эксперимент повторяли трижды, наращивая по три флакона, в каждом из которых случайным образом выделяли 6 зон для проведения иммуноцитохимии. Микроскопирование проводили по каждой зоне в 30 полях зрения.

Состав трансплантируемых матриц. В качестве вариантов коллаген-хитозановых конструкций готовили 2 различные подложки, содержащие следующее микроокружение для нейрональных клеток:

- лиофилизированная коллаген-хитозановая матрица, содержащая сульфатированные и несульфатированные гликозаминогликаны (хондроитинсульфат, гиалуронат натрия, гепарин) с включенными в нее элементами полной питательной среды DMEM, кондиционированной нейрональными клетками мыши среды и нейрональной добавки N2;

- лиофилизированная коллаген-хитозановая матрица того же состава, содержащая предшественники нейрональных клеток, полученные при культивировании и дифференцировке ЭСК крысы.

Варианты пористых матриц-подложек предварительно перед посадкой на них ЭСК нарезали объемом 1 мм^3 и в стерильных условиях раскладывали по лункам 96–луночного планшета без покрытия 0,1 % раствором желатина. Клетки снимали с культуральных флаконов 0,5 % раствором коллагеназы, затем трижды отмывали чистой средой от фермента и переносили в лунки с нарезанной матрицей в среде для ЭСК. Клетки культивировали не менее 3 сут. до появления нейрональных маркеров в гумидных условиях при 37 °С и 6 % CO_2. Количество прикрепленных клеток оценивали путем диспергирования 5–6 кусочков матрицы в растворе фермента с последующим подсчетом клеток в камере Горяева. Каждый будущий нейроимплантат в процессе культивирования содержал порядка 50 тыс. ЭСК. Перед имплантацией кусочки глазным пинцетом осторожно переносили в микропробирки с питательной средой DMEM/F12 и транспортировали в операционную.

3. Экспериментальная спинальная травма у крыс (разрыв спинного мозга). Премедикация: за 30 мин до операции — Sol. Tramadoli 2,5 мг в/м; Sol. Atropini sulfatis 0,1% — 0,1 мл в/м; Sol. Dimedroli 0,1 % — 0,1 мл в/м. Анестезия: наркоз (диэтиловый эфир). 12 белым беспородным крысам-самкам массой 250 г с использованием операционного микроскопа моделировали спинальную травму на уровне IX–X грудных позвонков с 50 % по объему боковым пересечением ствола спинного мозга после предварительной подготовки операционного поля и выполненной ламинэктомии. В образовавшийся дефект нервной ткани размерами около 1–1,5 мм помещали нейрональный клеточно-матричный имплантат указанного состава. Костную рану закрывали полисахаридной гидрогелевой массой «Бол-хит», не содержащей животного коллагена. Рану зашивали послойно с применением П-образных швов Vicril 4-0 и нитью Polyester 3-0. Кожные швы обрабатывали спиртовым раствором йода.

Послеоперационный уход. В течение 3–5 дней после операции в качестве анальгетика животные получали Sol. Tramadoli 2,5 мг 3 р/ день в/м. Швы снимали на 10-е сут. В ранний послеоперационный период в первые 24 ч — допуск животных к воде. Кормление — на 2–3-и сут. после операции исключительно смесью «Полипротен-нефро» (лечебное питание) в течение 1–4 нед. Крысы содержались в раздельных клетках с двойным дном. Лекарственную поддержку осуществляли антибиотиком широкого спектра действия, спазмолитиками, сосудорасширяющими препаратами.

4. Динамический неврологический контроль животных. Для оценки неврологических нарушений и динамики восстановления применяли шкалу оценки выраженности неврологического дефицита (Neurological Severity Scores — NSS) в течение 1–4 нед послеоперационного периода [16].

5. Гистологический и иммуногистохимический анализы срезов спинного мозга при прямой имплантации клеточных нейрональных матриц в дислокацию спинальной травмы. Препараты спинного мозга получали путем тщательного и осторожного выделения ткани из позвоночного канала через 1–4 нед после операции. Спинной мозг помещали на 24 ч в 10 % раствор фосфат-забуференного формалина. Далее осуществляли классическую гистологическую проводку ткани на оборудовании фирмы Leica (Германия), часть гистологических срезов окрашивали гематоксилин-эозином с целью обзорного анализа ткани в месте дислокации имплантата и в его непосредственном окружении. При обзорной микроскопии гистологических срезов (продольных, косых, поперечных) оценивалась степень глиальной реакции в зоне травмы, окружающей ткани, состояние нейронов серого вещества спинного мозга. Оценивалось состояние белого и серого вещества спинного мозга в 5 полях зрения каждого среза. Подсчитывалось количество клеток макроглии (астроциты, олигодендроциты), микроглии (макрофаги) и количество клеток нейронального ряда.

Часть гистологических срезов подвергали иммуногистохимической обработке на предмет выявления состояния имплантированной клеточной массы (поиск трансплантированных клеток, экспрессирующих зеленый флюоресцентный белок GFP) на флюоресцентном микроскопе «Olympus BX-51» с применением программных продуктов «Applied Spectral Imaging» (USA).

Иммуноцитохимия. Детекция экспрессии маркеров (оценка способности дифференцироваться у трансплантированных клеток). Часть препаратов спинного мозга ресуспендировали и использовали для выделения клеточной массы. Клетки отмывали от фиксатора и к суспензии клеток добавляли 0,1 % раствор Тритона X100 для пермобилизации мембран. Затем отмывали от Тритона 0,1 % раствором Твина 20 с последующей

инкубацией в этом же растворе с добавлением 2% нормальной сыворотки козы при комнатной температуре (для блокирования неспецифического связывания антител). Далее повторно отмывали последовательно растворами PBS и Твина 20, после чего добавляли первичные антитела к нейрофиламенту мыши (Abcam, USA) в разведении 1:100, смесь инкубировали 1 час, затем снова отмывали, после чего добавляли раствор вторичных антител кролика с красной флюоресцентной меткой. Не связавшиеся молекулы метки отмывали трижды на PBS и оценивали флюоресценцию на проточном цитометре Guava EasyCyte Mini (USA). Детекция по двум спектрам — зеленый (оценка наличия клеток с GFP), красный (наличие экспрессии нейрофиламента).

Часть выделенной клеточной массы спинного мозга подвергали формальдегидной фиксации с последующей иммуноцитохимией клеток с помощью антител (все от Abcam, USA) против GFAP — глиального фибрилярного кислого белка (маркер астроцитов), нейрофиламента, олигодендроцитов и енолазы нейронов против мышиных белков для исключения появления перекрестного сигнала. Выявление маркеров осуществляли методом согласно инструкции производителя антител. Ядра клеток окрашивали DAPI (0,1 мкг/мл) в течение 10 мин. Для получения изображений и анализа использовали флюоресцентный микроскоп «Olympus BX-51» и программные продукты «Applied Spectral Imaging» (USA). Для анализа каждого маркера выделяли 6 зон для проведения анализа и фотодокументации. Микроскопирование проводили по каждой зоне в 30 полях зрения.

Параллельно на этих же препаратах проводили поиск GFP-меченных клеток. Таким образом, проводили трехцветный флюоресцентный анализ: детекция зеленого свечения — GFP, красного свечения — маркера и синего свечения — ядер клеток.

Наличие прижившихся после трансплантации клеток оценивали с помощью проточной флюориметрии в препаратах на 3-й и 4-й нед. после имплантации. Образцы спинного мозга диспергировали в 0,5% растворе коллагеназы на PBS в течение 15–30 мин при 37°С, фильтровали через нейлоновый фильтр, далее фиксировали 1% раствором формалина на PBS и после отмывки окрашивали DAPI, производили оценку количества клеток, несущих синюю и зеленую (GFP) метки.

РЕЗУЛЬТАТЫ И ОБСУЖДЕНИЕ

Поддержание плюрипотентности ЭСК и нейрональная дифференцировка. Ранее было показано, что культивирование ЭСК на полученных подложках может поддерживать в течение 7 сут. нормальное морфологическое состояние колоний плюрипотентных клеток крыс, характерное и для ЭСК человека. Иммуноцитохимическое исследование маркеров плюрипотентности показало в ЭСК, культивируемых на матрице, что клетки экспрессируют ядерные белки oct-4, TRA1-60, cd30 и антиген SSEA4 [17]. Добавление в базовый полиионный коллаген-хитозановый комплекс кондиционированной среды от эмбриональных нейрональных клеток мышей, а также компонента N2 и ретиноевой кислоты

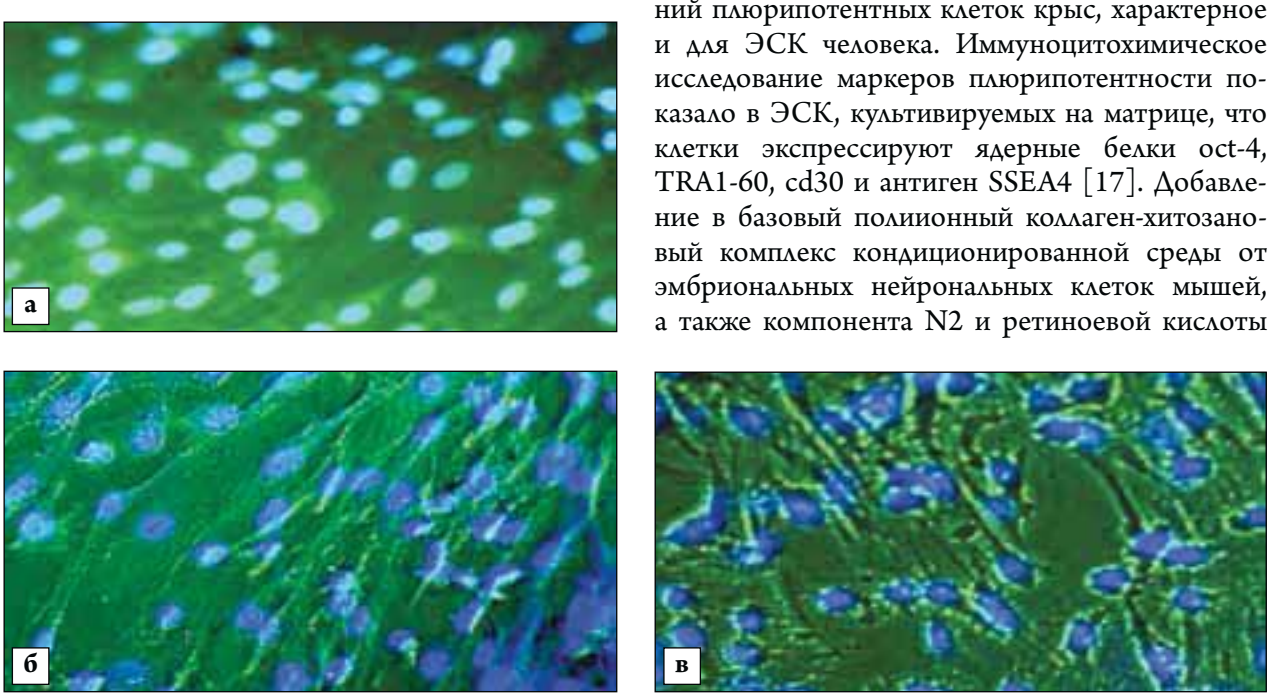

Рис. 1. Динамика экспрессии нейрофиламента на 1-е, 7-е и 14-е сут в клетках, культивируемых на коллаген-хитозановом комплексе в присутствии кондиционированной среды или при добавлении N2 комплекса (а, б, в)

приводило к нейрональной дифференцировке ЭСК крысы. Анализ экспрессии одного из нейрональных маркеров — нейрофиламента — показал, что на первые сут отсутствуют сигналы флюоресценции по указанному маркеру (рис. 1). На 5-е сут. при культивировании ЭСК в кондиционированной среде от эмбриональных нейрональных клеток обнаруживается экспрессия нейрофиламента, а на 7-е сут. — и в клетках, культивируемых в среде с добавлением N2-компонента. Аналогичная картина наблюдалась и в случае определения маркеров GFAP и нестина в сроки 7 и 14 сут. (рис. 2).

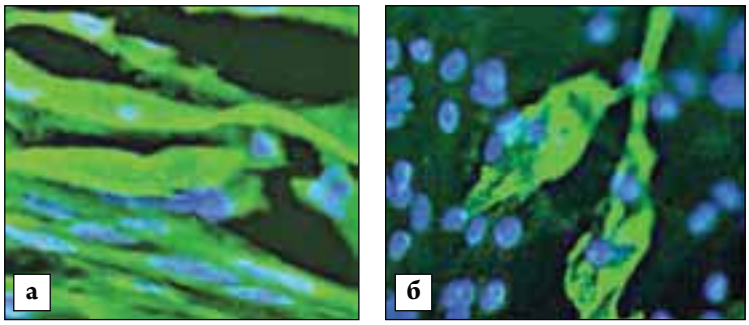

Рис. 2. Иммуноцитохимия ЭСК, культивируемых в кондиционированной эмбриональными нейрональными клетками среде или в среде с добавлением N2 компонента (а, б). Клетки фиксированы 1 % формальдегидом в фосфатном буфере, обработаны антителами против нестина (а), глиального фибрилярного кислого белка (б) с последующим мечением вторичными антителами и детекцией флюоресценции

Спинальная травма. Моделирование спинальной травмы на уровне IX-X грудных позвонков с частичным (50 % по объему) боковым пересечением ствола спинного мозга и имплантацией в диастаз между центральным и периферическим сегментами спинного мозга коллаген-хитозановой матрицы с эмбриональной нейрональной клеточной массой показало адекватность используемой модели. У животных в послеоперационном периоде без лечения в течение 4 нед. имелось стойкое выпадение определенных сенсорных и моторных зон иннервации в области нижних конечностей, таза, нижней половины туловища. Модель позволяет технически осуществлять имплантацию коллаген-хитозановых матриц в область разрыва спинного мозга, создает возможность надежно выхаживать животных в послеоперационном периоде с нулевой смертностью.

Анализ неврологических нарушений после моделирования спинальной травмы и имплантации в диастаз спинного мозга контрольных и опытных матриц показал положительную динамику сенсорного и моторного восстановления спинного мозга. Тест «суживающаяся дорожка» заключался в прохождении крысой по дорожке длиной 165 см и шириной в начале пути — 9 см, в конце пути — 3 см. Дорожка располагалась на высоте 120–130 см над полом, что создавало у крыс мотивацию для ее преодоления. Крысы с повреждением спинного мозга при продвижении вперед начинали оступаться (наступать тазовыми конечностями мимо дорожки). В зависимости от степени тяжести травмы спинного мозга или степени восстановления в целом и степени нарушения проприорецепции в частности, крысы могли безошибочно проходить по дорожке различное расстояние. Интактные крысы преодолевали дорожку полностью. Результаты анализа показали, что как в присутствии только матрицы с полным микроокружением, так и матрицы с эмбриональной клеточной массой — предшественниками нейрональных клеток — происходит существенное улучшение неврологических показателей, таких как моторная и сенсорная активность задних конечностей, отсутствие патологической двигательной активности, восстановление состояния равновесия, улучшение выполнения тестов на горизонтальной поверхности и передвижений по суживающей дорожке. Положительный эффект при имплантации матрицы без клеток при отсутствии воспалительных процессов связан, скорее всего, с достаточным набором факторов, включенных в ее состав, необходимых для стимуляции миграции собственных клеток, участвующих в регенерации.

Результаты детекции флюоресценции в образцах спинного мозга методом проточной цитометрии в сроки 1–2 нед. Анализ проточной цитометрии показал, что прямая трансплантация предшественников нейрональных клеток, полученных путем культивирования и создания нейронального микроокружения, сохраняет предшественники нейронов жизнеспособными, которые пролиферируют в течение 2-х нед. Относительное количество клеток, экспрессирующих фактор GFP, на протяжении 2-х нед. не изменяется и составляет около 34 %. В имплантированной матрице с ЭСК с увеличением длительности срока имплантации отмечалось более выраженное рассасывание ее волокон. К 28-м сут. большая часть стволовых клеток мигрировала на

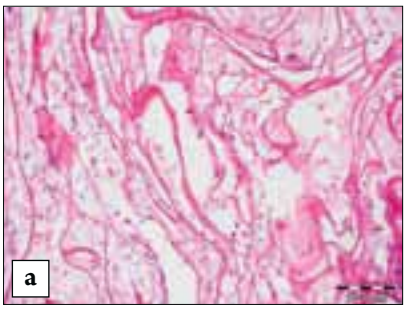

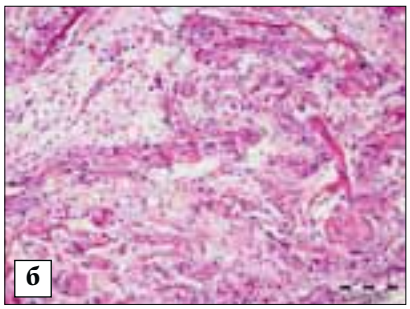

Рис. 3. Имплантированная матрица в зону спинальной травмы (14-е сутки): а — отсутствие ЭСК; б — наличие ЭСК

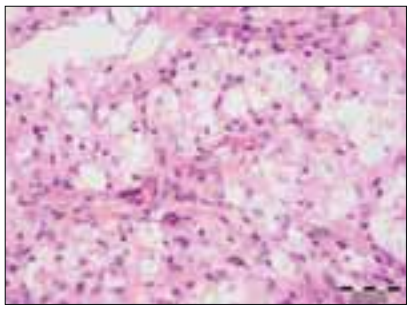

Рис. 4. Предшественники нейрональных клеток в зоне имплантации матрицы с ЭСК на 28-е сутки

периферию матрицы, ближе к нервной ткани. Анализ препаратов показал, что клетки в матрицах не только выживают, а, заполняя всю ее структуру, мигрируют по направлению к нервной ткани. Более того, уменьшение количества волокон биополимера свидетельствует о высокой метаболической активности клеток в зоне репарации (рис. 3). Вокруг зоны травмы в обоих случаях (при наличии и отсутствии ЭСК в матрице) выявлено большое количество макрофагов, цитоплазма которых заполнена фагоцитированным детритом. Количество клеток микроглии увеличивалось на 7–14-е сут., на 21–28-е сут. их число уменьшалось. При имплантации матрицы с ЭСК отмечалось увеличение всех клеток макроглии (астроциты, олигодендроциты). При использовании матрицы без ЭСК наблюдалось увеличение клеток олигодендроглии и уменьшение клеток астроцитарной глии. Количество нейронов в сером веществе спинного мозга при имплантации матрицы с ЭСК сохранялось примерно на одном уровне, с небольшим пиком на 2–3 нед. Кроме того, на 28-е сут вокруг зоны имплантации матрицы с ЭСК отмечено появление большого количества малодифференцированных клеток (рис. 4). В контроле при отсутствии в матрице ЭСК количество нейронов с течением времени уменьшалось. Таким образом, результаты исследований показали признаки восстановления структуры поврежденного спинного мозга. Трансплантация клеток на матрице приводит к более полноценному и быстрому восстановлению гистологической целостности ткани после повреждения.

Иммуногистохимический анализ срезов спинного мозга. Результаты анализа гистопрепаратов показали, что добавление в матрицу имплантата предшественников нейрональных клеток ведет к приживлению и миграции их в раневой зоне с последующей дифференцировкой в нейрональном направлении в течение 1–4 нед. Вероятно, ключевое влияние имеет не только трехмерная структура носителя, но и цитокиновое окружение клеток в ране. У животных как в ранние сроки, так и в поздний период наблюдалось наличие трансплантированных клеток, дифференцирующихся в тканеспецифические типы. При дифференцировке клеток по нейрональному направлению в продольном срезе спинного мозга имелись нейрофиламенты и енолаза в клеточных тяжах (рис. 5), образование синапсов и маркеров к олигодендроцитам с формированием характерных морфологических структур (рис. 6).

Анализ морфологии спинного мозга крыс показывает, что технология имплантации матриц в спинной мозг и их состав обеспечивают

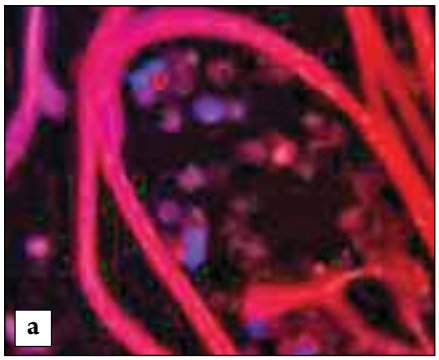



Рис. 5. а — экспрессия нейрофиламента, 2 недели, опыт; б — экспрессия енолазы, 2 недели, опыт

стабильность губчатой конструкции в течение 4 нед., жизнеспособность пересаженных предшественников нейрональных и олигодендритных клеток, отсутствие выраженной воспалительной реакции в месте имплантации, формирование межсинаптических соединений при межклеточном контакте. Пересаженная клеточная трехмерная конструкция способна создавать условия для дифференцировки трансплантированных на матрице ЭСК в нейрональном и глиальном направлениях. Такая картина подтверждает субстратную реконструкцию спинного мозга в месте разрыва в виде вновь образованной нервной ткани.

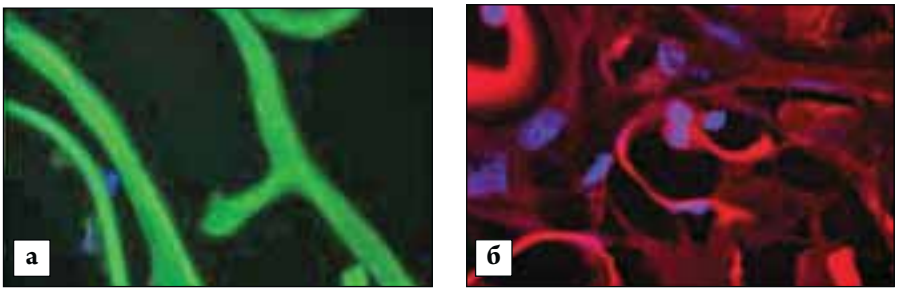

Рис. 6. Иммуногистохимический анализ образцов спинного мозга зоны имплантации: а — наличие синапсов на аксональных окончаниях пересаженных клеток, экспрессия GFP, опыт; б — экспрессия олигодендроцитов (первичные антитела — против олигодендроцитов, вторичные антитела — красные, синие ядра, окрашенные DAPI). Увеличение 12×60, продольный срез

ЗАКЛЮЧЕНИЕ

Таким образом, результаты, полученные в ходе выполнения исследований, позволяют полагать, что коллаген-хитозановая матрица, содержащая в своем составе факторы нейрогенной дифференцировки и предшественники нейрональных клеток, пригодна для имплантации с целью восстановления функций поврежденного спинного мозга при условии культивирования клеточной массы ЭСК в условиях искусственно созданного трехмерного окружения. Полученные результаты соответствуют мировому уровню и расширяют знания о механизмах дифференцировки ЭСК в культуре.

Исследования выполнены при поддержке гранта ГБОУ ВПО Красноярский государственный медицинский университет им. проф. В. Ф. Войно-Ясенецкого МЗ СР РФ (2009), грантов государственного фонда содействия развитию малых форм предприятий в научно-технической сфере (проект № 6746 р/9167 от 10.04.2009 г. и проект № 8775 р/13993 от 11.01.2011 г.).

ЛИТЕРАТУРА

1. Kakulas B. A. Neuropathology: the foundation for new treatments in spinal cord injury // Spinal Cord. — 2004. — Vol. 42. — № 10. — P. 549–563.
2. Young W. Bases for Hope in Spinal Cord Injury. — URL: http://sci.rutgers.edu.
3. Tsai E. C., Tator C. H. Neuroprotection and regeneration strategies for spinal cord repair // Curr Pharm Des. — 2005. — Vol. 11. — № 10. — P. 1211–1222.
4. Tator C. H. Strategies for recovery and regeneration after brain and spinal cord injury // Inj. Prev. — 2002. — Vol. 8. — P. 33–36.
5. Xu X. M., Chen A., Guenard V. et al. Bridging Schwann cell transplants promote axonal regeneration from both the rostral and caudal stumps of transected adult rat spinal cord // J. Neurocytol. — 1997. — Vol. 26. — P. 16.
6. Weider N., Blesch A., Grill R. J., Tuszynski M. H. Nerve growth factor-hypersecreting Schwann cell grafts augment and guide spinal cord axonal growth and remyelinate central nervous system axons in a phenotypically appropriate manner that correlates with expression of L1 // J. Comp. Neurol. 1999. — Vol. 413. — P. 449–506.
7. Menei P., Montero-Menei C., Whittemore S. R. et al. Schwann cells genetically modified to secrete human BDNF promote enhanced axonal regrowth across transected adult rat spinal cord // Eur. J. Neurosci. — 1998. — Vol. 10. — P. 607–621.
8. Sayers S. T., Khan N., Ahmed Y. et al. Preparation of brain-derived neurotrophic factor- and neurotrophin-3-secreting Schwann cells by infection with a retroviral vector // J. Mol. Neurosci. — 1998. — Vol. 10. — P. 143–160.
9. McDonald J. W., Liu X. Z., Qu Y. et al. Transplanted embryonic stem cells survive, differentiate, and promote recovery in injured rat spinal cord // Nat. Med. — 2000. — Vol. 5. — P. 1410–1412.
10. Diener P. S., Bregman B. S. Fetal spinal cord transplants support the development of target reaching and coordinated postural adjustments after neonatal cervical spinal cord injury // J. Neurosci. — 1998. — Vol. 18. — P. 763–776.

11. Das G. D. Neural transplantation in the spinal cord of adult rats. Conditions, survival, cytology and connectivity of the transplants // J. Neurol. Sci. — 1983. — Vol. 62. — P. 191–210.

12. Bernstein J. J., Underberger D., Hoovler D. W. Fetal CNS transplants into adult spinal cord: techniques, initial effects and caveats // Cent. Nerv. Syst. Trauma. — 1984. — Vol. 1. — P. 39–46.

13. Theele D. P., Schrimsher G. W., Reier P. J. Comparison of the growth and fate of fetal spinal iso- and allografts in the adult rat injured spinal cord // Exp. Neurol. — 1996. — Vol. 142. — P. 128–143.

14. Thomson J. A., Itskovitz-Eldor J., Shapiro S. S. et al. Embryonic stem cell lines derived from human blastocysts // Science. — 1998. — Vol. 282. — № 5391. — P. 1145–1147.

15. Hee Sun Kima, Sun Kyung Oha, Yong Bin Parkb et al. Methods for Derivation of Human Embryonic Stem Cells // Stem Cells. — 2005. — Vol. 23. — № 9. — P. 1228–1233.

16. Салмина А. Б., Шнайдер Н. А., Михуткина С. В. и др. Изменение активности АДФ-рибозилциклазы в клетках нервной системы коррелирует с развитием постишемической когнитивной дисфункции // Международный неврологический журнал. — 2007. — Т. 1. — №11.

17. Еремеев А. В., Светлаков А. В., Большаков И. Н. и др. Функции культивируемых эмбриональных клеток на коллаген-хитозановой матрице // Ж. Клеточная трансплантология и тканевая инженерия. — 2009. — Т. IV. — № 2. — С. 55–62.

Поступила в редакцию 20.12.2011
Утверждена к печати 09.02.2012

Авторы:

Большаков И. Н. — д-р мед. наук, профессор кафедры оперативной хирургии с топографической анатомией ГОУ ВПО КрасГМУ им. проф. В. Ф. Войно-Ясенецкого Минздравсоцразвития РФ, г. Красноярск.

Еремеев А. В. — канд. биол. наук, зав. лабораторией клеточных технологий ГОУ ВПО КрасГМУ им. проф. В. Ф. Войно-Ясенецкого Минздравсоцразвития РФ, ст. науч. сотр. Красноярского центра репродуктивной медицины, научный сотрудник лаборатории фотобиологии ИБФ СО РАН, Академгородок г. Красноярск.

Светлаков А. В. — канд. биол. наук, генеральный директор Красноярского центра репродуктивной медицины, г. Красноярск.

Шеина Ю. И. — аспирант Института общей генетики им. Вавилова РАН, г. Москва, лаборатория генетических основ клеточных технологий, эмбриолог Красноярского центра репродуктивной медицины, препаратор лаборатории клеточных технологий ГОУ ВПО КрасГМУ г. Красноярск.

Рендашкин И. В. — лаборант лаборатории клеточных технологий ГОУ ВПО КрасГМУ им. проф. В. Ф. Войно-Ясенецкого Минздравсоцразвития РФ, г. Красноярск.

Полстяной А. М. — лаборант лаборатории клеточных технологий ГОУ ВПО КрасГМУ им. проф. В. Ф. Войно-Ясенецкого Минздравсоцразвития РФ, г. Красноярск.

Кривопалов В. А. — клинический интерн ГОУ ВПО КрасГМУ им. проф. В. Ф. Войно-Ясенецкого Минздравсоцразвития РФ, г. Красноярск.

Каптюк Г. И. — студент лечебного факультета ГОУ ВПО КрасГМУ им. проф. В. Ф. Войно-Ясенецкого Минздравсоцразвития РФ, г. Красноярск.

Карапетян А. М. — студент лечебного факультета ГОУ ВПО КрасГМУ им. проф. В. Ф. Войно-Ясенецкого Минздравсоцразвития РФ, г. Красноярск.

Игнатов А. В. — студент лечебного факультета ГОУ ВПО КрасГМУ им. проф. В. Ф. Войно-Ясенецкого Минздравсоцразвития РФ, г. Красноярск.

Медведева Н. Н. — д-р мед. наук, профессор, зав. кафедрой анатомии и гистологии человека ГОУ ВПО КрасГМУ им. проф. В. Ф. Войно-Ясенецкого Минздравсоцразвития России, г. Красноярск.

Жуков Е. Л. — канд. мед. наук, доцент кафедры анатомии и гистологии человека ГОУ ВПО КрасГМУ им. проф. В. Ф. Войно-Ясенецкого Минздравсоцразвития России, г. Красноярск.

Контакты:

Большаков Игорь Николаевич
тел. 8-913-523-34-35
e-mail: bol.bol@mail.ru

К. В. Селянинов, Д. Н. Синичев

РОЛЬ VASA VASORUM В КРОВОСНАБЖЕНИИ ЭПИГАСТРАЛЬНОГО ЛОСКУТА (ЭКСПЕРИМЕНТАЛЬНОЕ ИССЛЕДОВАНИЕ)

K. V. Selyaninov, D. N. Sinichev

THE ROLE OF VASA VASORUM IN BLOOD SUPPLY OF EPIGASTRIC FLAP (EXPERIMENTAL STUDY)

ГБОУ ВПО СибГМУ Минздравсоцразвития России, г. Томск
Областная клиническая больница, г. Томск
© Селянинов К. В., Синичев Д. Н.

В статье впервые приводятся доказательства важной роли vasa vasorum поверхностной эпигастральной артерии (a. epigastrica superficialis) в кровоснабжении центральной зоны эпигастрального кожно-фасциального лоскута.

Объектом исследования послужили половозрелые белые крысы линии Wistar обоего пола массой 250–300 г (n = 84). Животные были распределены на 4 группы: I группа — 21 животное, которым была выполнена операция транспозиции несвободного эпигастрального лоскута без препаровки элементов сосудистого пучка; II группа — 21 животное, которым была выполнена операция транспозиции несвободного эпигастрального лоскута с предварительным удалением паравазальной клетчатки; III группа — 21 животное, которым была выполнена операция по подъему несвободного эпигастрального лоскута с последующей прецизионной перевязкой в сосудистой ножке лоскута артерии; IV группа — 21 животное, которым была выполнена операция аутотрансплантации свободного эпигастрального лоскута после выполнения микрохирургических анастомозов (a, v). Клиническую оценку состояния кожно-фасциального лоскута в раннем послеоперационном периоде (1–10-е сут.) проводили по следующим критериям: отечность, капиллярный ответ, выраженность шелушения кожных покровов лоскута, наличие некроза.

Доказано, что в кровоснабжении кожи эпигастрального лоскута белой крысы участвуют не только осевые сосуды, но и сосуды паравазальной клетчатки, кровоснабжающие центральную зону лоскута.
Ключевые слова: *кровоснабжение кожи, симпатэктомия, перфораторные сосуды, сосуды паравазальной клетчатки, эпигастральный лоскут.*

The importance of vasa vasorum of superficial epigastric artery (a. epigastrica superficialis) in the blood supply of central area of epigastric skin-fascial flap is shown for the first time in this article.

Objects of the study were white Wistar rats having the mass of 250–300 g (n = 84). The animals were divided into 4 groups: animals of the I group (n = 21) underwent transposition of non-free epigastric flap without sympathectomy of vascular flap pedicle; the II group animals (n = 21) underwent transposition of non-free epigastric flap with vascular flap pedicle sympathectomy; the III group animals (n = 21) underwent elevation of non-free epigastric flap with subsequent precision ligation in the vascular pedicle of arterial flap; the IV group animals (n = 21)underwent autotransplantation of free epigastric flap. Clinical assessment of the skin-fascial flap condition early after the surgery (1st–10th days) was performed using following criteria: edema, capillary response, manifestation of the flap skin coverings desquamation, presence of the necrosis.

Conclusion: not only axial vessels but vessels of paravasal fat which supply central flap area take part in the blood supply of white rat epigastric skin flap.
Key words: *skin blood supply, sympathectomy, perforator flaps, vessels of paravasal fat, epigastric flap.*

УДК 616.13/.16-089.844

Усиление кровотока по vasa vasorum в случае облитерации (окклюзии) основного сосудистого ствола — широко известный факт в среде специалистов, занимающихся изучением коллатерального кровообращения. Однако роль паравазальных структур (vasa vasorum) в кровоснабжении

Рис. 1. Профессор Т. Д. Никитина (1918–2008)

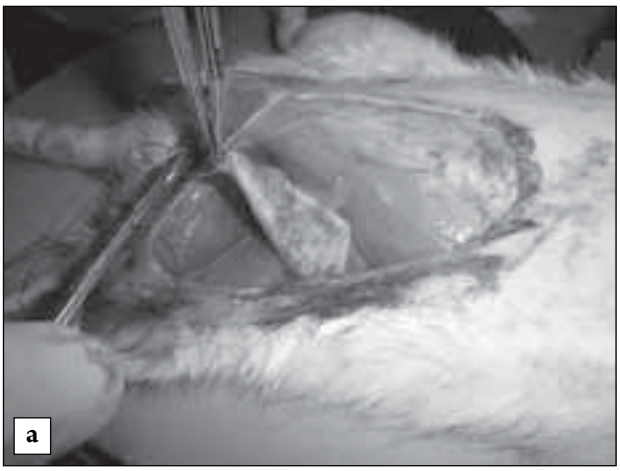

Рис. 2. Подъем эпигастрального лоскута (а) и вид передней брюшной стенки после его аутотрансплантации с транспозицией (б)

кожно-фасциального микрохирургического лоскута остается неизученной. Постановка такого вопроса представляется весьма обоснованной в связи с уникальными морфологическими данными, полученными новосибирским топографоанатомом Т. Д. Никитиной (рис. 1).

Т. Д. Никитина [2] при изучении паравазальной клетчатки аорты отмечала наличие в ней сосудов, одни из которых идут параллельно стволу и дают ветви непосредственно к аорте, а другие выходят за пределы парааортальной клетчатки. В связи с этим есть основание предположить, что сосуды паравазальной клетчатки осевых микрохирургических лоскутов могут участвовать в кровоснабжении отдельных участков кожи.

Цель нашей работы состояла в изучении роли паравазальных сосудов в кровоснабжении кожи на примере эпигастрального лоскута.

Задачи:

- изучение особенностей приживления несвободного эпигастрального лоскута с интактной сосудистой ножкой;
- изучение особенностей приживления несвободного эпигастрального лоскута после удаления паравазальной клетчатки;
- изучение роли сосудов паравазальной клетчатки в кровоснабжении эпигастрального лоскута;
- изучение роли осевых сосудов в кровоснабжении эпигастрального лоскута.

МАТЕРИАЛ И МЕТОДЫ

Объектом исследования были половозрелые белые крысы линии Wistar обоего пола массой 250–300 г (n = 63). Животных содержали в стационарных условиях вивария на обычном питании, при дозированном освещении, с ежедневным осмотром и оценкой состояния. Обезболивания достигали путем внутримышечного введения раствора «Zoletil-50» в дозе 5 мг/кг. Выполняли операции по подъему эпигастрального лоскута в различных модификациях. Эпигастральный лоскут относится к кожно-фасциальным лоскутам, сосудистой ножкой которого являются поверхностные эпигастральные артерия и вена. Животные были распределены на 3 группы: I группа — 21 животное, которым была выполнена операция транспозиции несвободного эпигастрального лоскута без препаровки элементов сосудистой ножки (рис. 2). Длительность операции составила 25 мин; II группа — 21 животное, которым

Рис. 3. Сосудисто-нервный пучок эпигастрального лоскута после выполнения паравазальной симпатэктомии

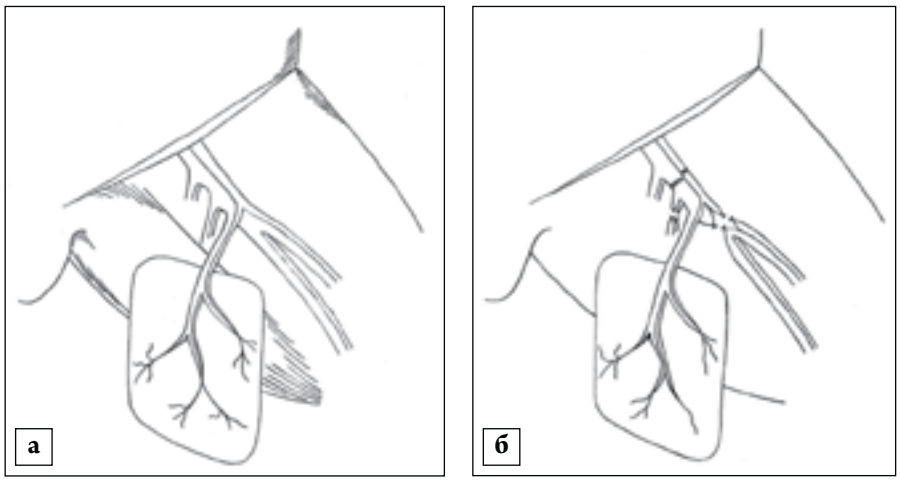

Рис. 5. Схема аутотрансплантации эпигастрального лоскута по P. G. van der Sloot (2002): а — до аутотрансплантации; б — после аутотрансплантации

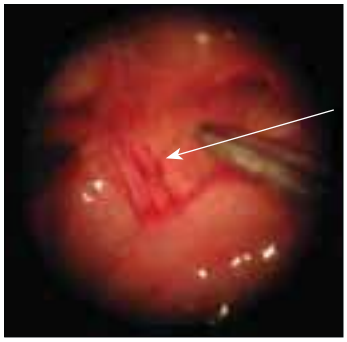

Рис. 4. Наложение лигатуры на артерию эпигастрального лоскута (показано стрелкой), ×10

Рис. 6. Свободная аутотрансплантация эпигастрального лоскута: 1 — паховая связка; 2 — бедренный нерв; 3 — бедренные артерия и вена с выполненными анастомозами; 4 — подколенные артерия и вена; 5 — поверхностный эпигастральный сосудисто-нервный пучок

была выполнена операция аутотрансплантации с транспозицией несвободного эпигастрального лоскута с предварительным удалением паравазальной клетчатки (рис. 3). Длительность операции — 45–80 мин; III группа — 21 животное, которым была выполнена операция по подъему несвободного эпигастрального лоскута с последующей прецизионной перевязкой под оптическим увеличением в сосудистой ножке лоскута поверхностной эпигастральной артерии (рис. 4). Длительность операции — 30–45 мин; IV группа — 21 животное, которым была выполнена операция аутотрансплантации свободного эпигастрального лоскута по P. G. Van der Sloot [5] (рис. 5, 6). Длительность операции — 80–100 мин.

Клиническую оценку состояния кожно-фасциальных лоскутов в раннем послеоперационном периоде (1–10-е сут.) проводили по следующим критериям: отечность, капиллярный ответ, выраженность шелушения кожных покровов лоскута, наличие некроза.

Статистическую обработку полученных результатов проводили с помощью программ Statistica 6.0 for Windows и SPSS Statistics 17.0 (коэффициент корреляции Spearman). Сводные данные по приживляемости лоскутов в группах представлены в табл. 1.

Таблица 1

Приживляемость лоскутов в группах исследования

	I группа	II группа	III группа	IV группа
Неосложненное приживление	18 (85,7%)	14 (66,6%)	8 (38,1%)	17 (81%)
Осложненное приживление (некроз лоскута)	3 (14,3%)	7 (33,4%)	13 (61,9%)	4 (19%)
Всего	21 (100%)	21 (100%)	21 (100%)	21 (100%)

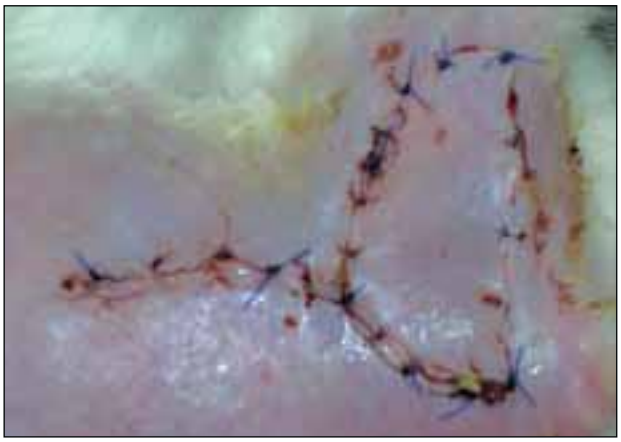

Рис. 7. Эпигастральный лоскут после выполнения периартериальной симпатэктомии, 5-е сут

Рис. 8. Эпигастральный лоскут после выполнения комбинированной симпатэктомии, 5-е сут

Рис. 9. Некроз эпигастрального лоскута после выполнения перивенозной симпатэктомии, 3-и сут

РЕЗУЛЬТАТЫ

I группа: в группе с интактной сосудистой ножкой количество приживлений лоскутов с неосложненным течением составило 85,7 % (рис. 2 б). В 14,3 % развился некроз в результате перекрута сосудистой ножки. Все осложнения были только в первые сут. после операции. При неосложненном течении состояние животных в первые сут. послеоперационного периода было удовлетворительным. Повязка умеренно пропитана геморрагическим отделяемым. Лоскут отечен, розового цвета, капиллярный ответ удовлетворительный. Швы состоятельны, края раны спокойны. В последующие сут сохранялась незначительная отечность центральной части лоскута и краев послеоперационной раны. На 4-е сут. повязку обычно удаляли. Полное приживление лоскута происходило на 9–10-е сут.

Таким образом, при неосложненном течении послеоперационного периода полное приживление несвободного эпигастрального 9–10-м сут. без каких-либо особенностей.

II группа: при транспозиции эпигастрального лоскута с предварительным удалением паравазальных структур и симпатэктомией сосудистой ножки (a., v., a + v) наблюдались различные клинические варианты течения послеоперационного процесса. Сразу после операции в лоскутах, где выполнялась паравазальная симпатэктомия артерии, наблюдалась гиперемия и отсутствовало кровотечение по линии швов. При удалении адвентиции с артерии и вены наблюдался тотальный цианоз лоскута. Адвентицэктомия (симпатэктомия) вены сопровождалась развитием краевого цианоза трансплантата сразу после завершения операции.

На первые сут. после операции в лоскутах, где была выполнена симпатэктомия артерии, наблюдался отек. Края раны и швы были спокойны; лоскут обычного цвета (рис. 7). Лоскуты после периартериальной и перивенозной симпатэктомии артерии и вены имели краевой цианоз и отечность (рис. 8). В одном случае комбинированной симпатэктомии наступил венозный тромбоз лоскута с сильным отеком, синюшностью, местами с петехиальным пропитыванием. В аутотрансплантатах с паравазальной симпатэктомией вены (7 животных) наблюдался венозный тромбоз (рис. 9).

Таким образом, после удаления паравазальных структур и симпатэктомии осевых сосудов эпигастральных лоскутов наблюдались кратковременные гемодинамические нарушения, проявляющиеся в виде отека и периферического цианоза. Некроз лоскутов после адвентицэктомии вены был связан с венозным тромбозом.

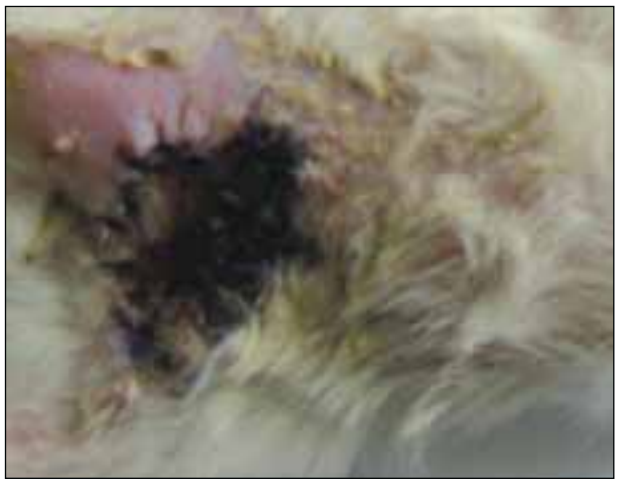

Рис. 10. Тотальный некроз эпигастрального лоскута, 3-и сут

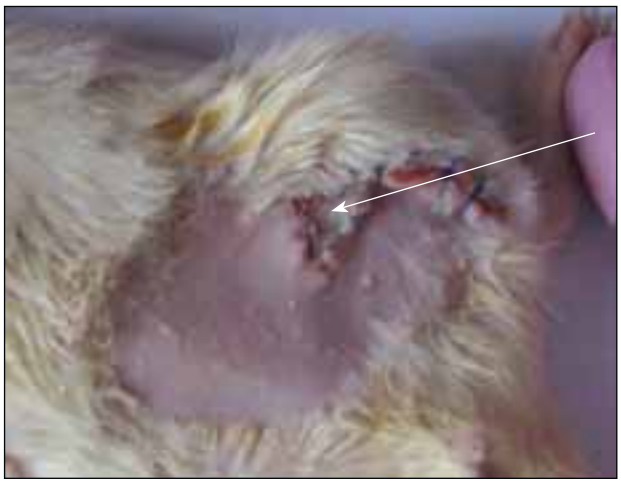

Рис. 11. Удовлетворительное состояние эпигастрального лоскута, 3-и сут. (стрелка указывает на лоскут)

Рис. 12. Поднятие кожно-фасциального лоскута без сосудистой ножки (стрелка указывает на лоскут)

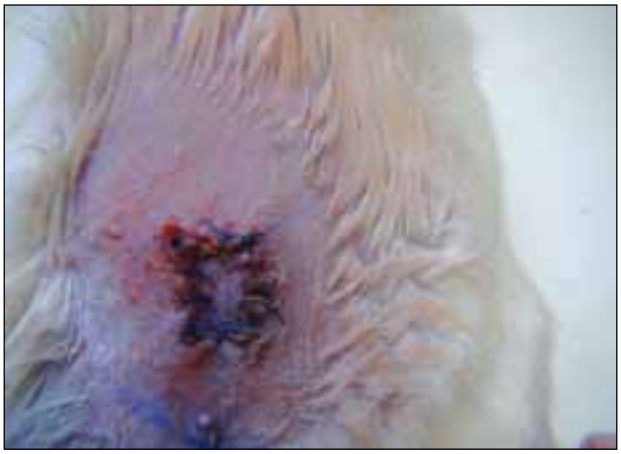

Рис. 13. Кожно-фасциальный лоскут без сосудистой ножки, 1-е сут

III группа: у 8 животных поднимали эпигастральный лоскут размерами 3×5 см (в пределах классической разметки) с последующей прецизионной перевязкой осевой артерии. При этом в 100 % случаях наступал тотальный некроз лоскута (рис. 10). При последующих оперативных вмешательствах размеры лоскута симметрично уменьшались на 0,5 см соответственно. При достижении размеров эпигастрального лоскута до 1×2 см выживаемость последнего составила 100 % (8 животных) (рис. 11). При статистической обработке полученных данных выявлена прямая зависимость выживаемости лоскута от его площади (корреляция достоверна на уровне $r_s = -0{,}899$) (табл. 2).

Контролем для данной группы послужила группа животных (n = 10), которым была выполнена аутотрансплантация кожно-фасциального лоскута размером 1×2 см после перевязки и пересечения сосудистой ножки (рис. 12). Выживаемость лоскута составила 30 %. В первые сут. после операции отмечалась бледность лоскута с цианотическим оттенком, капиллярный ответ отсутствовал. Пальпаторно лоскут был плотным, спаянным с подлежащими тканями (рис. 13). Естественную окраску лоскут приобретал к 11–13-м сут. По всей видимости, питание лоскута происходило диффузно за счет подлежащих тканей. В 70 % на 3-и сут. развился тотальный некроз лоскута. Прямая зависимость приживляемости лоскута либо его некроза от веса, пола и возраста животных нами не прослежена.

Таким образом, в кровоснабжении кожи эпигастрального лоскута белой крысы участвуют

Таблица 2

Зависимость выживаемости лоскута от его площади (коэффициент Spearman)

Correlations				
			Площадь лоскута, см^2	Выживаемость, %
Spearman's rho	Площадь лоскута, см^2	Correlation Coefficient	1,000	0,899*
		Sig. (2-tailed)	-	0,000
		N	21	21
	Выживаемость,%	Correlation Coefficient	0,899*	1,000
		Sig. (2-tailed)	0,000	-
		N	21	21

* — Correlation is significant at the 0,01 level (2-tailed).

Рис. 14. Свободный эпигастральный лоскут, 3-и сут

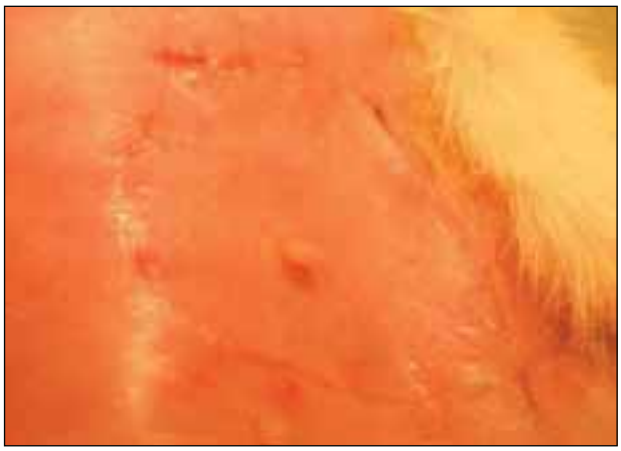

Рис. 15. Свободный эпигастральный лоскут, 10-е сут

не только осевые сосуды, но и сосуды паравазальной клетчатки, кровоснабжающие центральную зону лоскута, причем площадь кровоснабжения лоскута сосудами паравазальной клетчатки составляет 13,3 % от общей площади классического эпигастрального лоскута.

IV группа: в течение нескольких часов после аутотрансплантации свободного эпигастрального лоскута по P. G. van der Sloot [5] наблюдалась бледность последнего и умеренное пропитывание повязки кровью и серозным отделяемым по ходу раны. В большинстве случаев к 3-м сут. эти явления исчезали, окраска реплантата соответствовала окружающим тканям, заживление ран происходило первичным натяжением (рис. 14).

К 5-м сут. после операции в области краев раны наблюдались единичные участки мелкопластинчатого шелушения кожи. Швы состоятельны, воспалительного процесса нет, капиллярный ответ положительный: при надавливании лоскут бледнеет, восстановление естественной окраски происходит в течение 2 сек. Полное заживление раны происходило к 9–10-м сут. (рис. 15). К этому времени рубец полностью эпителизировался, струп на поверхности рубца отсутствовал. На 10-е сут. определялись достаточно четкие контуры лоскута, образованные формирующейся рубцовой тканью.

Рис. 16. Некроз свободного эпигастрального лоскута, 14-е сут

У 4 животных развился тотальный некроз лоскута в результате тромбоза сосудов ножки лоскута (3 артериальных тромбоза, 1 — венозный), причем в одном случае отмечен поздний (венозный) тромбоз, развившийся на 14-е сут. (рис. 16).

На основании проведенных экспериментов можно подтвердить, что в кровоснабжении свободных лоскутов исключительная роль принадлежит осевым сосудам лоскута.

ОБСУЖДЕНИЕ

Основой успеха в пластической хирургии во многом являются четкие представления по кровоснабжению тканей, что позволяет правильно выбрать способ закрытия дефекта и определить состав пластического материала. Современный уровень развития пластической реконструктивной хирургии позволяет выбрать надежный способ закрытия обширного мягкотканного дефекта и обеспечить эстетичность полученному результату. В практической работе пластического хирурга закрытие обширных мягкотканных дефектов занимает большое место, поэтому знания по кровоснабжению покровных тканей имеют первостепенное значение.

По данным W. Spalteholz (1893), кровоснабжение кожи осуществляется собственно кожными и мышечно-кожными артериями. Артерии, питающие кожу, образуют широкопетлистую сеть под гиподермой, которую W. Spalteholz назвал фасциальной сетью. Из этой сети в кожу поднимаются более мелкие ветви, которые на нижней границе дермы делятся и, анастомозируя друг с другом, образуют вторую глубокую (субдермальную) артериальную сеть, параллельную первой. Данной сети, по мнению Белоусова А.Е. [1], принадлежит основная роль в кровоснабжении кожи.

В последнее время стал возрождаться интерес к старым работам по анатомии кожных артерий, выполненным студентом Страсбургского университета C. Manchot [4], а также к классическим анатомическим исследованиям Г.С. Сатюковой (1964)[1], выделившей три группы питающих кожу артерий: 1) кожные ветви артерий, идущих в межмышечных фасциальных перегородках; 2) мышечно-кожные артерии; 3) надкостнично-кожные артерии. Наиболее крупные осевые кожные артерии отходят от магистральных сосудов в области крупных суставов. Они идут на значительном протяжении параллельно поверхности кожи (поверхностная надчревная или поверхностная артерия, окружающая крыло подвздошной кости, и др.). Значение этих сосудов в кровоснабжении кожи лоскутов определяющее.

Т.Д. Никитина [2] при изучении паравазальной клетчатки аорты отмечала наличие в ней сосудов, одни из которых идут параллельно стволу и дают ветви непосредственно к сосуду, а другие выходят за пределы клетчатки. Высказывалось мнение о способности этих сосудов участвовать в кровоснабжении кожи. Возможность кровоснабжения сосудами паравазальной клетчатки отдельных участков кожи была подтверждена нашими исследованиями (корреляция достоверна на уровне $r_s = -0{,}899$).

ВЫВОДЫ

1. Полное приживление несвободного эпигастрального лоскута с интактной сосудистой ножкой наблюдается к 9–10-м сут.
2. При удалении периадвентициальной ткани с осевых сосудов эпигастральных лоскутов наблюдаются кратковременные гемодинамические нарушения, проявляющиеся в виде отека и периферического цианоза.
3. В кровоснабжении кожи эпигастрального лоскута участвуют не только осевые сосуды, но и сосуды паравазальной клетчатки, кровоснабжающие центральную зону лоскута.
4. В кровоснабжении свободных лоскутов исключительная роль принадлежит осевым сосудам лоскута.

ЛИТЕРАТУРА

1. Белоусов А.Е. Пластическая, реконструктивная и эстетическая хирургия. — СПб.: Гиппократ, 1998. — 744 с.
2. Никитина Т.Д., Волков А.В., Головнев В.А. Топографическая анатомия фасций и клетчаточных промежутков средостения человека. — Новосибирск, 2011. — С. 54–57.
3. Чернух А.М., Фролов Е.П. Кожа: строение, функция, общая патология и терапия. — М.: Медицина, 1982. — 336 с.

[1] Цитата по А.М. Чернух, Е.П. Фролов. Кожа: строение, общая патология и терапия. 1982.

4. Manchot C. Die Hautarterien des menschlichen Korpers. — Leipzig: Vogel, 1889. — P. 60.
5. Van der Sloot P. G., Seikaly H., Harris J. R. Effects of a Noncompressive Hematoma on Free Flap Viability // The Journal of Otolaryngology. — 2002. — 31 (3). — P. 144–146.

Поступила в редакцию 01.02.2012
Утверждена к печати 11.02.2012

Автор:

Селянинов К. В. — канд. мед. наук, доцент кафедры пластической хирургии с курсом оперативной хирургии и топографической анатомии ГБОУ ВПО СибГМУ Минздравсоцразвития России, г. Томск.

Синичев Д. Н. — канд. мед. наук, зам. гл. врача по ГО и ЧС Областной клинической больницы, г. Томск.

Контакты:

Селянинов Константин Владимирович
тел.: (3822) 53-26-30; 8-903-914-82-06
e-mail: kostya-ivanow@yandex.ru

ЭТО ИНТЕРЕСНО

Британец разработал шприц для безболезненных инъекций

В Великобритании разработан шприц, который позволить делать инъекции практически безболезненно. Как сообщает BBC, автором разработки стал 29-летний специалист в области промышленного дизайна Оливер Блэкуэлл (Oliver Blackwell).

Новое устройство напоминает катетер для внутривенных вливаний. Помимо обычной иглы, через которую под кожу вводится тот или иной препарат, на конце шприца имеется еще одна тонкая игла. Она первой протыкает кожу, и по ней в место последующей инъекции поступает небольшое количество (около 0,2 миллилитра) обезболивающего.

Соответственно, проникновение под кожу основной иглы, которая следует за первой, происходит уже под местной анестезией. По словам Блэкуэлла, это значительно уменьшает беспокойство пациентов во время инъекции, а также облегчает задачу медработника, который проводит процедуру.

Разработчик отметил, что в настоящее время для проведения инъекции с обезболиванием требуется последовательно выполнить два укола разными иглами. Новый шприц совмещает оба процесса, благодаря чему снижается риск передачи инфекции через медицинский инструментарий.

Летом 2010 года американские специалисты подтвердили эффективность вакцинации с помощью пластыря. На его липкой стороне располагаются полимерные микроиглы, содержащие препарат для иммунизации. При наклеивании пластыря иглы растворяются и вакцина поступает в верхний слой кожи.

Mednovosti.ru — медицинские новости России и всего мира. Выпуск 27.03.2012 г.

ЭТО ИНТЕРЕСНО

Укладка скорой помощи пополнилась новыми лекарствами

С третьего апреля 2012 года в укладках выездных бригад скорой помощи будет больше медикаментов, в частности, требуемых для оказания помощи при острых коронарных нарушениях, а также обезболивающих, сообщает «Российская газета». Полный список необходимых лекарств и медизделий утвержден приказом Минздравсоцразвития № 455н от 11 июня 2010 года (список в формате .doc размещен на сайте министерства).

«Новая укладка пересмотрена в соответствии с перечнем жизненно необходимых и важнейших лекарств, в частности добавлен и расширен состав обезболивающих и наркотических средств, которые наиболее важны при болевых синдромах. Изменения состоят в том, что в укладках бригад скорой помощи в достаточном количестве будут лекарственные препараты, которые применяются при острых инфарктах миокарда, остром коронарном синдроме. Именно эти препараты позволят уже в машине скорой помощи начинать активное лечение, например, инфаркта миокарда путем проведения тромболизиса. Эффект будет незамедлительным в виде сохранения многих жизней» — цитирует «Российская газета» директора Департамента организации медицинской профилактики, медицинской помощи и развития здравоохранения Ольгу Кривонос.

Mednovosti.ru — медицинские новости России и всего мира. Выпуск 27.03.2012 г.

Г. Ц. Дамбаев[1], А. П. Кошель[2], М. М. Соловьев[1], Н. Э. Куртсеитов[1], А. М. Попов[1]

ПОСТГАСТРОРЕЗЕКЦИОННЫЕ СИНДРОМЫ КАК ПРОБЛЕМА РЕКОНСТРУКТИВНОЙ ХИРУРГИИ

G. Ts. Dambayev[1], A. P. Koshel[2], M. M. Solovyev[1], N. Ad. Kurtseitov[1], A. M. Popov[1]

POSTGASTROECTOMIC SYNDROMES AS A PROBLEM OF RECONSTRUCTIVE SURGERY

[1]ГБОУ ВПО СибГМУ Минздравсоцразвития РФ, г. Томск
[2]НИИ гастроэнтерологии им. Г. К. Жерлова ГБОУ ВПО СибГМУ Минздравсоцразвития России, г. Северск
© Дамбаев Г. Ц., Кошель А. П., Соловьев М. М., Куртсеитов Н. Э., Попов А. М.

Представлен анализ результатов хирургического лечения 39 пациентов с болезнью оперированного желудка: 26 (66,7 %) мужчин и 13 (33,3 %) женщин в возрасте от 35 до 69 (средний возраст 48,2 ± 13,1) лет. Результаты комплексного обследования показали, что восстановление тонуса и перистальтики культи желудка происходит к исходу 6-го месяца после операции. Сформированный инвагинационный клапан становится функционально активным, перистальтирует, не препятствуя естественному пассажу пищи, одновременно являясь сдерживающим механизмом для ретроградного заброса пищи и желчи из нижележащего отдела желудочно-кишечного тракта в вышележащие.
Ключевые слова: *болезни оперированного желудка, демпинг-синдром, реконструкция гастродуоденоанастомоза.*

The analysis of surgical treatment results of 39 patients (26 men and 13 women aged from 35 to 69 (middle 48,2 ± 13,1) years) having operated on stomach is presented. Results of complex study showed that restoration of gastric stump and intestinal implant motility occurs by 6 months after the surgery. The invagination valve created became functionally active without interfering with natural passage of food being simultaneously constraining mechanism for retrograde reflux of the food and bile from underlying department of a gastric-intestinal path in overlying ones.
Key words: *postgastrectomy syndrome, reflux-esophagitis, esophageal-intestinal anastomosis reconstruction.*

УДК 616.33-089.87-089.168.1-06

ВВЕДЕНИЕ

Изучение отдаленных последствий операций на желудке показывает, что у значительного числа больных в различные сроки после вмешательства возникает ряд функциональных и органических синдромов, объединенных понятием «болезнь оперированного желудка». Следует признать, что часть из них является следствием технических ошибок хирурга. В развитии доминирующих постгастрорезекционных расстройств главную роль играют новые анатомо-физиологические взаимоотношения, создающиеся после удаления пилорического жома и выключения из пассажа пищи двенадцатиперстной кишки (ДПК).

По частоте возникновения постгастрорезекционных расстройств лидирующие позиции продолжает занимать резекция желудка по методу Billroth II. В результате этой операции из акта пищеварения исключается важнейший нейрорегуляторный механизм — антродуоденальная зона. Следствием этого в большинстве случаев развиваются сложные сосудистые, диспепсические и метаболические нарушения. Все это в конечном итоге приводит к значительному снижению уровня качества жизни, а нередко и к инвалидизации оперированных больных. В связи с этим зачастую возникает необходимость выполнения реконструктивных оперативных вмешательств, направленных на компенсацию расстройств пищеварения. Основой для разработки функционально активных клапанных пищеводно-желудочных и желудочно-кишечных анастомозов при болезни оперированного желудка явились результаты работ по формированию

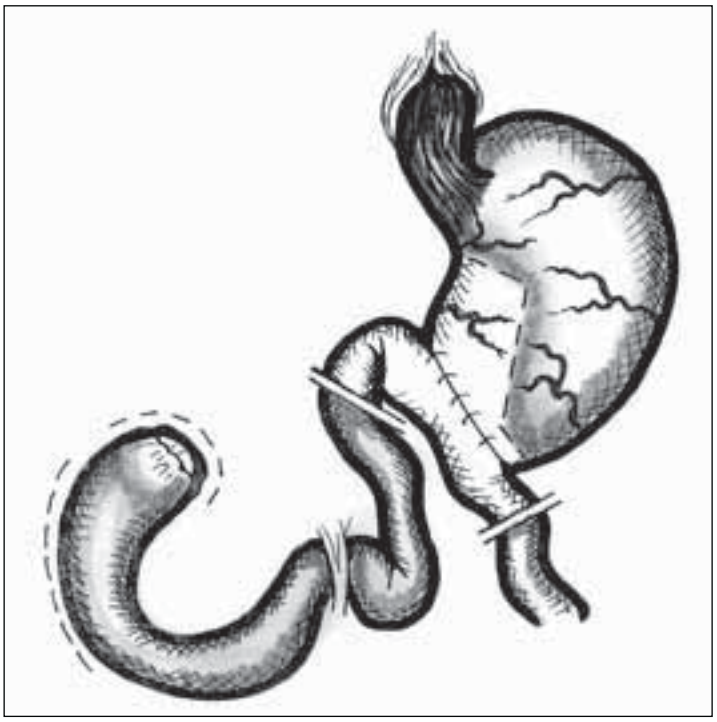

Рис. 1. Схема операции реконструкции анастомоза по Бильрот II в гастродуоденоанастомоз по Бильрот I

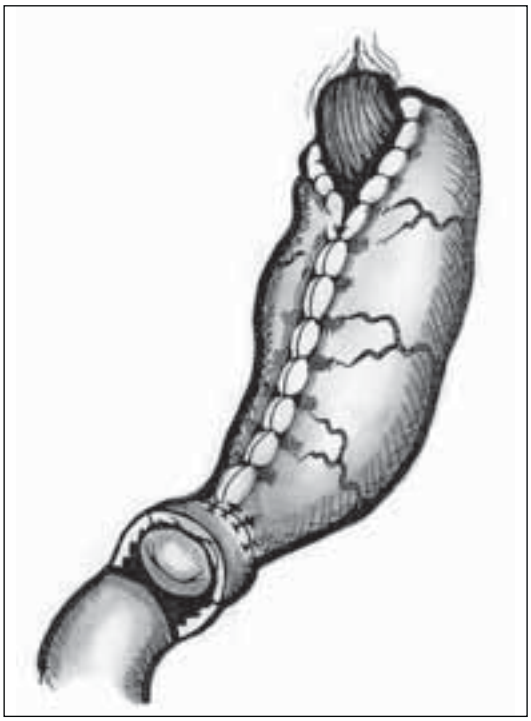

Рис. 2. Схематичный разрез зоны гастродуоденоанастомоза после реконструкции

анастомозов на органах желудочно-кишечного тракта, проведенных в Томском медицинском институте с 1977 года, а позднее — в НИИ Гастроэнтерологии СибГМУ [4].

Цель работы — улучшение качества жизни пациентов с постгастрорезекционными расстройствами путем выполнения реконструктивной операции с формированием арефлюксного гастро-дуоденального анастомоза, направленной на восстановление физиологического пассажа пищи через ДПК.

МАТЕРИАЛ И МЕТОДЫ

В 1998 г. в клинике СибГМУ разработан и внедрен в практику способ лечения болезни оперированного желудка, заключающийся в восстановлении трансдуоденального пассажа пищи (Патент РФ №2173094 от 10.09.2001). Основные этапы операции состоят из выполнения резекции желудка, мобилизации культи ДПК и создании гастродуоденального соустья с арефлюксым механизмом (рис. 1, 2).

В данной работе анализируются результаты хирургического лечения 39 пациентов (13 (33,3%) женщин и 26 (66,7%) мужчин, средний возраст 48,2±13,1 лет), страдавших выраженными постгастрорезекционными расстройствами. Все пациенты ранее были оперированы методом Billroth II по поводу осложненного течения гастродуоденальных язв. Перед повторной операцией демпинг-синдром был выявлен у 21 (53,9%) пациента, осложненные пептические язвы гастроэнтероанастомоза — у 11 (28,2%), синдром приводящей кишки — у 7 (17,9%) пациентов.

Хирургическая коррекция менее чем через год после первой операции проведена у 2 (5,1%) пациентов, в сроки от года до трех лет — у 19 (48,7%), от трех до пяти лет — у 14 (35,9%) пациентов, 4 (10,3%) пациента оперированы спустя более пяти лет.

В отдаленные сроки после реконструктивной операции всем пациентам было проведено комплексное обследование. Обследование включало оценку общего состояния, изучение моторно-эвакуаторной функции гастродуоденального комплекса в ходе полипозиционного рентгенологического исследования и трансабдоминальной ультрасонографии. Рентгенологическое исследовании выполняли на аппарате EDR-750. Всем пациентам проводили фиброгастродуоденоскопию (ФГДС) с помощью видеогастроскопа GIF-1T140 видеосистемы EVIS EXERA GLV-160 компании «Olympus» (Япония). По показаниям исследование дополняли эндоскопической ультрасонографией через биопсийный канал

эндоскопа при помощи миниатюрных ультразвуковых радиально сканирующих зондов UM-2R/UM-3R. Частота сканирования — 12/20 МГц. Использован блок генерации и обработки звукового сигнала EU-M30.

Функциональное исследование верхних отделов желудочно-кишечного тракта проводили при помощи электрогастрографии и иономанометрии на многоканальной диагностической системе Polygraf ID (Дания) с фиксированием и обработкой результатов на компьютере с помощью программного пакета Medtronic tm.

Желудочную секрецию изучали аспирационно-зондовым методом, а также pH-метрией. Выполнены морфологические исследования биопсий слизистой оболочки гастродуоденального комплекса. Уровень качества жизни пациентов оценивали с помощью специализированного опросника Gastrointestinal Quality of Life Index (E. Eypasch, 1995).

Математическая обработка полученных данных проведена на компьютере с помощью программы «Биостатистика».

РЕЗУЛЬТАТЫ И ОБСУЖДЕНИЕ

В клинике разработаны четкие критерии для выбора способа оперативного лечения больных с постгастрорезекционными расстройствами. Эти критерии — результат многолетней работы по изучению и лечению пациентов с болезнью оперированного желудка. Особое внимание уделяется восстановлению арефлюксных механизмов желудочно-кишечного тракта.

Выбор операции производился в соответствии со следующими требованиями:

- восстановление пассажа по двенадцатиперстной кишке, так как выключение из пищеварения ДПК с богатыми рефлексогенными и гормональными зонами является ключевым звеном в патогенезе болезней оперированного желудка, кроме того, в ней расположен пейсмейкер, организующий моторную функцию желудочно-кишечного тракта;
- уменьшение пептического фактора — кислотности желудочного сока, который является одним из важнейших факторов агрессии в ульцерогенезе;
- восстановление утраченной в ходе операции резервуарной функции желудка;
- защита слизистой оболочки пищевода от воздействия желудочного сока;
- защита слизистой оболочки культи желудка от агрессивного воздействия дуоденального содержимого;
- сохранение на адекватном уровне секреторной функции оперированного желудка.

Летальных исходов не было. Ранние послеоперационные осложнения общехирургического характера возникли у 9 (23,1 %) пациентов. Одним из основных осложнений раннего послеоперационного периода после редуоденизации были моторно-эвакуаторные расстройства, которые отмечены у 6 (15,4 %) пациентов. У 3 (7,7 %) пациентов имели место гнойные осложнения — абсцессы брюшной полости, что потребовало в двух случаях повторной операции.

Послеоперационный койко-день составил в среднем 13,3 ± 2,1. Двадцать восемь (72 %) пациентов признаны трудоспособными через 55–60 дней, 9 (23 %) — через 61–65 дней, 2 (5 %) — через 66–70 дней после операции. Инвалидизации обследованных больных не отмечено.

Тридцать шесть (92,3 %) обследованных пациентов оценили результаты лечения как хорошие и отличные. Удовлетворительные результаты связаны с развитием в отдаленном послеоперационном периоде у 2 (5,1 %) пациентов рефлюкс-эзофагита и демпинг-синдрома легкой степени тяжести. У одного больного (2,6 %) результат операции признан неудовлетворительным вследствие возникновения пептической язвы гастродуоденоанастомоза, потребовавшей проведения консервативной терапии.

При рентгенологическом исследовании в ранние сроки после резекции желудка обращалось внимание на форму культи желудка, ее тонус и перистальтику, характер и скорость эвакуации содержимого, скорость пассажа по тонкой кишке, время перехода бариевой взвеси в слепую кишку и заполнения всей толстой кишки.

В сроки от 7 до 14 дней после редуоденизации, выполненной с формированием арефлюксного гастродуоденоанастомоза, перистальтические движения в культе желудка восстановились у 10 (25,6 %) пациентов, у 23 (59,0 %) перистальтические сокращения носили поверхностный характер и только у 6 (15,4 %) пациентов имелась адинамия культи.

Ширина гастродуоденоанастомоза при максимальном раскрытии составила 12–21 (14,3 ± 3,8) мм. Клапан «створка» выглядел как складка слизистой, исходящая из передней стенки ДПК непосредственно за гастродуоденоанастомозом, и выявлялся у 94,8 % (37 из 39) пациентов. Размеры клапана составили 12–15 мм по высоте и 8–10 мм по ширине.

Первичная эвакуация наступала на 4–5-й минутах от начала исследования, при этом среднее время полного опорожнения культи желудка составило 126 ± 18,3 (от 45 до 240) мин.

Скорость опорожнения культи желудка напрямую зависела от состояния его тонуса и перистальтики, а также наличия сдерживающего механизма в зоне гастродуоденоанастомоза. Среднее время эвакуации составило 118 ± 14,5 мин. При этом эвакуация во всех случаях происходила порционно, обеспечивая дробное поступление желудочного содержимого в ДПК.

При наблюдении пациентов в отдаленные сроки после операции (1 год и более) отмечалось восстановление моторно-эвакуаторной функции оперированного желудка, что проявлялось восстановлением формы и функции органа. Так, при рентгеноскопии в отдаленные сроки после реконструкции обратило на себя внимание изменение формы культи желудка: у 31 (79,5 %) пациента форма культи напоминала «неоперированный орган с укороченным антральным отделом», а у 8 (20,5 %) культя имела мешковидную форму.

Область вновь сформированного анастомоза четко контурировалась во всех случаях. Ширина гастродуоденоанастомоза при максимальном раскрытии составила 16–22 (18,4 ± 2,1) мм. Во всех наблюдениях клапан «створка» четко дифференцировался в виде складки слизистой передней стенки ДПК непосредственно за гастродуоденоанастомозом. Размеры клапана составили 14,2 ± 1,9 мм по высоте и 7,2 ± 1,1 мм по ширине. Среднее время эвакуации составило 78,1 ± 8,9 мин. Характер эвакуации при этом во всех случаях был порционным и ритмичным. Задержка эвакуации более 120 мин. была выявлена у 2 (5,1 %) пациентов, у которых по данным рентгеноскопии имелись признаки гипотонии культи желудка.

В заключение следует отметить, что, по данным рентгенологического исследования, в различные сроки после редуоденизации происходила постепенная нормализация тонуса и скорости эвакуации бариевой взвеси. При прицельном исследовании у всех больных в зоне анастомоза четко визуализировалась створка инвагинационного клапана, которая при ретроградном токе контраста надежно перекрывала просвет соустья. Рентгенологических признаков патологических рефлюксов выявлено не было (рис. 3). Сократительная активность желудочно-дуоденального комплекса — от 10 до 14 дней, а иногда и больше. Однако адинамия или очень слабая сократительная активность верхних отделов вновь сформированного комплекса не сопровождалась задержкой контрастной массы, что обусловлено конструктивной особенностью сформированных анастомозов. Эвакуация из культи желудка в условиях его послеоперационной адинамии обеспечивалась более высоким (на 3–10 мм рт. ст.), чем в ДПК, внутрипросветным давлением, а также «насосным» эффектом ДПК, который возникает во время ее мигрирующего моторного комплекса.

При проведении эндоскопического исследования функциональная недостаточность кардии отмечена у 1 (2,6 %) больного, при этом наблюдались явления дистального катарального эзофагита (этому пациенту хирургическая коррекция кардии не проводилась). Визуально, слизистая оболочка желудка имела нормальный вид у 19 (48,7 %) пациентов, очаговая атрофия слизистой отмечалась у 3 (7,7 %), картина поверхностного гастрита наблюдалась у 12 (30,8 %), картина смешанного гастрита — у 5 (12,8 %) пациентов. В большинстве случаев гастродуоденоанастомоз был сомкнут, раскрывался только при инсуфляции воздуха, створки инвагинационного клапана имели бледно-розовую окраску, свободно раскрывались, пропуская тубус аппарата, активно смыкались на выходе. Признаков стенозирования анастомотического кольца не отмечалось. Анастомоз оставался эластичным, сохраняя замыкательную функцию.

При проведении эндоскопической ультрасонографии зоны гастродуоденоанастомоза во всех случаях прослеживалась порционно-ритмичная эвакуация желудочного содержимого в просвет ДПК за счет раскрытия сформированного соустья до 1,2–1,8 см, после чего анастомоз смыкался. Створка инвагинационного клапана визуализировались в виде утолщенной складки слизистой оболочки выступающей в просвет ДПК.

Рис. 3. Рентгенограмма культи желудка больного К., 46 лет, через 5 лет после реконструктивной операции. Стрелкой указан клапан «створка»

При сравнительном анализе результатов морфологического и морфометрического исследований биопсийного материала слизистой оболочки желудка до и после операции отмечено снижение количества атрофических форм гастрита у пациентов в отдаленные сроки после лечения. Это свидетельствует о надежной арефлюксной функции сформированных анастомозов.

ВЫВОДЫ

1. Результаты проведенных исследований позволили считать патофизиологически обоснованными и радикальными мероприятия по восстановлению трансдуоденального пассажа пищи и формированию арефлюксного механизма в области гастродуоденоанастомоза у пациентов с постгастрорезекционным синдромом.

2. Применение разработанных хирургических технологий в лечении данной категории больных позволило избежать госпитальной летальности, связанной с объемом и методикой операции, а также значительно уменьшить количество и тяжесть послеоперационных осложнений, улучшить морфофункциональное состояние верхних отделов желудочно-кишечного тракта и, в конечном счете, добиться высокого уровня качества жизни пациентов.

ЛИТЕРАТУРА

1. Акимов В. П. Хирургическая профилактика демпинг-синдрома // Российский медицинский журнал. — 2006. — № 6. — С. 24–27.

2. Акимов В. П., Дваладзе Л. Г., Шубин А. В., Шенгелия Т. Д., Веселов Ю. Е. Новый взгляд на патогенез демпинг-синдрома // Вестник хирургии. — 2008. — № 167 (6). — С. 22–25.

3. Жерлов Г. К. Основы функциональной хирургической гастроэнтерологии: Практическое руководство для врачей. — Томск: Изд-во Том. ун-та, 2009. — 274 с.

4. Жерлов Г. К., Дамбаев Г. Ц. Резекция желудка с искусственным жомом в области анастомоза в хирургии гастродуоденальных язв. — Томск: Изд-во Том. ун-та, 1993. — 150 с.

5. Жерлов Г. К., Куртсеитов Н. Э., Агаджанов В. С. Способ лечения болезни оперированного желудка. Патент РФ № 2173094, 2003. — Бюл. № 32. — С. 18–21.

6. Михайлов А. П., Данилов А. М., Напалков А. Н. Шульгин В. Л. Сочетанные постгастрорезекционные синдромы // Вестник хирургии. — 2002. — № 1. — С. 23–28.

7. Уваров И. Б., Генрих С. Р., Лютов Д. А. и др. Первичная еюногастропластика с концево-петлевым гастроэнтероанастомозом и включением двенадцатиперстной кишки при дистальной резекции желудка (хирургическая технология и функциональные результаты) // Вестник хирургии. — 2008. — № 167 (1). — С. 37–42.

Поступила в редакцию 18.12.2011
Утверждена к печати 09.02.2012

Авторы:

Дамбаев Г. Ц. — д-р мед. наук, зав. кафедрой госпитальной хирургии ГБОУ ВПО СибГМУ Минздравсоцразвития России, профессор, член-корр РАМН, г. Томск.

Кошель А. П. — профессор, д-р мед. наук, директор НИИ гастроэнтерологии ГБОУ ВПО СибГМУ Минздравсоцразвития России, г. Северск.

Соловьев М. М. — д-р мед. наук, профессор кафедры госпитальной хирургии ГБОУ ВПО СибГМУ Минздравсоцразвития России, г. Томск.

Куртсеитов Н. Э. — канд. мед. наук, доцент, врач-хирург хирургического отделения Госпитальной хирургической клиники СибГМУ, г. Томск.

Попов А. М. — ассистент кафедры госпитальной хирургии ГОУ ВПО СибГМУ Росздрава, г. Томск.

Контакты:

Куртсеитов Нариман Энверович
тел.: 8-903-950-7909; 454-387
e-mail: general@gastro.tomsk.ru

Н. М. Дюрягин[1], П. Г. Сысолятин[3], В. Э. Гюнтер[2], В. В. Семченко[1], Е. Н. Дюрягина[1], С. С. Степанов[1]

ТЕХНОЛОГИИ ПОВТОРНОЙ РЕКОНСТРУКЦИИ НИЖНЕЙ ЧЕЛЮСТИ, ВОССТАНОВЛЕННОЙ КОМПОЗИТНЫМИ ЭНДОПРОТЕЗАМИ ИЗ МАТЕРИАЛОВ НИКЕЛИДА ТИТАНА

N. M. Dyuryagin[1], P. G. Sysolyatin[3], V. Ye. Gyunter[2], V. V. Semchenko[1], Ye. N. Dyuryagina[1], S. S. Stepanov[1]

TECHNOLOGIES OF REPEATED RECONSTRUCTION OF BOTTOM JAW RESTORED BY COMPOSITE ENDOPROSTHESES OF TITANIUM NIKELIDE MATERIALS

[1]ГБОУ ВПО Омская государственная медицинская академия, г. Омск
[2]НИИ медицинских материалов и имплантатов с памятью формы при ТГУ, г. Томск
[3]ГБОУ ВПО НГМУ Минздравсоцразвития России, г. Новосибирск
© Дюрягин Н. М., Сысолятин П. Г., Гюнтер В. Э., Семченко В. В., Дюрягина Е. Н., Степанов С. С.

В настоящем исследовании на серии случаев дана клиническая и рентгенологическая оценка результатов применения различных технологических и хирургических вариантов коррекции функционирующих конструкций композитных эндопротезов в составе реконструированной нижней челюсти. Использованы методы мультиспиральной компьютерной томографии и 3D визуализации, лазерных технологий стереолитографического прототипирования, новых технологий реконструкции челюсти методами эндопротезирования. Показано, что представленные технологии способны обеспечить адекватные индивидуальные результаты, повысить или стабилизировать качество лечения и реабилитации пациентов.
Ключевые слова: *повторная реконструкция нижней челюсти, композитные эндопротезы, никелид титана.*

Clinical and radiological estimation of application results of various technological and surgical variants of correction of functioning designs of composite endoprostheses as a part of the reconstructed bottom jaw is given in the present study on a series of cases. Methods of a multispiral computer tomography and 3D visualisation, laser technologies of the stereolithographic prototyping, new technologies of reconstruction of a jaw using endoprostheses are used. The offered technologies are shown to be capable to provide adequate individual results, to increase or stabilize treatment quality and rehabilitation of patients.
Key words: *repeated reconstruction of bottom jaw, composite endoprostheses, titanium nikelide.*

УДК 616.716.4-089.844:616.314-77:546.82-034.24-19

ВВЕДЕНИЕ

В современной челюстно-лицевой хирургии имеют место клинические ситуации, когда с лечебной целью необходимо произвести коррекцию конструкции функционирующего композитного эндопротеза нижней челюсти в виде дополнения или замены ее элементов. Конкретными причинами возникновения патологических очагов могут быть вторичные злокачественные опухоли, вторичные доброкачественные опухоли, остеомиелит опорного костного фрагмента, посттравматические повреждения и другие [1].

С 2003 г. нами разрабатывается новая методология эндопротезирования и технология создания эндопротезов нижней челюсти пожизненного действия из никелида титана, которые имеют физико-механические и наноструктурные свойства, близкие к тканевым матричным структурам [3–5]. Эти протезы при взаимодействии с живыми тканями формируют имплантационно-тканевые

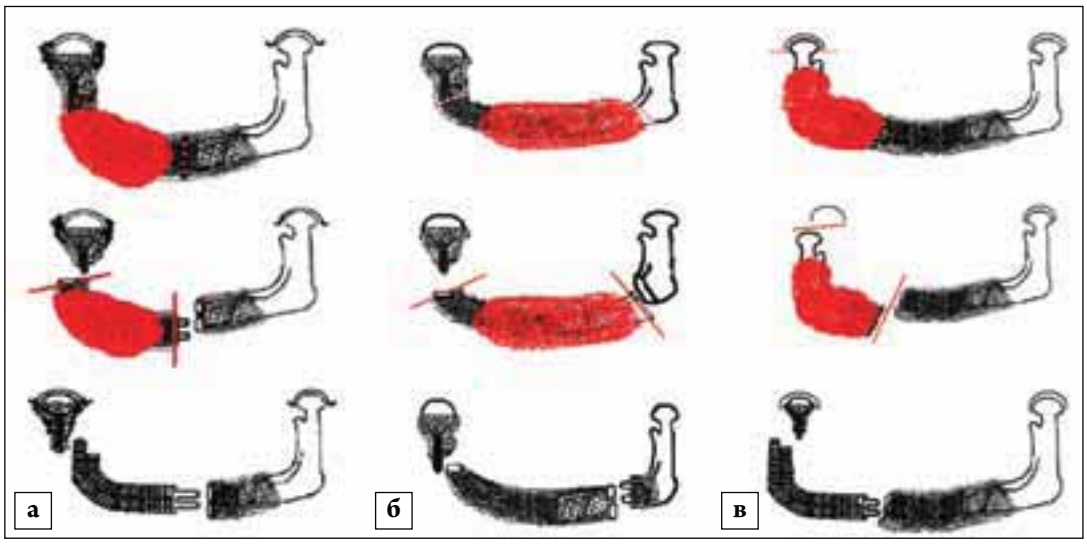

Рис. 1. Различные варианты повторной реконструкции нижней челюсти, восстановленной композитными эндопротезами из никелида титана: а — (вариант 1) замена элемента корпуса; б — (вариант 2) замена элементов корпуса и фиксатора; в — (вариант 3) замена элементов корпуса и эндопротезирование височно-нижнечелюстного сустава. Красными пунктирными линиями обозначены границы патологического очага, сплошной — границы резекции и разъединения фрагментов композитного эндопротеза

композиты костной ткани и надкостницы, которые обеспечивают структурно-функциональное восстановление поврежденной нижней челюсти. Большое внимание при этом уделяется разработке и внедрению новых технологий для повторной коррекции эндопротезов нижней челюсти.

Цель настоящего исследования — клиническая и рентгенологическая оценка результатов применения различных технологических и хирургических вариантов коррекции функционирующих конструкций композитных эндопротезов в составе реконструированной нижней челюсти.

МАТЕРИАЛ И МЕТОДЫ

Исследование базируется на описании трех случаев повторной реконструкции нижней челюсти, ранее восстановленной композитными эндопротезами из никелида титана.

При предоперационном исследовании и проведении реконструктивно-восстановительных операций у данных пациентов применяли традиционные (ортопантомограммы и рентгенограммы челюстей в различных проекциях) и новые технологии моделирования. Использовали рентгенологическую диагностику с помощью мультиспиральной (многослойной) компьютерной томографии и 3D визуализацию [7]. Мультиспиральная компьютерная томография выполнялась на установке Philips Brilliance CT 6-Slice с построением 3D изображений. По данным этого исследования оценивали объем повторного повреждения и формировали стереолитографические модели нижней челюсти. После этого готовили индивидуальные фрагменты композитных эндопротезов для замещения удаленного фрагмента [2, 3].

В основе метода лежало применение для эндопротезирования нижней челюсти композитного эндопротеза из никелида титана, конструкция которого является разборной [2–4].

В настоящей работе рассмотрены три варианта реконструкции нижней челюсти, планы хирургических операций и схемы последовательности действий для их выполнения (рис. 1).

Вариант 1. Одномоментно проводится ликвидация патологического очага и замена элемента корпуса композитного эндопротеза (рис. 1 а).

Вариант 2. Одномоментно проводится ликвидация патологического очага и замена элементов фиксатора и корпуса композитного эндопротеза (рис. 1 б).

Вариант 3. Одномоментно проводится ликвидация патологического очага, дополнение конструкции эндопротезом мыщелка, замена элемента корпуса композитного эндопротеза (рис. 1 в).

Таким образом, в основе доказательной базы и дизайна данной работы лежало описание клинических случаев [6].

РЕЗУЛЬТАТЫ

Представлены наиболее типичные случаи различных вариантов повторной реконструкции нижней челюсти, ранее восстановленной композитными эндопротезами из никелида титана.

Пациент М-в, 72 года, диагноз: аденокистозная карцинома слизистой правой ретромолярной области T3N1M0 с вторичным поражением тела нижней челюсти справа до 43-го зуба, наличием патологического перелома и выраженного опухолевого мягкотканного компонента в полости рта (рис. 2 а).

У данного пациента в 2003 г. проведена условно радикальная операция: гемирезекция правой половины нижней челюсти, экзартикуляция головки височно-нижнечелюстного сустава, удаление опухоли в пределах здоровых тканей (рис. 2 а). Композитный эндопротез, которым реконструирован дефект челюсти, состоял из эндопротеза мыщелка, эндопротеза корпуса, эндопротеза фиксатора и эндопротеза надкостницы (рис. 1 а, 2 б). Послеоперационный период протекал благоприятно, заживление первичное.

Через 1 год наблюдений зафиксировано продолжение роста опухоли с распространением

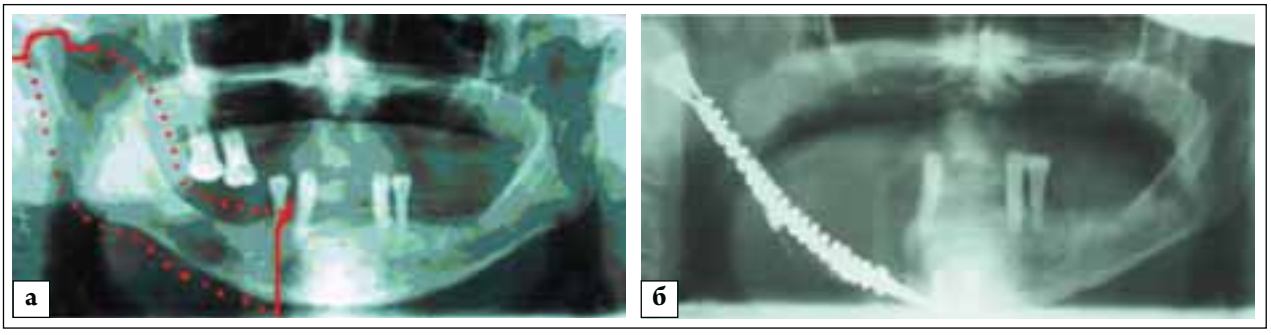

Рис. 2. Объем резекции нижней челюсти при первой условно радикальной операции (а) и вид установленного композитного эндопротеза в послеоперационном периоде. Пациент М-в. Диагноз: аденокистозная карцинома слизистой правой ретромолярной области T3N1M0. Рентгенограмма

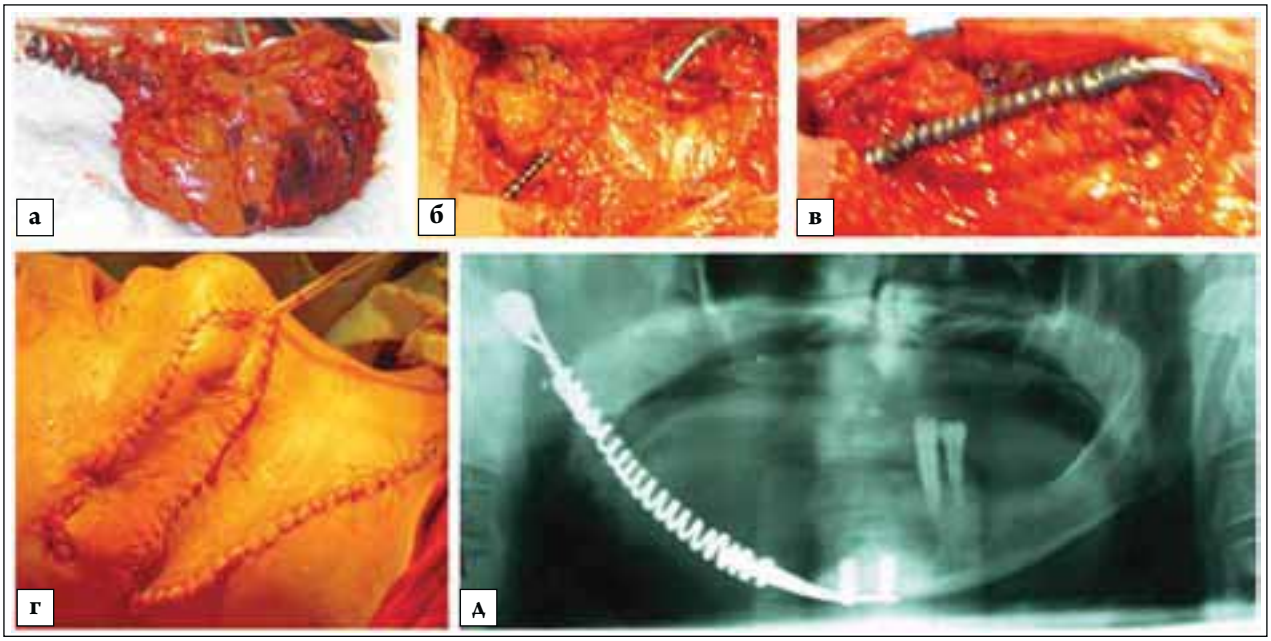

Рис. 3. Повторная реконструкция нижней челюсти. Пациент М-в: а, б, в — замена имплантационно-тканевого композита на новый спиралевидный корпус аналогичных размеров между эндопротезами мыщелка и фиксатора; г — завершение операции; д — вид повторно установленного композитного эндопротеза в послеоперационном периоде, рентгенограмма. Диагноз: аденокистозная карцинома слизистой правой ретромолярной области с распространением на мягкие ткани околочелюстной области, вовлечением в опухолевый инфильтрат тканей корпуса имплантационно-тканевого композита

на мягкие ткани околочелюстной области с вовлечением в опухолевый инфильтрат тканей корпуса имплантационно-тканевого композита. Оптимальная клиническая ситуация позволила провести повторную условно-радикальную операцию, направленную на удаление тканей очаговой опухоли с коррекцией корпуса композитного эндопротеза в соответствии с вариантом 1 (рис. 1 а) и пластикой дефекта мягких тканей (рис. 3).

В ходе операции съемный корпус с вовлеченным в опухоль имплантационно-тканевым композитом (рис. 3 а) был отделен от элементов мыщелка и фиксатора. Новый спиралевидный корпус аналогичных размеров укреплен в прежней позиции между эндопротезами мыщелка и фиксатора (рис. 3 б–в). На его поверхности новым сетчатым полотном сформирована структура эндопротеза надкостницы. Реконструированный фрагмент нижней челюсти укрыт тканями стебля с компонентом правой кивательной мышцы (рис. 3 г).

Период дальнейших наблюдений составил 3 года и 8 месяцев, нарушений артикуляции нижней челюсти, функции питания, речеобразования не отмечалось.

Пациентка М-а, 28 лет. Диагноз: фибромиксома нижней челюсти справа. Выполнена гемирезекция нижней челюсти от 33-го зуба с экзартикуляцией височно-нижнечелюстного сустава. В 2005 г. дефект устранен композитным эндопротезом из материалов никелида титана, который состоял из эндопротеза мыщелка, эндопротеза корпуса, эндопротеза фиксатора и эндопротеза надкостницы (рис. 4 а–в). Послеоперационный период и заживление раны протекали благоприятно (рис. 4 в).

В последующие 4 года состояние пациентки было удовлетворительным, а в начале 2009 г. появились признаки рецидива опухоли. В патологический очаг оказались вовлечены и ткани имплантационно-тканевого композита корпуса, и костного фрагмента с фиксатором (рис. 4 г).

Проведено обследование с применением мультиспиральной компьютерной томографии и 3D визуализации, получены пластиковые прототипы (рис. 4 д) и по известным технологиям сформирован новый эндопротез-фиксатор и эндопротез костного дефекта (рис. 4 е), которыми реконструирована нижняя челюсть в соответствии с вариантом 2 (рис. 1 б).

Дефицит тканей подбородочной области устраняли в три этапа тканями дельтапекторального стебля (рис. 4 ж, з).

Рис. 4. Повторная реконструкция нижней челюсти. Пациентка М-а: а — стереолитографический объемный слепок первоначального дефекта нижней челюсти; б — устранение дефекта композитным эндопротезом из материалов никелида титана; в — вид послеоперационной раны; г — рецидив опухоли с вовлечением в процесс ткани имплантационно-тканевого композита корпуса и костного фрагмента с фиксатором; д — пластиковые прототипы; е — реконструированная нижняя челюсть с использованием нового эндопротеза-фиксатора и эндопротеза костного дефекта в соответствии с вариантом 2; ж, з — этапы устранения дефицита тканей подбородочной области тканями дельтапекторального стебля; и — конечный результат операции. Диагноз: фибромиксома нижней челюсти справа

Через 20 мес. наблюдений эндопротез оптимально адаптирован в мягких тканях, функциональный и эстетический эффект удовлетворительный (рис. 4 и).

Пациент С-в, 60 лет. Диагноз: амелобластома фронтального отдела нижней челюсти (рис. 5 а). В 2005 г. на боковых фрагментах устанавливались эндопротезы-фиксаторы и между ними — композитный эндопротез костного дефекта (рис. 5 б, в). Послеоперационный период протекал без осложнений.

В 2006 г., по данным МСКТ и клиническим признакам, выявлен хронический остеомиелит правого опорного фрагмента нижней челюсти (рис. 6 а), что явилось показанием для дополнения элементов композитного эндопротеза по варианту 3 (рис. 1 в).

В ходе реконструктивной операции правый фрагмент челюсти был отчленен от эндопротеза фронтального отдела и экзартикулирован. Новый эндопротез правой ветви и мыщелка челюсти, сформированный по вышеуказанным технологиям, установлен в область суставной ямки, сочленен с эндопротезом фронтального отдела (рис. 6 б, в), укрыт и ушит мягкими тканями. Послеоперационный период протекал без осложнений.

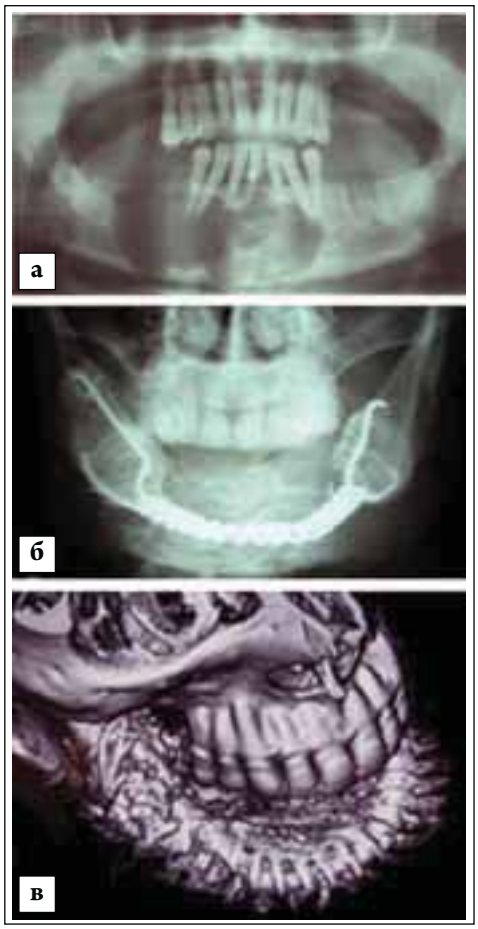

Рис. 5. Повторная реконструкция нижней челюсти. Пациент С-в: а — локализация первичного очага опухоли, рентгенограмма; б — установка на боковых фрагментах эндопротезов-фиксаторов и между ними композитного эндопротеза костного дефекта, рентгенограмма; в — 3D визуализация нижней челюсти после первичной реконструкции, мультиспиральная компьютерная томография

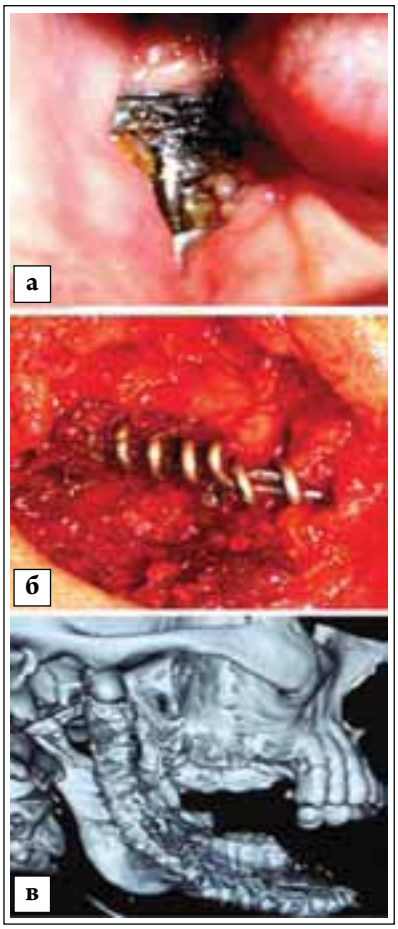

Рис. 6. Повторная реконструкция нижней челюсти. Пациент С-в: а — признаки хронического остеомиелита правого опорного фрагмента нижней челюсти; б — новый эндопротез правой ветви и мыщелка челюсти в области суставной ямки сочленен с эндопротезом фронтального отдела; в — 3D визуализация нижней челюсти после повторной реконструкции, мультиспиральная компьютерная томография

На контрольный осмотр пациент явился через 5 лет после повторной реконструкции челюсти. По результатам клинического обследования и данным мультиспиральной компьютерной визуализации состояние реконструированной челюсти было вполне удовлетворительным. Функциональная эффективность челюсти и эстетический эффект были также удовлетворительными.

ЗАКЛЮЧЕНИЕ

Таким образом, предложенные технологические схемы и результаты их реконструктивной и функциональной эффективности оптимальны, что позволяет рекомендовать их в качестве метода выбора лечения для данной категории больных.

Идея возможности повторно реконструировать нижнюю челюсть заложена в принципе композитной конструкции эндопротезов из материалов никелида титана и основана на

значительном клиническом и технологическом опыте разработчиков. Она оказалась востребованной и очевидно эффективной. Разработанные схемы коррекции адаптированы к клиническим условиям и не требуют дополнительных технологических особенностей для их реализации. Технологии припасовки и сочленения новых механических элементов эндопротезов с элементами, уже функционирующими в составе имплантационно-тканевых композитов, не требуют специальной подготовки или специальных хирургических инструментов, дублируются на соразмерных пластиковых прототипах. Реоперации, как правило, не требуют дополнительных доступов и выполняются с минимальной операционной травмой. Представленные технологии способны обеспечить адекватные индивидуальные результаты, позволяющие изменить динамику и прогноз осложнений указанных заболеваний в положительную сторону, повысить или стабилизировать качество лечения и реабилитации пациентов.

ЛИТЕРАТУРА

1. Безруков В. М., Робустова Т. Г. Руководство по хирургической стоматологии и челюстно-лицевой хирургии. — Т. 2. — М.: Медицина, 2000. — 487 с.

2. Дюрягин Н. М., Сысолятин П. Г., Гюнтер В. Э. и др. Патент 2365357 Российская Федерация, A61F 2/28. Композитный эндопротез для реконструкции дефектов нижней челюсти. — № 2007138499/14; опубл. 27.04.09. — Бюл. № 24.

3. Дюрягин Н. М. Новая методология и технологии реконструкции нижней челюсти и височно-нижнечелюстного сустава эндопротезами из материалов никелида титана // Омский научный вестник. — 2010. — № 1 (94). — С. 45–49.

4. Дюрягин Н. М., Гюнтер В. Э., Сысолятин П. Г. Реконструкция мыщелка нижней челюсти композитными эндопротезами из материалов никелида титана // Институт стоматологии. — 2009. — № 43. — С. 38–40.

5. Сысолятин П. Г., Гюнтер В. Э., Фоминых А. А. и др. Эндопротезирование нижней челюсти композитными материалами из никелида титана // Анналы пластической, реконструктивной и эстетической хирургии. — 2010. — № 3. — С. 56–61.

6. Флетчер Р., Флетчер С., Вагнер Э. Клиническая эпидемиология. Основы доказательной медицины / Пер. с англ., 3-е изд. — М.: Медиа-Сфера, 2004. — 352 с.

7. Хофер М. Компьютерная томография. Базовое руководство. — Москва: Изд-во «ООО Медицинская литература», 2008. — 224 с.

Поступила в редакцию 25.01.2011
Утверждена к печати 11.02.2011

Авторы:

Дюрягин Н. М. — канд. мед. наук, доцент кафедры стоматологии ПДО ОмГМА, г. Омск.

Гюнтер В. Э. — д-р техн. наук, профессор, директор НИИ медицинских материалов и имплантатов с памятью формы при ТГУ, г. Томск.

Сысолятин П. Г. — д-р мед. наук, профессор кафедры хирургической стоматологии НГМУ, г. Новосибирск.

Семченко В. В. — профессор кафедры анатомии, гистологии и патологической анатомии ИВМиБ ФГБОУ ВПО ОмГАУ, д-р мед. наук, профессор, руководитель гистологической лаборатории с электронной микроскопией ГНУ ВНИИБТЖ Россельхозакадемии.

Дюрягина Е. Н. — аспирант кафедры стоматологии ПДО ОмГМА, г. Омск.

Степанов С. С. — научный сотрудник лаборатории резистентности животных ИВМ ФГОУ ВПО ОмГАУ, д-р мед. наук, г. Омск.

Контакты:

Дюрягин Николай Михайлович
тел.: 8-913-973-70-71
e-mail: dyuryagin1953@mail.ru

К. А. Егиазарян, Д. А. Магдиев

НАУЧНО-ОРГАНИЗАЦИОННЫЕ АСПЕКТЫ РАБОТЫ КЛИНИКИ ХИРУРГИИ КИСТИ

K. A. Yegiazaryan, D. A. Magdiyev

SCIENTIFIC-ORGANIZATIONAL ASPECTS OF HAND SURGERY CLINICS ACTIVITY

Российский национальный исследовательский медицинский университет им. Н. И. Пирогова, г. Москва

© Егиазарян К. А., Магдиев Д. А.

В статье описаны этапы становления хирургии кисти в России и ее роль в системе отечественного здравоохранение. Приведены доводы о необходимости выделения хирургии кисти в самостоятельную специальность по номенклатуре, создание Московского городского центра хирургии кисти на базе Городской клинической больницы № 4.

Ключевые слова: *хирургия кисти, специальность, повреждения кисти.*

Stages of formation of hand surgery in Russia and its role in the system of domestic public health services are described in the article. Arguments concerning necessity of hand surgery allocation as an independent specialty based upon the nomenclature, creation of the Moscow city center of hand surgery on the basis of City clinical hospital № 4 are given.

Key words: *hand surgery, specialty, hand damages.*

УДК 617.576-089:614.21:001.8

Как самостоятельная область хирургия кисти выделилась после Второй мировой войны. «Отцом» ее называют Стерлинга Буннела (Sterling Bunnell), который вместе со своими учениками в 1946 г. основал Американское общество кистевых хирургов (ASSH), а его работа «Surgery of the hand», изданная в 1944 г., нашла признание во всем мире и считается основным руководством. Постепенно Общество распространялось по всему миру, и в 1952 г. был создан Клуб хирургии кисти в Великобритании, позже — Общества хирургии кисти в Скандинавии, Японии, Бразилии, Австралии, Аргентине. В 1966 г. было проведено первое заседание Международной Федерации Общества кистевых хирургов (IFSSH) [1].

В России становление хирургии кисти как самостоятельного раздела хирургии проходило в несколько исторических этапов. Существенную роль в разработке общих принципов хирургии кисти и большой вклад в этот раздел внес Н. И. Пирогов, выдвинувший принцип сберегательного лечения, сохраняющий свою актуальность и в настоящее время.

В конце 30-х гг. XX века под руководством ведущих профессоров нашей страны В. Г. Вайнштейна, В. В. Гориневской, Ю. Ю. Джанелидзе, Б. В. Парина, В. Н. Блохина, Е. В. Усольцевой, В. И. Розова и др. начали определяться хирургические школы, занимавшиеся лечением больных с патологией кисти [5].

Новым этапом развития хирургии кисти явилось создание специализированных отделений, благодаря чему было достигнуто значительное повышение качества оказания помощи пострадавшим с повреждениями и заболеваниями кисти.

Впервые отделение хирургии кисти в нашей стране было открыто в 1963 г. в Центральном институте травматологии и ортопедии имени Н. Н. Приорова под руководством профессора В. Н. Блохина. Начиная с 1966 г. в клинике травматологии, ортопедии и военно-полевой хирургии 2 МОЛГМИ им. Н. И. Пирогова пострадавшим с повреждениями кисти и их последствиями стала оказываться специализированная помощь. Официально отделение на 60 коек по решению ГУЗ г. Москвы было открыто в 1969 г. на базе Городской клинической больницы № 4. Возглавил отделение ученик В. Н. Блохина, кандидат медицинских наук А. А. Лазарев. В феврале 1978 г. в Научно-исследовательском институте скорой помощи им. Н. В. Склифосовского по инициативе профессора В. П. Охотского была организовано специализированное отделение травмы кисти на базе Городской клинической больницы № 6 [3].

В 1977 г. в Горьковском институте восстановительной хирургии ученик профессора Б. В. Парина В. В. Азолов основал отделение хирургии кисти.

А. М. Волковой принадлежит приоритет в развитии нового направления — хирургии кисти. Под ее руководством в 1978 г. было создано специализированное отделение хирургии кисти, затем — специализированный центр в Уральском регионе по подготовке кадров при всех повреждениях и заболеваниях кисти.

В 1988 г. в Российском научно-исследовательском институте травматологии и ортопедии имени Р. Р. Вредена было развернуто отделение хирургии кисти.

В настоящее время в России функционирует около 10 центров хирургии кисти на базах НИИ травматологии и ортопедии, клиник институтов и наиболее крупных больниц [1].

За последние 10 лет произошли существенные изменения в развитии отечественной хирургии кисти. Так, 7–8 июня 2003 г. в г. Ярославле прошла Учредительная конференция Российского общества кистевых хирургов. На конференции было избрано первое правление Российского общества кистевых хирургов, председателем был выбран доктор медицинских наук И. О. Голубев. В апреле 2006 г. в Ярославле состоялся I съезд Российского общества кистевых хирургов. 15–17 мая 2008 г. в Санкт-Петербурге прошел II Всероссийский съезд кистевых хирургов. В этом же году Российское общество кистевых хирургов было принято в состав Федерации Европейского общества кистевых хирургов (FESSH). А 19–21 мая 2010 г. в Москве, при непосредственном участии кафедры травматологии, ортопедии и военно-полевой хирургии Российского национального исследовательского медицинского университета имени Н. И. Пирогова, состоялся III Всероссийский съезд кистевых хирургов. На заседании съезда было принято решение провести следующий IV Всероссийский съезд в г. Томске в 2012 г.

Сотрудники кафедры постоянно выступают с докладами и лекциями на Российских, Европейских и Всемирных съездах кистевых хирургов, а также, в преддверии 35-летия клиники хирургии кисти, 9–10 ноября 2005 г. провели Международную научно-практическую конференцию «Современные технологии диагностики, лечения и реабилитации повреждений и заболеваний кисти». По инициативе сотрудников клиники хирургии кисти 30 мая — 1 июня 2007 г. был проведен I Международный конгресс «Современные технологии диагностики, лечения и реабилитации при повреждениях и заболеваниях верхней конечности». В работе Конгресса активное участие приняли делегаты из различных регионов России, ближнего и дальнего зарубежья. В мае 2010 г. был проведен II Международный конгресс «Современные технологии диагностики, лечения и реабилитации при повреждениях и заболеваниях верхней конечности». Очередной, III Международный конгресс планируется провести в 2013 г.

Создание Общества кистевых хирургов в России открывает большие перспективы для дальнейшего развития хирургии кисти в нашей стране как отдельной специальности, что требует нового отношения к ней в организационном, научном и образовательном аспектах. Это позволило бы сосредоточить материальные средства для организации специализированных лечебных центров с высоким уровнем технического оснащения; организовать подготовку высококвалифицированных хирургов; выработать единую тактику лечения больных с повреждениями и заболеваниями кисти, создать курсы для постоянного усовершенствования и обмена опытом специалистов по хирургии кисти. Конечной целью этих мероприятий будет восстановление трудоспособности людей, обреченных пока на инвалидность.

Потери трудоспособности при повреждениях кисти составляют более 30% от общего количества нетрудоспособных. Социально-экономические потери общества от травм кисти велики, что в значительной мере связано как с последствиями тяжелых травм, так и с ошибками диагностики повреждений, а также неправильной и несвоевременно проведенной медицинской помощью. Несмотря на актуальность рассматриваемой проблемы, в Российской Федерации не сформирована нормативная база организации специализированной помощи при травмах кисти, отсутствует обоснование штатного обеспечения, не разработаны программы подготовки врачей [2, 4, 6, 7].

Клиника хирургии кисти кафедры травматологии, ортопедии и военно-полевой хирургии Российского национального исследовательского медицинского университета имени Н. И. Пирогова за время своего существования с 1969 г. выполнила большой объем научной и практической работы. Клиника располагается на базе отделения хирургии кисти Городской клинической больницы №4. Методическое руководство работы отделения хирургии кисти осуществляет кафедра. В отделении постоянно находятся: 2 д. м. н., профессора; 2 к. м. н., доцента; 1 к. м. н., ассистент; 3 к. м. н., старших научных сотрудника. Сотрудники кафедры разрабатывают и внедряют новые методики оперативного и консервативного лечения

больных, выполняют значительный объем лечебной работы, еженедельно проводят обходы в отделении, принимают участие в консилиумах, ведут научную работу и подготовку специалистов. В клинике проходят специализацию и обучение на рабочем месте врачи из Москвы и других городов России. За время существования клиники хирургии кисти было выполнено и защищено 42 диссертационные работы, из них 3 докторские.

Основные научные направления и клинические исследования:

- тяжелые повреждения и разрушения кисти (метод двухэтапной хирургической обработки);
- повреждения и заболевания кистевого сустава (лечение вывихов и переломо-вывихов костей запястья, несросшихся переломов и ложных суставов ладьевидной кости, асептических некрозов костей запястья, сросшихся со смещением дистального эпиметафиза лучевой кости, вывихи головки локтевой кости, повреждение связочного аппарата кистевого сустава);
- лечение вывихов, переломо-вывихов и внутрисуставных переломов фаланг пальцев (метод дистракции при повреждениях костно-суставного аппарата кисти, внесуставная фиксация спицами);
- применение стабильно-функционального остеосинтеза при переломах фаланг и пястных костей (интрамедуллярный остеосинтез с блокированием);
- повреждение сухожилий сгибателей и разгибателей кисти (первичный и отсроченный швы, пластика, транспозиция сухожилий);
- повреждения и заболевания периферических нервов верхней конечности (метод дистракции при дефектах нервов с использованием специальных дистракторов и шин);
- разработка и применение проводниковой анестезии при травмах и заболеваниях верхней конечности (синдром Зудека, плечелопаточные периартрозы, невропатии);
- реконструкция утраченных частей кисти с применением кожно-костной пластики, удлинение фаланг и пястных костей с использованием метода дистракции в сочетании с костной и кожной пластикой;
- сохранные оперативные вмешательства при огнестрельных повреждениях и тяжелых травмах кисти и предплечья (применение первичного остеосинтеза, последующие реконструктивно-восстановительные операции);
- лечение заболеваний кисти (врожденные деформации, заболевания апоневроза, связок, сухожилий, костные и мягкотканные опухоли, контрактуры суставов);
- применение современных инвазивных и неинвазивных методов исследования (артроскопии, ультрасонографии, магнитно-резонансной томографии, компьютерной томографии) при диагностике и лечении повреждений и заболеваний кисти.

Разработанные в клинике и применяемые в работе отделения хирургии кисти методики отражены в опубликованных в центральных журналах, материалах съездов, международных симпозиумов более 540 статьях, 40 методических рекомендациях, 6 монографиях, 6 тематических сборниках. Получены патенты на изобретения, разработано более 60 рационализаторских предложений.

В специализированном отделении хирургии кисти клиники травматологии, ортопедии и военно-полевой хирургии Российского национального исследовательского медицинского университета имени Н. И. Пирогова на базе ГКБ № 4 оказывается помощь больным с острыми повреждениями, последствиями травм и заболеваниями кисти и предплечья жителям южного, западного, юго-восточного, юго-западного и центрального округов города Москвы. По данным переписи населения 2010 г., численность населения этих округов составляет примерно 5,7 млн жителей. Отделение работает в режиме круглосуточного приема больных по экстренным показаниям. В дневное время выполняются плановые, а также экстренные, повторные и отсроченные операции.

По штатному расписанию в отделении 1 заведующий отделением и 13 врачебных ставок, 14 фактических. 4 врача имеют 1-ю квалификационную категорию, 6 врачей — высшую, 2 доктора — ученую степень. Стаж работы врачей: 1 — до 5 лет; 7 — 10–15 лет; 2 — 15–20 лет; 5 врачей — более 20 лет.

За время существования отделения хирургии кисти выполнено более 70000 оперативных вмешательств. В стационарных условиях выполняются более 2500 операций в год, из которых наиболее тяжелые вмешательства осуществляются сотрудниками кафедры.

Неотъемлемой структурой клиники хирургии кисти является консультативное отделение. Консультативный прием проводят как штатные врачи, так и сотрудники кафедры. Осуществляется первичный прием по направлениям из других лечебных учреждений, отбор пациентов на оперативное лечение, а также последующее наблюдение и долечивание оперированных в клинике

пациентов. За время существования клиники было проконсультировано более 350 000 пациентов.

Ежегодно в отделении проводится лечение от 2 500 до 3 000 пациентов, из них примерно 1 300 поступают плановом порядке и около 1 200 — с острой травмой, средняя продолжительность пребывания составляет 5,3 дня. Высокая оперативная активность не привела к увеличению послеоперационных осложнений, их количество за год не превышает 0,5 %, а за последние 5 лет — 0,2–0,3 %.

Среди основных нозологических групп за последние 5 лет превалируют: с переломами на уровне запястья и кисти — в среднем 590 пациентов в год; с открытыми повреждениями сухожилий и нервов на уровне пальцев, кисти и предплечья — около 680; с контрактурой Дюпюитрена — в среднем 200; с теносиновитами и синовиальными кистями — около 185; с мягкотканными опухолями — 145 пациентов.

Таким образом, клиника хирургии кисти кафедры травматологии, ортопедии и военно-полевой хирургии Российского национального исследовательского медицинского университета имени Н. И. Пирогова за период своего существования с 1969 г. проделала большой объем научно-методической, лечебной и консультативной работы, доказала необходимость существования специализированных клиник. По нашему мнению, назрела необходимость создания Московского городского центра хирургии кисти, а также выделения хирургии кисти в самостоятельную специальность по номенклатуре. Уже на протяжении многих лет во всех странах Европы, Азии, США, Канады, Австралии и т. д. специальность «хирургия кисти» выделена в отдельную специальность.

Создание данного Центра и выделение хирургии кисти в самостоятельную специальность позволит выйти на качественно новый этап развития хирургии кисти в нашей стране. Московский городской центр хирургии кисти позволит консолидированно оказывать специализированную медицинскую помощь больным с повреждениями и заболеваниями верхней конечности, сосредоточить высококвалифицированные кадры, материальные средства, создать благоприятные условия для внедрения современных технологий и достичь высоких показателей качества лечения органа труда человека — кисти.

ЛИТЕРАТУРА

1. Губочкин Н. В., Шаповалов В. М. — С-Пб, 2000. — С. 5–7.
2. Дейкало В. П. Организация медицинской реабилитации пациентов с повреждениями кисти в условиях областного региона Республики Беларусь: Пособие для врачей. — Витебск, 2007. — 104 с.
3. Клюквин И. Ю., Мигулева И. Ю., Охотский В. П. Травмы кисти. — М.: ГЭОТАР-Медиа, 2009. — 192 с.
4. Колонтай Ю. Ю., Науменко Л. Ю., Милославский Ф. А., Головаха Н. Д. Хирургия повреждений кисти. — Днепропетровск: Пороги, 1997. — 460 с.
5. Нельзина З. Ф., Чудакова Т. Н. Неотложная хирургия открытых повреждений кисти. — Минск, 1994. — С. 3–17.
6. Скопинов В. П. Тактика хирургического лечения открытых обширных повреждений и разрушений кисти: Автореф. дис. … канд. мед. наук. — М., 1985. — 161 с.
7. Фадеев М. Г. Распространенность травм кисти и организация специализированной медицинской помощи населению региона в многопрофильной больнице муниципального уровня: автореф. дис. … канд. мед. наук. — Екатеринбург, 2009. — 152 с.

Поступила в редакцию 05.12.2011
Утверждена к печати 09.02.2012

Авторы:

Егиазарян К. А. — канд. мед. наук, ассистент кафедры травматологии, ортопедии и военно-полевой хирургии Российского национального исследовательского медицинского университета имени Н. И. Пирогова, член Российского общества кистевых хирургов, г. Москва.

Магдиев Д. А. — д-р мед. наук, профессор кафедры травматологии, ортопедии и военно-полевой хирургии Российского национального исследовательского медицинского университета имени Н. И. Пирогова, член Российского общества кистевых хирургов, г. Москва.

Контакты:

Егиазарян Карен Альбертович
тел.: (495) 507-02-22
e-mail: egkar@mail.ru

И. Г. Мугатасимов[4], А. И. Баранов[1], А. А. Фаев[3], В. В. Серебрянников[2]

НОВЫЙ МАЛОИНВАЗИВНЫЙ СПОСОБ УШИВАНИЯ ПРОБОДНЫХ ЯЗВ ДВЕНАДЦАТИПЕРСТНОЙ КИШКИ

I. G. Mugatasimov[4], A. I. Baranov[1], A. A. Fayev[3], V. V. Serebryannikov[2]

NEW MINI-INVASIVE METHOD OF LAPAROSCOPIC REPAIR OF PERFORATED DUODENAL ULCER

[1]ГОУ ДПО Новокузнецкий государственный институт усовершенствования врачей, г. Новокузнецк
[2]МЛПУ «Городская клиническая больница № 1», г. Новокузнецк
[3]МЛПУ «Городская клиническая больница № 29», г. Новокузнецк
[4]МУЗ «Городская больница № 1» г. Прокопьевск.
© Мугатасимов И. Г., Баранов А. И., Фаев А. А., Серебрянников В. В.

В сравнительном аспекте изучены результаты лечения 81 больного с перфоративной дуоденальной язвой. Больные разделены на три группы по способу выполнения оперативного вмешательства. В первой контрольной группе выполнялось лапароскопическое ушивание, во второй контрольной группе выполнялось видео-ассистированное ушивание из разработанного мини-доступа. В основной группе выполнялось видео-ассистированное ушивание с лапароскопической санацией через единый лапароскопический доступ в области пупка. В основной группе получен достоверно менее выраженный болевой синдром, что связано с уменьшением количества доступов на брюшной стенке до двух. Авторы рекомендуют начинать лапароскопический этап операции с единого лапароскопического доступа, при размере перфорации более 0,5 см выполнять ушивание из разработанного мини-доступа с лапароскопической санацией через единый доступ.
Ключевые слова: *перфоративная язва, мини-доступ, единый лапароскопический доступ.*

Treatment results of 81 patients with perforated duodenal ulcer were studied in a comparative aspect. Patients were divided into three groups based on treatment method. Laparoscopy was performed in the first control group, video-assisted laparoscopic repair of perforated ulcer using mini-access developed by us was performed in the second control group. In a basic group, video-assisted ulcerorraphy was performed through single laparoscopic access in the umbilical area. Basic group patients revealed reliably less severe pain syndrome which was related to decreased number of accesses on the abdominal wall. The authors recommend to begin laparoscopic stage of the surgery with single-port laparoscopic access and to perform ulcerorraphy from the mini-access developed when size of perforation is more than 0,5 cm.
Key words: *perforated duodenal ulcer, mini-access, single laparoscopic access.*

УДК 616.342-002.45-089.819.84:001.894.2

ВВЕДЕНИЕ

Заболеваемость язвенной болезнью желудка и двенадцатиперстной кишки у взрослого населения составляет 3–15% [3]. У 5–30% пациентов течение болезни осложняется перфорацией язвы [2]. В настоящее время, несмотря на большой спектр оперативных вмешательств при данном осложнении, в России и в зарубежных странах основным вариантом хирургического вмешательства является простое ушивание перфоративного отверстия [4]. На современном этапе развития абдоминальной хирургии актуальным является использование малоинвазивных методов в лечении данного осложнения. Наиболее часто применяется лапароскопическое ушивание перфоративного отверстия [8]. Однако данный вид вмешательства достаточно сложен. Хирург может столкнуться с рядом проблем, связанных с диагностикой, техникой ушивания перфорации и санации брюшной полости. В 6–23% случаев возникает необходимость в конверсии, при этом большинство авторов рекомендуют переход на традиционную лапаротомию [9]. Альтернативой является способ видео-ассистированного ушивания перфорации из мини-лапаротомного доступа, сочетающий видеолапароскопию для диагностики и санации брюшной полости и мини-доступ для ушивания

перфорации с помощью разработанного М.И. Прудковым набора инструментов «Мини-ассистент» [1, 5]. Мини-доступ обеспечивает адекватный визуальный контроль и необходимый простор в зоне операции, возможность надежного выполнения основного этапа вмешательства, минимальную травму тканей. Имеется возможность использования классических мануальных приемов оперирования, надежного ушивания перфорации предпочитаемым хирургом способом. Используя данную методику, возможно ушивание перфорации более 1 см, а так же язв с «неудобным» расположением, что с трудом выполнимо при лапароскопическом ушивании. Недостатком данной методики является большое количество разрезов на передней брюшной стенке, что повышает травматичность вмешательства и ухудшает косметический эффект операции. Тенденция минимизации хирургического доступа стала прослеживаться и в малоинвазивной хирургии, результатом которой стала разработка оперативных вмешательств через единый лапароскопический доступ (ЕЛД), чем достигается отличный косметический эффект при минимальном болевом послеоперационном синдроме. Использование данной технологии при перфоративной язве сопряжено с техническими сложностями формирования интракорпорального узла [6, 7]. Не изучен вопрос адекватности лапароскопической санации брюшной полости через ЕЛД при перитоните. Поэтому актуальным является совершенствование методик малоинвазивного лечения перфоративной язвы, сочетающих надежность ушивания перфорации с минимальным количеством операционных доступов, позволяющих снизить послеоперационный болевой синдром и улучшить косметический эффект оперативного вмешательства.

Цель исследования — улучшить непосредственные результаты хирургического лечения перфоративных дуоденальных язв.

Задачи исследования:

1. Разработать и внедрить в клиническую практику метод видео-ассистированного ушивания перфорации из мини-доступа с лапароскопической санацией из единого лапароскопического доступа в области пупка (умбиликального доступа).
2. Оценить непосредственные результаты разработанного способа лечения.
3. Сравнить разработанный способ с лапароскопическим ушиванием перфорации.
4. Сравнить разработанный способ с видеоассистированным ушиванием из мини-доступа с мультипортовым этапом лапароскопической санации брюшной полости.

МАТЕРИАЛ И МЕТОДЫ

В исследование включен 81 пациент с перфоративной язвой двенадцатиперстной кишки. Предоперационная оценка пациентов проводилась по следующим критериям: риск оперативного вмешательства по ASA, тяжесть перитонита с помощью мангеймского перитонеального индекса (МПИ), риск ушивания перфорации по шкале Boye. Критерии исключения: распространенный перитонит с признаками паралитической кишечной непроходимости, давность перфорации более суток, наличие других осложнений язвенной болезни (стеноз, кровотечение), перфорация язвы желудка, ранее перенесенное срединное чревосечение, тяжелая сопутствующая патология с признаками декомпенсации (ASA 4), количество баллов более двух по шкале риска ушивания по Boey. В основную группу (ОГ) вошли 20 пациентов (24,7%), которым выполнено видео-ассистированное ушивание перфорации с использованием на лапароскопическом этапе единого умбиликального доступа путем смежного введения двух или трех троакаров через умбиликальную рану до 2,5 см без коммерческого устройства доступа с последующим выполнением вертикального мини-доступа в правом подреберье (решение о выдаче патента на изобретение от 10.02.2011 г. по заявке №2010112027). Операция проходила в три этапа: 1) лапароскопическая ревизия через умбиликальный монодоступ; 2) формирование мини-доступа, ушивание перфорации, ушивание мини-доступа; 3) заключительная лапароскопическая санация из умбиликального монодоступа (рис. 1). Оценивая непосредственные результаты, определяли длительность оперативного вмешательства, выраженность болевого синдрома в послеоперационном периоде, частоту конверсий и послеоперационных осложнений, длительность госпитализации. Лапароскопическое ушивание перфорации в первой контрольной группе (КГ 1) выполнено 34 (42%) больным из четырех операционных доступов с интракорпоральным завязыванием узлов. Видео-ассистированное ушивание во второй контрольной группе (КГ 2) осуществляли из разработанного трансректального вертикального мини-доступа, сформированного на 2 см ниже реберной дуги, отступив 4 см вправо от срединной линии (решение о выдаче патента на изобретение от 09.02.2011 г. по заявке №2010112029). Дополнительно выполнялись три операционных разреза для лапароскопической санации брюшной полости (рис. 2). Группы больных были сопоставимы по полу, возрасту, давности перфорации, индексу массы тела (ИМТ), тяжести перитонита (табл. 1). Критерии сравнения в группах — длительность

оперативного вмешательства, выраженность болевого синдрома в послеоперационном периоде, частота и структура послеоперационных осложнений, частота конверсий, длительность госпитализации Выраженность болевого синдрома в первые 24 часа послеоперационного периода оценивали по визуально-аналоговой шкале (ВАШ), рекомендованной к использованию IMMPACT (The Initiative on Methods, Measurement, and Pain Assessment in Clinical Trials). Ведение послеоперационного периода не различалось во всех группах.

Все исследования с участием пациентов соответствовали этическим стандартам Биоэтического комитета, разработанным в соответствии с Хельсинской декларацией Всемирной ассоциации «Этические принципы проведения научных медицинских исследований с участием человека». Все пациенты подписывали информированное согласие на участие в исследовании.

Весь цифровой материал обработан с использованием стандартных методов описательной статистики. По каждому признаку в сравниваемых группах определяли среднюю арифметическую величину (M) и ошибку среднего арифметического (m). Для показателей, характеризующих качественные признаки, указывалось абсолютное число и относительная величина в процентах (%). Для выбора критерия оценки значимости парных различий проверяли соответствие формы распределения нормальному, используя критерий согласия Колмогорова-Смирнова, а также контролировали равенство генеральных дисперсий с помощью F-критерия Фишера. Учитывая, что этим условиям удовлетворяла лишь часть эмпирических распределений признаков, проверку гипотезы о равенстве генеральных средних во всех случаях проводили с помощью U-критерия Манна-Уитни для независимых переменных. При сопоставлении частотных характеристик качественных показателей в группах использовался критерий $\chi 2$ Пирсона. Нулевую гипотезу отвергали в случае $p < 0,05$. Математическую обработку полученных результатов проводили с использованием пакета программ «STATISTICA 6.0».

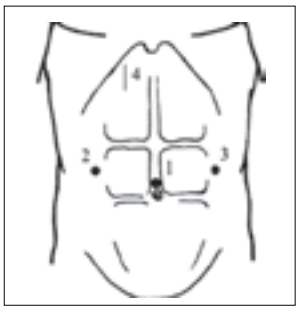

Рис. 1. Проекция доступов на переднюю брюшную стенку: 1 — порт для лапароскопа; 2, 3 — порты для манипуляционных инструментов; 4 — расположение трансректального минидоступа для ушивания перфорации

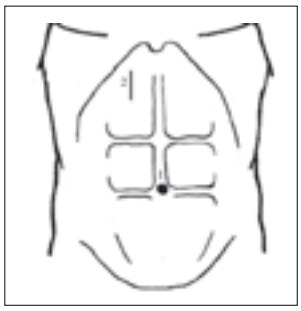

Рис. 2. Расположение разработанного минидоступа и места введения троакаров при видео-ассистированном ушивании перфорации: 1 — умбиликальный монодоступ; 2 — трансректальный мини-доступ.

В основной группе прооперировано 20 пациентов в возрасте от 18 до 60 (в среднем 33,6±2,1) лет, мужчин было 18 (88,9%), женщин — 2 (11,1%). Индекс массы тела пациентов варьировал от 19,6 до 31,4 (в среднем 23,2±0,7) кг/м^2 Давность перфорации составляла от 0,5 до 14 (в среднем 4,0±0,7) часов. По классификации ASA у 17 (85%) больных было 2 балла, у остальных больных — 3 балла. По шкале риска ушивания Boye у 16 (80%) больных было 0 баллов, у 4 (20%) — 1 балл. Тяжесть перитонита по МПИНОВЫЙ варьировала от 5 до 20 (в среднем 9,5±0,9) баллов. Диаметр перфоративного отверстия в группах находился в интервале от 0,2 до 2 (в среднем 0,7±0,09) см. Количество выпота в бр. полости было от 50 до 550 (в среднем 295,5±35,6) мл. Продолжительность оперативного вмешательства составила от 40 до 120 (в среднем 73,0±6,8) мин. Выраженность болевого синдрома в

Таблица 1

Клиническая характеристика больных в группах

Параметры	Группы больных			p
	КГ 1 (n = 34)	КГ 2 (n = 27)	ОГ (n = 20)	
Средний возраст, годы	36,0 ± 2,3	34,7 ± 2,2	33,6 ± 2,1	> 0,05
Давность перитонита, часы	4,4 ± 0,7	4,9 ± 0,8	4,0 ± 0,7	> 0,05
МПИ, баллы	10,0 ± 0,7	8,5 ± 0,8	9,5 ± 0,9	> 0,05 (0,08)
ИМТ, кг/м^2	24,0 ± 0,7	23,0 ± 0,6	23,2 ± 0,7	> 0,05
ASA, баллы	2,1 ± 0,06	2,2 ± 0,08	2,2 ± 0,09	> 0,05
Boye, баллы	0,18 ± 0,07	0,22 ± 0,08	0,20 ± 0,09	> 0,05
Диаметр перфорации, см	0,4 ± 0,03	0,5 ± 0,06	0,7 ± 0,09	> 0,05
Объем выпота в брюшной полости, мл	276,5 ± 34,0	184,4 ± 21,3	295,5 ± 35,6	> 0,05 (0,08)

Примечание: $p > 0,05$ — достоверных отличий нет.

первые сутки после операции по ВАШ составила 1,8 ± 0,2 баллов. Послеоперационных осложнений не отмечено. Конверсия в 1-м случае была 5% вследствие технических трудностей ушивания перфорации язвы передней стенки с переходом на заднюю диаметром 2 см с пенетрацией в головку поджелудочной железы. Выполнена конверсия на традиционную лапаротомию с выполнением радикального вмешательства в объеме резекции $^{2}/_{3}$ желудка по Бильрот-2 в модификации Гоффмейстера-Финстерера. Длительность госпитализации составила 6,5 ± 0,3 сут.

Таблица 2

Результаты лечения больных

Параметры сравнения в группах	Контрольная группа 1 (n = 34)	Контрольная группа 2 (n = 27)	Основная группа (n = 20)	p
Длительность операции, мин	71,5 ± 4,4	64,5 ± 4,1	73,0 ± 6,8	> 0,05
ВАШ*, балл	4,4 ± 2,9	2,0 ± 0,1	1,8 ± 0,2	< 0,05**
Длительность госпитализации, сут.	6,6 ± 0,2	7,4 ± 0,3	6,5 ± 0,3	> 0,05
Конверсия, %	3 (8,8%)	-	1 (5%)	-
Послеоперационные осложнения, %	1 (2,9)	2 (7,4)	-	-

*ВАШ — визуально-аналоговая шкала.
**p < 0,05 — отличия значимы.

Продолжительность оперативного вмешательства в группе лапароскопического ушивания (КГ 1) составила 71,5 ± 4,4 мин, что меньше, чем в основной группе, но разница статистически недостоверна (p > 0,05). Выраженность болевого синдрома в послеоперационном периоде по ВАШ составила 4,4 ± 2,9 балла, что достоверно выше, чем в основной группе (p < 0,05). В данной группе наибольшее количество конверсий — 3 (8,8%). Причины конверсий: в двух случаях — прорезывание швов во время интракорпорального завязывания узла, в одном случае — недостаточная герметичность шва после интраоперационно выполненной ЭГДС. У всех трех больных диаметр перфоративного отверстия был более 0,5 см (p < 0,05). Во всех случаях конверсия осуществлялась по методике видео-ассистированного ушивания перфорации из разработанного мини-доступа, с мультипортовым этапом лапароскопической санации; конверсий на традиционную лапаротомию не было. Получено одно (2,9%) осложнение: варикотромбофлебит поверхностных вен нижних конечностей. Сроки нахождения в стационаре составили 6,6 ± 0,2 сут., что статистически не отличается от основной группы (p > 0,05).

В группе видео-ассистированного ушивания из мини-доступа с мультипортовой лапароскопической санацией (КГ 2) продолжительность операции составила 64,4 ± 4,1 мин, что меньше, чем в основной группе, но разница статистически недостоверна (p > 0,05). Болевой синдром по ВАШ составил 2,0 ± 0,1 балла, что достоверно выше, чем в основной группе (p < 0,05). Конверсий не было. Получено 2 (7,4%) осложнения: миграция дренажа в брюшную полость, потребовавшая релапароскопии, и поверхностное нагноение раны в области мини-доступа. Сроки госпитализации составили 7,4 ± 0,3 сут., достоверных различий с основной группой не получено (p > 0,05). Результаты хирургического лечения представлены в табл. 2.

ОБСУЖДЕНИЕ

Единый лапароскопический доступ предъявляет новые требования к оперативной технике, отличной от классической методики лапароскопических операций, где непременным условием является создание угла между операционными инструментами, который оптимально должен быть равен 90 градусам. В методике ЕЛД данное условие невыполнимо. Конфликт между инструментами, введенными через единый лапароскопический доступ, сводится к минимуму правильной расстановкой манипуляционных инструментов по разные стороны от лапароскопа. В некоторых случаях целесообразно вводить инструменты в брюшную полость через единый доступ без троакаров, что еще больше сглаживает затруднения при манипуляциях инструментами. Выполнение лапароскопической санации брюшной полости через единый умбиликальный доступ, используя наклоны операционного стола в разных плоскостях, адекватно. В 10 случаях в основной группе (50%) нам удалось выполнить санацию брюшной полости с помощью только отсоса, введение третьего троакара для манипулятора в умбиликальную рану не потребовалось. Во всех случаях достигнута адекватная санация брюшной полости. Выполнение диагностического этапа целесообразно также начинать с умбиликального доступа. При обнаружении перфорации до 0,5 см в диаметре возможно лапароскопическое ушивание. При размере перфоративного отверстия более 0,5 см целесообразно ушивание из разработанного

мини-доступа с лапароскопической санацией через единый умбиликальный доступ. Использование мини-доступа обеспечивает адекватный визуальный контроль и необходимый простор в зоне операции, возможность надежного ушивания перфоративного отверстия, минимальную травму тканей. Несостоятельности швов ушитой перфорации двенадцатиперстной кишки в наших наблюдениях не было. Уменьшение количества разрезов на передней брюшной стенке способствует снижению травматичности вмешательства и выраженности послеоперационного болевого синдрома, что способствует ранней активизации больных.

ВЫВОДЫ

1. Разработанный метод видео-ассистированного ушивания из мини-доступа с лапароскопической санацией через единый умбиликальный доступ позволяет выполнить адекватное вмешательство из двух операционных доступов.

2. Применение разработанного способа не сопровождается увеличением продолжительности вмешательства, числа послеоперационных осложнений, сопровождается минимальным болевым синдромом в послеоперационном периоде.

3. При сравнении разработанного способа с лапароскопическим ушиванием отмечается сопоставимость продолжительности вмешательства, сроков госпитализации при меньшем количестве конверсий и выраженности послеоперационного болевого синдрома в основной группе.

4. При сравнении разработанного способа с видео-ассистированным ушиванием с мультипортовым этапом лапароскопической санации отмечается менее выраженный болевой синдром в послеоперационном периоде при сопоставимости длительности операции, сроков госпитализации в стационаре.

ЛИТЕРАТУРА

1. Гольденфарб П. Р. Опыт использования малоинвазивных способов ушивания перфоративной язвы двенадцатиперстной кишки // Сиб. мед. обозрение. — 2009. — № 4. — С. 90–93.

2. Гостищев В. К., Евсеев М. А., Головин Р. А. Радикальные оперативные вмешательства в лечении больных с перфоративными гастродуоденальными язвами // Хирургия. — 2009. — № 3. С. 10–16.

3. Кирсанов И. И., Гуляев А. А., Пахомова Г. В. и др. Видеолапароскопия при прободной язве желудка и двенадцатиперстной кишки // Эндоскоп. хирургия. — 2010. — № 1. — С. 8–12.

4. Панцырев Ю. М., Михалев А. И., Федоров Е. Д. и др. Хирургическое лечение осложненной язвенной болезни // 50 лекций по хирургии: Сборник / Под ред. В. С. Савельева. — М., 2003. — С. 24–258.

5. Прудков М. И. Основы минимально-инвазивной хирургии // Екатеринбург, 2007. — С. 64.

6. Фаев А. А., Баранов А. И., Алипбеков С. Б. Первый опыт ушивания перфоративной язвы через единый лапароскопический доступ (по методу SILS) // Клиническая медицина, инновационные технологии в практике здравоохранения: Сб. матер. науч.-практ. конф. — Новокузнецк, 2010. — Т. 2. — С. 80–81.

7. Lee J., Sung K., Lee D. et al. Single-port laparoscopic repair of a perforated duodenal ulcer: intracorporeal «cross and twine» knotting // Surg. Endosc. — 2010. — № 6. — P. 100–1005.

8. Lunevicius R., Morkevicius M. Management strategies, early results, benefis, and risk facrors of laparoscopic repair of perforated peptic ulcer // World J. Surg. — 2005. — Vol. 29. — P. 1299–1310.

9. Song K., Kim T., Kim S. et all. Laparoscopic repair of perforated duodenal ulcers: the simple «one-stitch» suture with omental patch technique // Surg. Endosc. — 2008. — Vol. 22. — P. 1632–1635.

Поступила в редакцию 05.12.2011
Утверждена к печати 09.02.2012

Авторы:

Мугатасимов И. Г. — врач-хирург, МУЗ «ГБ №1» г. Прокопьевск.

Баранов А. И. — д. м. н, заведующий кафедрой хирургии, урологии и эндоскопии ГОУ ДПО НГИУВ Росздрава, г. Новокузнецк.

Фаев А. А. — врач-хирург, МЛПУ ГКБ № 29, г. Новокузнецк.

Серебрянников В. В. — врач-хирург, МЛПУ ГКБ № 1, г. Новокузнецк.

Контакты:

Мугатасимов Ильдар Габдулхайевич
тел.: (3846) 69-85-20, 89039095623.
e-mail: mugatasimov.ildar@yandex.ru

В. Ф. Байтингер, О. С. Курочкина

«ЗАПРЕТНАЯ ЗОНА» КИСТИ ПО А. С. НАРЯДЧИКОВОЙ (К 90-ЛЕТИЮ СО ДНЯ РОЖДЕНИЯ)

V. F. Baitinger, O. S. Kourochkina

«FORBIDDEN ZONE» BASED UPON A. S. NARYADCHIKOVA

АНО НИИ микрохирургии ТНЦ СО РАМН, г. Томск
ГБОУ ВПО Сибирский государственный медицинский университет Минздравсоцразвития России, г. Томск
© Байтингер В. Ф., Курочкина О. С.

В статье отражен томский период жизни А. С. Нарядчиковой — ассистента кафедры оперативной хирургии и топографической анатомии Томского медицинского института имени В. М. Молотова (1949–1951 гг.), кандидата медицинских наук, диссертационная работа которой имеет и по сей день огромное значение в оперативной практике кистевой хирургии. Нами отражены основные положения ее научной работы и новизна исследования, при этом особое внимание уделено «запретной зоне» кисти и ее расположению. Кроме того, мы позволили себе представить варианты ветвления двигательной ветви срединного нерва с позиции современных анатомических знаний.
Ключевые слова: *А. С. Нарядчикова, биография, Томский медицинский институт имени В. М. Молотова, «запретная зона» кисти.*

The Tomsk period of A. S. Naryadchikova life, the assistant of operative surgery and topographic anatomy chair of the Tomsk V. M. Molotov Medical Institute (1949–1951), M. D., whose thesis is of great importance for the operative practice of hand surgery nowadays is described in the article. Main ideas of her scientific work and novelty of investigations are reflected by us paying special attention to the «forbidden zone» of the hand and its placing. In addition, we allowed us to present variants of median nerve motor branch ramification from the positions of modern anatomical knowledge.
Key words: *A. S. Naryadchikova, biography, the Tomsk medical institute, «forbidden zone» of the hand.*

УДК 617.576-089.844(091)(092)

> «…Вечно живая хирургия, как и вся медицина, ставит все новые и новые запросы топографической анатомии и заставляет перерабатывать старые анатомические факты с новых точек зрения. <…> И много придется поработать на почве прикладной анатомии».
>
> *проф. Н. К. Лысенков*

Нарядчикова Антонина Сергеевна родилась 16 июня 1922 г. в Ленинграде. Ее отец работал инженером путей сообщения, а мать учительницей. Детство Антонины Сергеевны прошло в Ленинграде, годы учения она провела в Смоленске, куда глава семьи был переведен на службу и работал в должности главного инженера Треста промышленного строительства («Запромстройтрест»).

С 1930 по 1940 гг. Антонина Сергеевна училась в средней школе в Смоленске. В 1940 г. окончила десятилетку на «отлично». В этом же году поступила на 1-й курс лечебного факультета Смоленского медицинского института.

В первые дни войны ее отец был призван в ряды Красной Армии и направлен на фронт, где провел 10 месяцев, а она с матерью и братом эвакуировалась вглубь страны и по май 1942 г. провела в Пензе, где работала медицинской сестрой. В 1942 г. ее брат был призван в РККА и после окончания военного училища был направлен в действующую армию, где и находился до окончания Великой Отечественной войны (1945).

Рис. 1. Нарядчикова А. С. (1950)

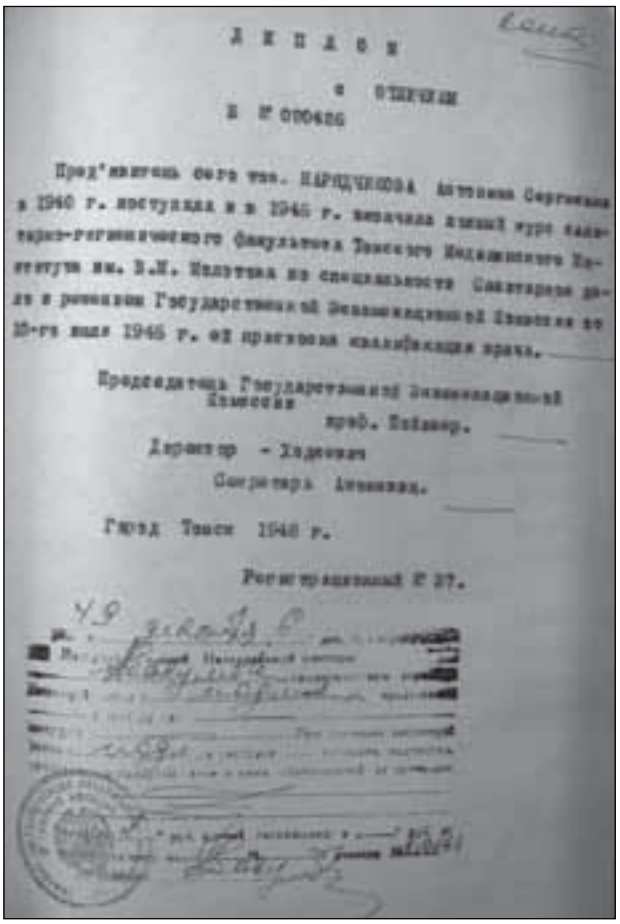

Д И П Л О М

с ОТЛИЧИЕМ

Б № 020425

Пред'явитель сего тов. НАРЯДЧИКОВА Антонина Сергеевна в 1940 г. поступила и в 1945 г. закончила полный курс санитарно-гигиенического факультета Томского Медицинского Института им. В.М. Молотова по специальности Санитарное дело и решением Государственной Экзаменационной Комиссии от 10-го июля 1946 г. ей присвоена квалификация врача.

Председатель Государственной Экзаменационной Комиссии

проф. Пейзнер.

Директор - Ходкевич

Секретарь Антонович.

Город Томск 1946 г.

Регистрационный № 37.

Рис. 2. Копия диплома Б № 020425 А. С. Нарядчиковой об окончании Томского медицинского института имени В. М. Молотова (10 июля 1946 г.)

В июне 1942 г. семья переехала в Томск, куда ее отец был переведен старшим инженером квартирно-эксплуатационной части Томского гарнизона, а Антонина Сергеевна — зачислена студенткой II курса Томского медицинского института.

На протяжении всех пяти лет учебы все экзамены Нарядчикова сдавала на «отлично». Выполняла также общественную работу: была профоргом курса на протяжении II и III курсов, старостой группы на протяжении IV и V курсов.

Для повышения своей квалификации Антонина Сергеевна работала с августа 1941 г. по июнь 1942 г. медсестрой в больнице, с июля 1942 г. по ноябрь 1942 г. — медсестрой в 408-м военном госпитале в хирургическом отделении, с мая 1943 г. по октябрь 1943 г. — медсестрой в эвакогоспитале № 2483 в хирургическом отделении; с июня 1944 г. по сентябрь 1944 г. в факультетской хирургической клинике исполняла обязанности субординатора; с марта 1945 г. по март 1946 г. работала в факультетской хирургической клинике штатным ординатором.

Кроме клинической работы Антонина Сергеевна с 1943 г. принимала активное участие в работе хирургического кружка. Ею проработано 6 научных тем:

1. Спинномозговая анестезия совкаином.
2. Предбрюшинная липома.
3. Паратиреопривная тетания.
4. Показания к операции при остром приступе аппендицита.
5. Туберкулез грудной железы.
6. Тканевая терапия по Филатову.

Доклады зачитывались на межклинических конференциях и хирургических кружках. Работа «Туберкулез грудной железы» была представлена на конкурсе и получила премию.

В июле 1946 г. А. С. Нарядчикова окончила полный курс санитарно-гигиенического факультета Томского медицинского института

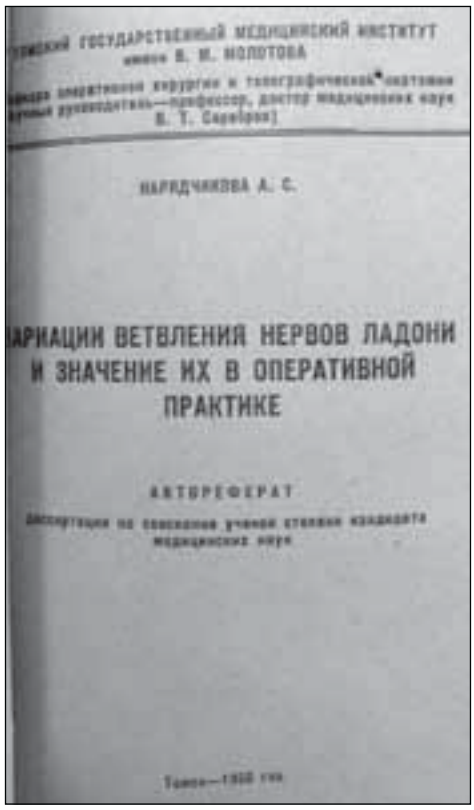

Рис. 3. Автореферат диссертации А. С. Нарядчиковой (Томск, 1950)

Рис. 4. Препарат левой кисти, изготовленный А. С. Нарядчиковой (1946–1949)

им. В. М. Молотова по специальности «Санитарное дело». Все государственные экзамены были сданы на «отлично», и решением Государственной экзаменационной комиссии от 10-го июля 1946 г. ей присвоена квалификация врача и выдан диплом первой степени (рис. 2).

По окончании института с 1 сентября 1946 г. Антонина Сергеевна назначена на кафедру топографической анатомии и оперативной хирургии в качестве аспирантки (заведующий — В. Т. Серебряков). В аспирантуре Антонина Сергеевна училась с 1 сентября 1946 г. по 1 сентября 1949 г.

До 1946 г. в течение десяти лет основным научным направлением кафедры было изучение периферической нервной системы. Выполнено исследование по иннервации нижнечелюстного сустава (доктор М. А. Бубеннова); выполнена работа по ветвлению блуждающего нерва в заднем средостении (доктор Т. П. Тетерина), и вполне понятно, что доктор А. С. Нарядчикова в январе 1947 г. получила тему по периферической нервной системе, которая в конечном итоге вылилась в работу: «Вариации ветвления нервов ладони и значение их в оперативной практике» (рис. 3).

Антонина Сергеевна изготовила 100 препаратов (от 52 трупов взрослых и 20 трупов плода) (рис. 4). Материал доставался с большим трудом, «от некоторых трупов брали по две кисти (правую и левую) для сравнения, но так как не получили большой разницы в ветвлении нервов, то от всех трупов брать по две кисти не имели возможности».

Нарядчиковой А. С. приходилось работать часами над выпрепаровкой тонких веточек, причем сидеть все это время в парах кислот (соляной, азотной или уксусной), которыми предварительно обрабатывается препарат. Методика препаровки очень тонкая, требующая большого внимания. Приходится неотрывно смотреть вооруженным бинокулярной лупой глазом, при ритмически падающей капле воды.

«…При препаровке нервов кисти плодов освобождались от кожного покрова, затем проводилась техника препаровки с бинокулярной лупой, препарат же периодически увлажнялся 1–2–3 % раствором азотной кислоты. При этом соединительная ткань, окружающая нервы, становилась более рыхлой, а нервы казались серебристо-белыми и набухшими, эпиневрий — прозрачнее обыкновенного, и даже во многих случаях можно было видеть ход отдельных пучков нерва. Затем препарат зарисовывался с натуры.

Методика обработки кисти у взрослых более разнообразна. Часть материала была использована с инъекцией 3 % карболово-формалинового раствора. Другие препараты не инъецировались, а хранились в 3 % растворе формалина или азотной кислоты. Препаровка проводилась под падающей каплей. Наиболее хорошим надо считать способ обработки препаратов азотной кислотой, так как он является элективным при изучении нервной системы и дает возможность четко видеть ход нервов и производить внутристволовое разволокнение их. Убедившись, что кожные нервы пальцев идут однообразно и не дают чего-либо особенного и интересного

в своем ходе, мы в последующем их не препарировали, а в рисунках их ход изображали схематично… ».

Большой заслугой Нарядчиковой А. С. является систематизация вариаций форм локтевого и срединного нервов на ладони, ею определены три формы ветвления нервов: концентрированная, рассыпная и промежуточная, чего до сих пор известно не было. При этом оказалось, что рассыпная форма ветвления нервов чаще встречается в ульнарных кистях, или широких, а концентрированная — в радиальных, или узких.

Нарядчиковой исследована иннервация кожи и мышц кисти у плода, что было «белым пятном» в возрастной анатомии, и установлено, что рассыпная форма ветвления нервов здесь встречается чаще, нежели у взрослых.

Антонина Сергеевна дает ряд предложений, направленных на облегчение оперативных вмешательств при гнойных процессах в области кисти, уточняет так называемую «запретную зону». Ее данные могут также быть использованы и при пластических операциях.

В диссертационной работе Нарядчикова А. С. не предлагает своего метода лечения гнойных процессов в области кисти, а лишь обосновывает целесообразность разрезов, предложенных ее коллегами, с позиции прикладной анатомии. Ей приходится обращаться к фундаментальным трудам в области гнойной хирургии как отечественных хирургов («Очерки гнойной хирургии», В. Ф. Войно-Ясенецкий), так и зарубежных («Infections of the Hand», A. Kanavel) (рис. 5, 6).

Allen B. Kanavel (1874–1938) — американский хирург, который в своей работе «Infections of the Hand» (рис. 6) предложил при тендовагините сухожилия длинного сгибателя большого пальца и его осложнении — флегмоне тенара — разрез по ладонной поверхности кисти по продольной складке тенара с переходом на лучевую боковую поверхность большого пальца в пределах только проксимальной его фаланги. Начало разреза всегда дистальнее проекции мышечной ветви срединного нерва к мышцам тенара, т. е. дистальнее выхода из карпального канала (проекция головки ладьевидной кости) [5].

В работе Канавела нам не встречалось упоминания о «запретной зоне», а лишь замечание самого автора о возможности повреждения двигательной ветви срединного нерва в случае продления разреза в проксимальном направлении. Хотя в настоящее время во многих руководствах по оперативной хирургии и топографической анатомии мы встречаем выражение: «Thenar отграничивается от ладонной впадины продольной кожной складкой, проксимальная треть которой

Рис. 5. Allen B. Kanavel (1874–1938)

INFECTIONS OF THE HAND

A GUIDE TO THE SURGICAL TREATMENT OF ACUTE AND CHRONIC SUPPURATIVE PROCESSES IN THE FINGERS, HAND, AND FOREARM

BY

ALLEN B. KANAVEL, M.D.

FOURTH EDITION, THOROUGHLY REVISED

LEA & FEBIGER

PHILADELPHIA AND NEW YORK

1921

Рис. 6. Фундаментальный труд A. Kanavel

называется запретной зоной Канавела. На этом участке от срединного нерва отходит двигательная ветвь к мышцам I пальца. В этой зоне запрещается выполнять разрезы» [3, 4]. Однако подробно границы этой зоны не определены (рис. 7).

Антонина Сергеевна в своей работе пишет: «Общеупотребительные разрезы Канавела и Клаппа дефектны. Рациональными разрезами, с точки зрения топографической анатомии, при которых учитывается ход нервов, надо считать разрезы Максименкова, Зайцева и Войно-Ясенецкого». Нарядчикова отмечает, что «срединный нерв в 25 % случаев делится на свои ветви в запястном канале и в 75 % случаев — по выходе из него».

Профессор В. Ф. Войно-Ясенецкий (1877–1961) предложил при тендовагините большого пальца и его осложнении — флегмоне тенара — делать разрез, представленный на рис. 9. В проксимальном конце лучевого ладонного разреза следует остерегаться повреждения двигательной ветви срединного нерва [1] (рис. 8, 9).

Антонина Сергеевна в диссертационной работе особое внимание обращала на расположение, ход и проекцию первой ветви срединного нерва, предназначенной для иннервации мышц возвышения большого пальца, кроме приводящей, вследствие ее огромной практической значимости.

«… Данная ветвь отходила от волярной поверхности ствола срединного нерва при концентрированной и промежуточной формах ветвления и от радиальной порции ствола — при рассыпной.

Проекция на кожу ладони производилась по условным линиям. В 49 % случаев, т. е. чаще всего, первая ветвь проецировалась по линии, проходящей от суставной щели между большой многогранной и метакарпальной костями до угла 4-го межпальцевого промежутка. В остальных случаях проекция ее варьировала.

Точное знание хода первой ветви срединного нерва позволило нам уточнить и минимально сократить так называемую «запретную зону» на ладони, которая трактуется в различных руководствах по-разному.

По нашим исследованиям, «запретная зона» на ладони имеет форму трапеции и определяется следующим образом (рис. 10) [2].

Проводятся три условные линии:

а) первая — от радиального конца дистальной складки предплечья до ульнарного конца кожной складки основания мизинца;

б) вторая — от выпуклости, соответствующей суставной щели между метакарпальной костью большого пальца и большой многогранной костью, до угла третьего межпальцевого промежутка. Эта суставная выпуклость располагается на 1,5 см от радиального конца дистальной

Рис. 7. Разрез A. Kanavel при тендовагините большого пальца

Рис. 8. Профессор В. Ф. Войно-Ясенецкий (1877–1961)

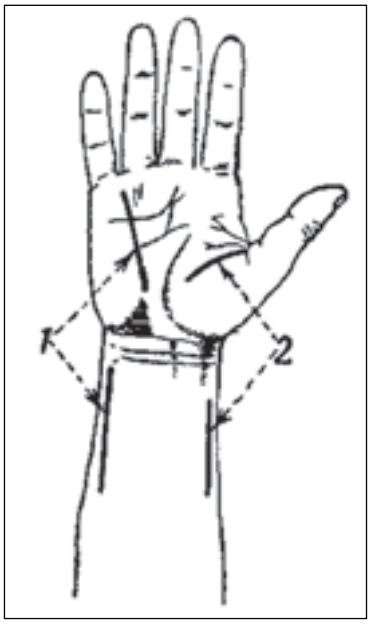

Рис. 9. Разрезы на кисти и на предплечье при тендовагините V пальца (1) и I пальца (2) по В. Ф. Войно-Ясенецкому [1]

складки предплечья по направлению, совпадающему с радиальной стороной большого пальца, чем следует пользоваться при отеке кисти, когда костные выступы прощупать не удается. Эти две линии ограничивают предел, в котором располагается первая ветвь;

в) третья — горизонтальная линия проводится на уровне суставной щели между основной фалангой и метакарпальной костью большого пальца в направлении ульнарной стороны кисти.

Дистальным основанием «запретной зоны» (трапеции) будет являться прямая линия, проведенная от места пересечения второй и третьей линий до встречи с первой линией так, чтобы углы между данным основанием и первой и второй линиями были равны.

Боковыми сторонами трапеции являются отрезки первой и второй линий на протяжении 2 см каждая проксимально от дистального основания.

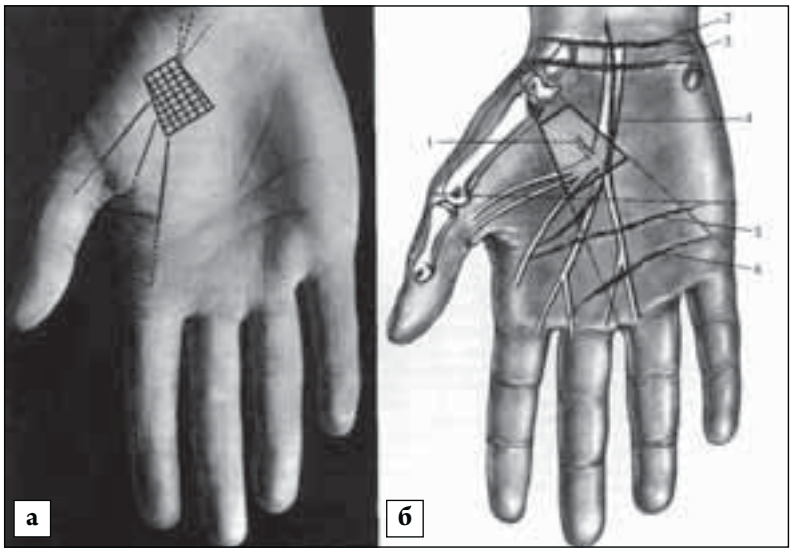

Рис. 10. «Запретная зона» на ладони (по А. С. Нарядчиковой): а — рисунок; б — схема к нему: 1 — мышечная ветвь n. medianus; 2 — проксимальная кожная складка запястья; 3 — дистальная кожная складка запястья; 4 — дугообразная складка ладони; 5 — проксимальная поперечная складка ладони; 6 – дистальная поперечная складка ладони [2]

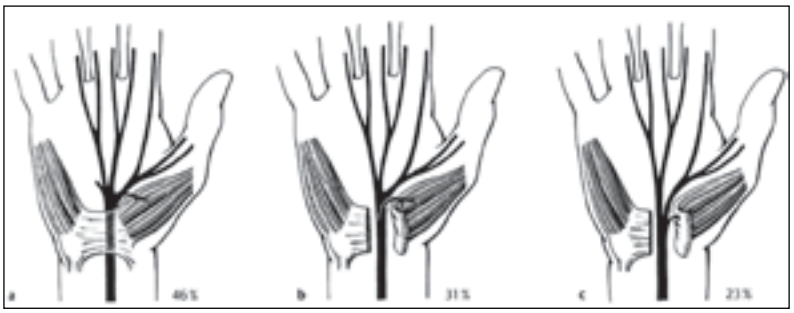

Рис. 11. Варианты ветвления двигательной ветви срединного нерва [7]: a — нормальное ветвление срединного нерва (extraligamentous type — 46 %); b — прохождение двигательной ветви срединного нерва над retinaculum flexorum (subligamentous type — 31 %); c — прохождение двигательной ветви срединного нерва через retinaculum flexorum (transligamentous type — 23 %)

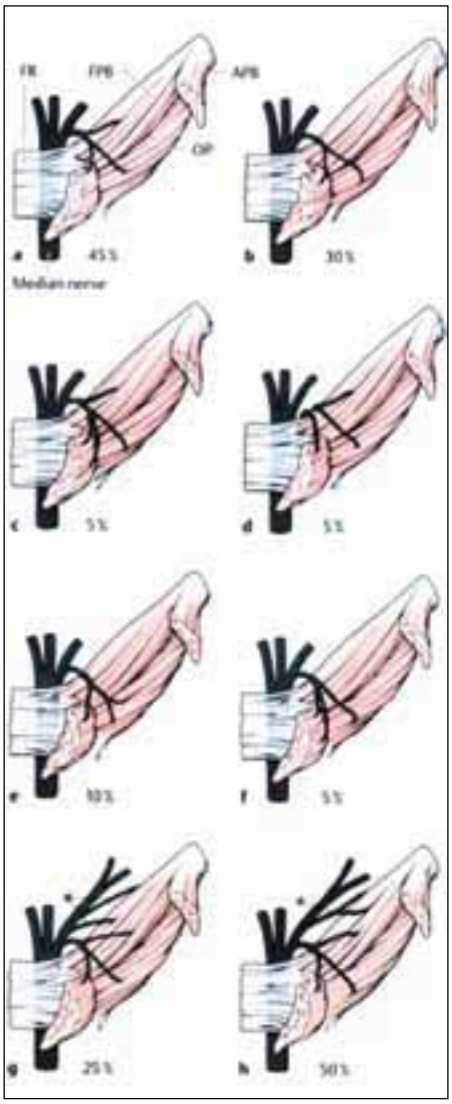

Рис. 12. Варианты иннервации мышц тенара ветвями срединного нерва [6]: a–f — варианты ветвления двигательной ветви срединного нерва; g, h — добавочные нервы тенара, иннервирующие m. flexor pollicis brevis; FR — flexor retinaculum; APB — abductor pollicis brevis; OP — opponens pollicis; FPB — flexor pollicis brevis

Соединением проксимальных концов боковых сторон получаем проксимальное основание трапеции.

Размеры «запретной зоны», по нашим данным, в среднем таковы:

- боковые стороны — 2 см;
- дистальное основание — 1,5 см;
- проксимальное основание — 1 см.

Далее практическую значимость наших исследований мы свели к рассмотрению результатов, полученных на ладони после гнойных воспалительных процессов, травм и т. д.

Разрезы, рекомендованные Канавелем, Лесене и др. в области возвышения мышц большого пальца, мы считаем необоснованными, так как при глубоких разрезах ранится первая, весьма важная, двигательная ветвь срединного нерва, поверхностная ладонная дуга и ряд других образований.

Наиболее рациональными разрезами необходимо считать разрезы Войно-Ясенецкого, Максименкова, Зайцева, но они также должны быть уточнены в смысле начала и конца разреза.

В соответствии с нашими исследованиями, во избежание ранения первой ветви срединного нерва, проксимальная точка разреза не должна заходить за пределы «запретной зоны» в нашем понимании. Дистальная часть разреза может быть по мере надобности продлена, так как никаких особо важных образований на ее пути здесь не встретится, тем более что она имеет продольное направление к пальцам, соответствующее ходу кожных ветвей срединного нерва.

Первая двигательная ветвь срединного нерва у 3–5–месячного плода имеет дистальное направление вдоль большого пальца. У 6-месячного плода и старше эта ветвь как бы делает поворот на 90 градусов и идет в направлении большой многогранной кости, как у взрослых.

Рациональными разрезами с точки зрения топографической анатомии, при которых учитывается ход нервов, следует считать разрезы Максименкова, Зайцева и Войно-Ясенецкого».

Позднее зарубежными исследователями [6, 7] были представлены варианты ветвления срединного нерва при выходе из карпального канала (рис. 11, 12).

Антонина Сергеевна диссертацию окончила в срок и защитила 17 мая 1950 г.

С 1 сентября 1949 г. по 20 июля 1951 г. Нарядчикова А.С. работала ассистентом на кафедре оперативной хирургии и топографической анатомии (рис. 13). При устройстве на кафедру

Рис. 13. Коллектив кафедры оперативной хирургии и топографической анатомии 31 декабря 1950 года (А. С. Нарядчикова, Е. Капецкая, М. М. Соловьев, Б. С. Стерхов, В. Т. Серебров, М. А. Бубеннова, Т. П. Горячева с сыном Колей, К. Тихомирова, В. П. Солодухина).

Рис. 14. Дом по адресу: Томск, ул. Плеханова, 30-1 (современное фото)

Антонина Сергеевна получила жилплощадь (1 комната 12 кв. метров) по адресу: Плеханова, д. 30, кв. 1 (рис. 14) и ежемесячное жалованье в размере 600 рублей.

Работая ассистентом на кафедре, Нарядчикова А.С. с 20 января по 20 февраля 1951 г. находилась в командировке в Ленинграде и в Москве за свой счет (рис. 15). Цель командировки заключалась в ознакомлении с новейшей литературой о периферической нервной и сосудистой системах, а также с новыми способами препаровки сосудов и нервов, в повышении общего уровня знаний и расширении научного и педагогического кругозора, в знакомстве с работой кафедры топографической анатомии Военно-медицинской академии им. С.М. Кирова в целом и методикой преподавания в частности. С 26 января по 12 февраля занятия проходили в Ленинграде в Военно-медицинской академии им. С.М. Кирова, а также в публичной библиотеке Салтыкова-Щедрина.

Наиболее распространенной среди методик изучения сосудистой системы в Военно-медицинской Академии на тот момент считалась наливка сосудов смесью желатина с суриком под большим давлением. Препаровка нервов отличалась от методики, применяемой на кафедре оперативной хирургии и топографической анатомии Томского медицинского института. В основном использовалась препаровка с кислотами.

Антонина Сергеевна во время командировки в Ленинград лично беседовала с Академиком Шевкуненко и проф. Н.Н. Максименковым. В публичной библиотеке Салтыкова-Щедрина ей удалось познакомиться с диссертационной работой доктора Иозефович из нейрохирургического

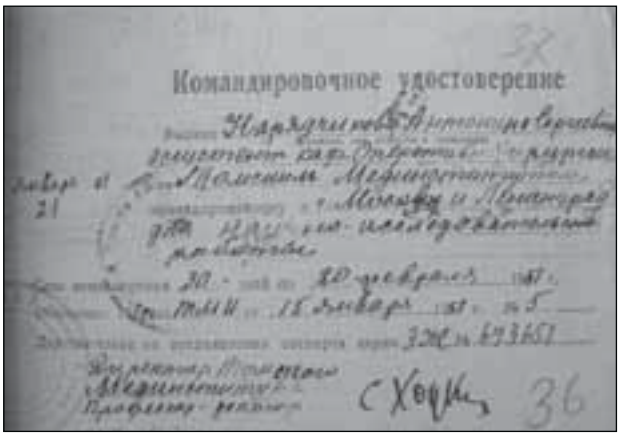
Командировочное удостоверение

Рис. 15. Командировочное удостоверение Нарядчиковой А.С.

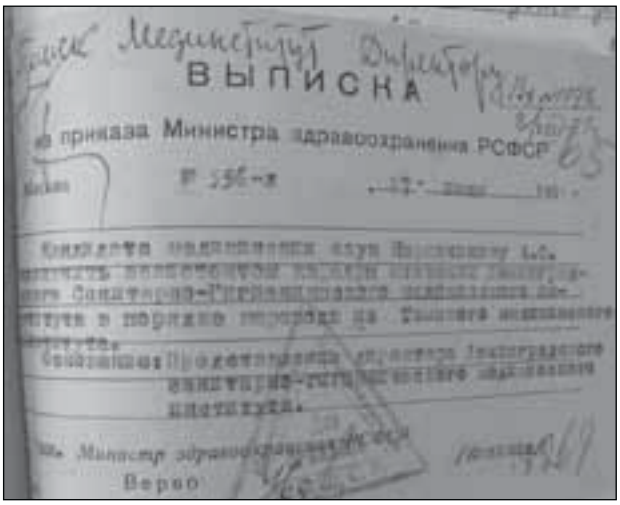
ВЫПИСКА

из приказа Министра здравоохранения РСФСР

Рис. 16. Выписка из приказа Министра здравоохранения РСФСР №956-л от 27 июля 1951 г.

Рис. 17. Коллектив кафедры анатомии Ленинградского Санитарно-гигиенического медицинского института 1970 г. (ассистент кафедры А. С. Нарядчикова третья в первом ряду, рядом с ней заведующий кафедрой, профессор Борисов Алексей Васильевич)

института «Ранение нервов кисти и их хирургическое лечение». О его работе Нарядчикова А. С. писала: «Данные исследования иннервации, т. е. анатомическая часть, совпадали с таковыми моей диссертационной работы, но значительно менее детализированы, зато большее внимание уделено ранению кисти по понятной причине: доктор Иозефович является клиницистом, а не теоретиком».

В Москве Антонина Сергеевна прожила 3 дня, ничего нового в столице почерпнуть не удалось.

Весной 1951 г. Антонина Сергеевна обратилась в Управление высших медицинских учебных заведений МЗ РСФСР с просьбой о разрешении перехода в Ленинградский Санитарно-Гигиенический медицинский институт в связи с отсутствием жилплощади в г. Томске.

Приказом Министерства здравоохранения РСФСР № 956-л от 27 июля 1951 г. (рис. 16) кандидат медицинских наук Нарядчикова А. С. назначена ассистентом на кафедру анатомии Ленинградского Санитарно-Гигиенического медицинского института (ныне Санкт-Петербургской государственной медицинской академии им. И. И. Мечникова) в порядке перевода из Томского медицинского института.

Через год у Антонины Сергеевны родилась дочь, после выхода из декретного отпуска до 1980 г. Нарядчикова работала на кафедре анатомии Ленинградского Санитарно-Гигиенического медицинского института в должности ассистента (рис. 17), занималась научной работой, изучая лимфоотток от половых органов, и вела занятия по анатомии у студентов (рис. 18). Вся дальнейшая жизнь Антонины Сергеевны была связана с ее родным городом, в котором она родилась. В настоящее время А. С. Нарядчикова находится на пенсии.

Рис. 18. Ассистент кафедры анатомии Нарядчикова А. С. на занятиях со студентами (1969)

ИСТОЧНИКИ

1. ГАТО. Ф. Р-561. Оп. 1. Д.4076.
2. ГАТО. Ф. Р-561. Оп. 4. Д.487.

ЛИТЕРАТУРА

1. Войно-Ясенецкий В. Ф. (Архиепископ Лука). Очерки гнойной хирургии. — М.: БИНОМ, 2008. — 720 с.
2. Кованов В. В., Травин А. А. Хирургическая анатомия конечностей человека. — М.: Медицина, 1983. — 498 с.
3. Оперативная хирургия и топографическая анатомия / Под ред. В. В. Кованова. — М.: Медицина, 2001. — 408 с.
4. Практикум по топографической анатомии / Гудимов Б. С., Искренко И. А., Родина И. Ф. — М.: Выс. шк., 1991. — 319 с.
5. Kanavel A. Infections of the Hand. — Philadelphia and New York: LEA & FEBIGER, 1921. — 500 p.
6. Mumford J., Morecraft R., Blair W. F. Anatomy of the thenar branch of the median nerve // J. Hand Surg. — 1987. — № 12 A. — P. 361–365.
7. Papathanassiou B. T. A variant of the motor branch of the median nerve in the hand // J. Bone Jt. Surg. — 1968. — № 50 B. — P. 156–157.

Поступила в редакцию 27.01.2012
Утверждена к печати 09.02.2012

Авторы:

Байтингер В. Ф. — д-р мед. наук, профессор, зав. кафедрой пластической хирургии с курсом оперативной хирургии и топографической анатомии ГБОУ ВПО СибГМУ Минздравсоцразвития России, г. Томск.

Курочкина О. С. — врач-хирург АНО НИИ микрохирургии ТНЦ СО РАМН, г. Томск.

Контакты:

Байтингер Владимир Федорович
e-mail: baitinger@mail.tomsknet.ru
Курочкина Оксана Сергеевна
e-mail: kurochkinaos@yandex.ru

УЧЕБНО-ТЕМАТИЧЕСКИЙ ПЛАН
цикла тематического усовершенствования
«Хирургия кисти с элементами микрохирургии»

Категория слушателей: врачи, прошедшие специализацию по специальностям «Хирургия» и «Детская хирургия»
Форма обучения: очная.
Срок обучения: 144 часа.
Режим занятий: по 6 часов в течение 24 рабочих дней.

Наименование разделов, тем лекций, практических занятий и письменных работ	В том числе				
	Всего часов	Лекций	Практ. занятий	Практ. работы	Форма контроля
ОБЩИЕ ВОПРОСЫ ХИРУРГИИ КИСТИ И МИКРОХИРУРГИИ	*34*				
История развития хирургии кисти. Организация микрохирургической службы в стране и за рубежом	4	2	2		Тестовый контроль
Повреждения и заболевания кисти, их место в структуре патологии опорно-двигательного аппарата. Инвалидность как медико-социальные последствия травм и заболеваний кисти	4	2		2	Тестовый контроль
Экспертиза трудоспособности. Сроки нетрудоспособности. Работа с документами, ошибки и недоработки врачей и среднего медицинского персонала	4	2	2		Тестовый контроль
Общие принципы диагностики и лечения повреждений и заболеваний кисти	2	2			Тестовый контроль
Современные методы дополнительного обследования больных с патологией кисти (КТ, МРТ и т. д.). Интерпретация полученных данных	2		2		Тестовый контроль
Рентгенологические методы диагностики патологии кисти. Интерпретация рентгенограмм	2		2		Тестовый контроль
Современные методы лечения наиболее распространенных повреждений и заболеваний кисти	4	2	2		Тестовый контроль
Современные методы протезирования. Подготовка больных к протезированию. Методы протезирования и виды протезов.	2	2			Тестовый контроль
Консервативные методы лечения заболеваний и повреждений кисти	2	2			Тестовый контроль
Оперативные способы лечения в хирургии кисти	4		2	2	Тестовый контроль
Ампутация конечностей. Требования к ампутации верхней конечности с учетом современных возможностей протезирования. Реампутация	2	2			Тестовый контроль
Повреждения мягких тканей. Ушибы, растяжения связочного аппарата суставов кисти. Диагностика, лечение	2		2		Тестовый контроль
ЭКСПЕРИМЕНТАЛЬНАЯ МИКРОХИРУРГИЯ	*19*				*Тестовый контроль*
Введение в экспериментальную микрохирургию	2	2			
Освоение техники наложения артериального сосудистого анастомоза	7		7		

Освоение техники наложения венозного сосудистого анастомоза	7		7		
Освоение техники наложения эпи-периневрального шва нерва	3		3		
ЛЕЧЕНИЕ ПЕРЕЛОМОВ КОСТЕЙ КИСТИ	*28*				
Закрытые переломы костей кисти, методы консервативного и оперативного лечения	2	2			Тестовый контроль
Открытые переломы. Выбор метода остеосинтеза (накостный, внутрикостный, чрескостный, конструкциями с памятью формы)	4	2		2	Проверка реферата и собеседование
Принципы лечения переломов. Накостный, внутрикостный остеосинтез в хирургии кисти. История развития, показания, технология. Ошибки и осложнения	2	2			
Чрескостный остеосинтез в хирургии кисти. Возможности на современном этапе. Ошибки и осложнения	2	2			
Современные методы накостного и внутрикостного остеосинтеза. Система АО: преимущества и недостатки. Профилактика послеоперационных осложнений	2			2	Проверка реферата и собеседование
Применение конструкций и имплантатов с памятью формы	2	2			Собеседование
Особенности регенерации костной ткани при компрессионно-дистракционном остеосинтезе. Лечение ложных суставов и замещение дефектов костей	2	2			Собеседование
Техника выполнения хирургической обработки открытых повреждений кисти. *Показательная операция*	2		2		Тестовый контроль
Костная пластика в хирургии кисти. Виды костной пластики, ее место в современной ортопедической практике	2	2			Тестовый контроль
Микрохирургические способы костной пластики. Использование имплантатов с целью замещения костно-суставных дефектов	2		2		Тестовый контроль
Использование современных костнопластических материалов в травматологии. Гомо- и гетеропластика. Показательная операция	2		2		Тестовый контроль
Эндопротезирование в хирургии кисти. Современное состояние вопроса	2		2		Тестовый контроль
Артродезирование как метод стабилизации суставов и сохранения функции кисти	2		2		Тестовый контроль
ХИРУРГИЧЕСКАЯ АНАТОМИЯ КИСТИ И ПРЕДПЛЕЧЬЯ	*6*				*Тестовый контроль*
Особенности хирургической анатомии костей, связок и сухожилий кисти. Зоны иннервации и кровоснабжения	2	2			
Нормальная рентгенологическая анатомия кости. Варианты нормы и критерии патологии	2		2		
Кровоснабжение и иннервация верхней конечности. Плечевое сплетение. Зоны иннервации лучевого, срединного, локтевого нервов	2		2		

ЛЕЧЕНИЕ ЗАБОЛЕВАНИЙ И ПОВРЕЖДЕНИЙ СУХОЖИЛИЙ	*4*				*Тестовый контроль*
Виды сухожильного шва. Шовный материал. Микрохирургическая техника. Особенности реабилитации. *Показательная операция*	4	2	2		
ЛЕЧЕНИЕ ЗАБОЛЕВАНИЙ И ПОВРЕЖДЕНИЙ СУСТАВОВ КИСТИ	*4*	*3*	*1*		*Тестовый контроль*
ЛЕЧЕНИЕ ПОВРЕЖДЕНИЙ ПЕРИФЕРИЧЕСКИХ НЕРВОВ ВЕРХНЕЙ КОНЕЧНОСТИ	*2*				
Оперативное лечение повреждений периферических нервов: невролиз, шов нерва, пластика дефектов периферических нервных стволов. Послеоперационное ведение больного. Отдаленные результаты хирургического лечения	2		2		Тестовый контроль
ПОВРЕЖДЕНИЯ СОСУДОВ ПЛЕЧА, ПРЕДПЛЕЧЬЯ, КИСТИ	*6*				
Виды повреждения суставов. Диагностика. Методы лечения	2		2		Тестовый контроль
Общие принципы операций на кровеносных сосудах. Шов и пластика магистральных артерий. Профилактика тромбоза в области сосудистого шва	2			2	Проверка реферата и собеседование
Шов магистральных и периферических сосудов. Современные шовные материалы. *Показательная операция*	2		2		Тестовый контроль
ОПУХОЛИ КИСТИ	*4*				
Проблема лечения мягко-тканных опухолей кисти. Частота, клинические проявления, хирургия	2	2			Собеседование
Опухоли костной ткани. Дифференциальная диагностика. Современные подходы к лечению.	2	2			Собеседование
АНЕСТЕЗИЯ В ХИРУРГИИ ВЕРХНЕЙ КОНЕЧНОСТИ	*6*				
Проводниковая анестезия при операциях на верхней конечности. Показательные манипуляции	3	2	1		Тестовый контроль
Регионарная и местная анестезия	3	2		1	Проверка реферата и собеседование
ИНТЕНСИВНАЯ ТЕРАПИЯ И РЕАБИЛИТАЦИЯ В ХИРУРГИИ КИСТИ	*6*				
Медицинская реабилитация больных в условиях протезно-ортопедического предприятия	2	2			Тестовый контроль
Место лечебной физкультуры в хирургической реабилитации больных с повреждениями и заболеваниями кисти	1	1			Собеседование
Основы медицинской реабилитации. Лечебный массаж. Лечебная физкультура. Механотерапия. Цели и задачи лечебной гимнастики. Принципы физической реабилитации больных	3	2	1		Собеседование
РЕКОНСТРУКТИВНАЯ ХИРУРГИЯ ВЕРХНЕЙ КОНЕЧНОСТИ	*25*				
Современные способы кожной пластики. Показания к кожной пластике и характеристика методов. *Показательная операция*	6	2	2	2	Тестовый контроль

Кожная пластика местными тканями, несвободная, на сосудистой ножке, характеристика микрососудистых лоскутов	4		2	2	Проверка реферата и собеседование
Реплантация и реваскуляризация конечностей и их сегментов. Микрохирургическая техника. *Показательная операция*	4	2	2		Собеседование
Микрохирургия в детской травматологии и ортопедии. Возможности современной реконструктивной хирургии в лечении заболеваний и повреждений опорно-двигательного аппарата у детей	2		2		Тестовый контроль
Кожная пластика в лечении ожогов. *Показательная операция*	2		2		Тестовый контроль
Реконструктивная хирургия послеожоговых деформаций и пути их профилактики	2		2		Тестовый контроль
Хирургическая обработка огнестрельной раны. Реконструктивно-восстановительные операции в лечении огнестрельных ранений кисти	2	2			Собеседование
Переломы дистального метаэпифиза лучевой кости. Частота, клиника, диагностика, принципы лечения. Профилактика осложнений	1		1		Тестовый контроль
Хирургия беспалой кисти. Транспозиция и пересадка пальцев	2		2		Собеседование
ИТОГО	***144***				

THE CITY OF RENAISSANCE WELCOMES THE REVOLUTION IN MEDICINE!

Dear colleagues and friends,

This year the International Society of Plastic Regenerative Surgery, ISPRES, was founded as a co-opted society of IPRAS. We felt that there was an urgent need for the promotion of science, treatment options and safety issues of this exciting new field.The near future will see tremendous progress in the versatility of lipoaspirate to solve many problems, from the simple to the most complex, and we will be fortunate to be a part of this exciting journey.

We therefore appeal to all of you to join the society and empower it with all of your experience, knowledge and skill. Legends in this field have already laid the path for all who wish to participate in, contribute to and enrich these pages of history.

For all these reasons we also encourage all of you to participate to the **1st ISPRES Congress that will be held in Rome on March 9–11, 2012.**

The 1st ISPRES Congress will cover a wide spectrum of topics related to the benefits and versatility of fat and fat grafting and its innumerable applications both in aesthetic as well as reconstructive surgery, stem cell research and its possible applications to various chronic and practically untreatable conditions, the ability of lipoaspirate becoming not merely a volume filler but the faithful and reliable workhorse in most difficult situations where treatment options are seldom present and of course the safety in imparting these treatments without causing any change in the patient condition for the worse.

Rome for many people one of the most beautiful cities in Europe is ready to welcome us! The sight is spectacular, enchanting and breathtaking, transforming the Roman nights to unforgettable memories of a life time.

Art and culture remain intact, an endless chain in time, connecting past with future, Roman ruins with Michelangelo's sculptures, Bernini Baroque with Christian Catacombs, Fontana di Trevi with the Colosseum, and the street painters of Piazza Navona with the Sistine Chapel.

With the kind support of the German Speaking Pilgrims Office we were able to prepare for you visits to the **Vatican Gardens, St. Peter's grave in the Scavi Vaticani and your participation in an audience with Pope Benedikt XVI.**

Due to limited availability of rooms, venue space and social program capacities we advise you to register very soon!

We are going to enjoy an unforgettable event in 'Rome!

Cordially yours

Marita Eisenmann-Klein	Gino Rigotti	Roger Khouri	Sydney Coleman
1st ISPRES Congress President, Germany	ISPRES President, Italy	ISPRES Vice President, USA	ISPRES Secretary General, USA

Обучающий центр «Инновационные технологии в хирургии», студенты 4-5 курсов лечебного факультета, СибГМУ, Томск

Обучающий центр «Инновационные технологии в хирургии», СибГМУ, ТОМСК