И. О. Голубев, Р. В. Юлов

ЭВОЛЮЦИЯ КОСТНОЙ АУТОПЛАСТИКИ В ЛЕЧЕНИИ ЛОЖНЫХ СУСТАВОВ ЛАДЬЕВИДНОЙ КОСТИ ЗАПЯСТЬЯ (ОБЗОР ЛИТЕРАТУРЫ)

I. O. Golubev, R. V. Yulov

THE EVOLUTION IN THE BONE GRAFTING OF TREATMENT SCAPHOID NONUNION (REVIEW)

ФГБУ «ЦИТО им. Н. Н. Приорова» Минздрава РФ, г. Москва

В статье на основании анализа отечественной и зарубежной литературы описаны основные методы диагностики и хирургического лечения ложного сустава ладьевидной кости запястья. Приведено описание вариантов костных аутопластик при ложном суставе ладьевидной кости запястья в зависимости от степени деформации самой кости и развившегося на этом фоне нарушения биомеханики всего кистевого сустава. Особое внимание уделено современным методикам кровоснабжаемой костной аутопластики.

Ключевые слова: *ложный сустав ладьевидной кости, костная аутопластика, коллапс кистевого сустава.*

The main methods of diagnosis and surgical treatment of scaphoid nonunion, based on an analysis of literature are described in this article. Technical characteristics and the results of treatment of various bone grafting of scaphoid nonunion depending on the degree of deformation of the bones and developed against this background that all violations of biomechanics of the wrist joint has been presented. Highlights the latest techniques perfused bone autoplasty allow restore form and function of the scaphoid.

Key words: *scaphoid nonunion, bone grafting, scaphoid nonunion advanced collapse.*

УДК 616.717.71-001.59-089.844

ВВЕДЕНИЕ

Несращение ладьевидной кости и формирование ее ложного сустава остается одной из основных патологий кистевого сустава. К причинам возникновения ложного сустава относят позднее обращение из-за стертой клинической картины перелома, диагностические и лечебные ошибки. Развитие ложного сустава ладьевидной кости происходит в 15–55 % случаев ее переломов [15, 36]. При формировании ложного сустава в проксимальной трети ладьевидной кости одной из причин его развития служит аваскулярный некроз (АВН) проксимального фрагмента ладьевидной кости. По данным разных авторов, он развивается в 3–48 % всех переломов ладьевидной кости [2, 35, 40]. Наличие ложного сустава приводит к прогрессирующей деструкции и деформации ладьевидной кости и, как следствие этого, к нарушению внутрисуставных взаимоотношений и развитию дегенеративных изменений в кистевом суставе. Указанные изменения определяются как прогрессирующий коллапс кистевого сустава на фоне ложного сустава ладьевидной кости (scaphoid nonunion advanced collapse – SNAC) [31, 34].

ДИАГНОСТИКА

Определение степени деформации ладьевидной кости, диагностика АВН ее проксимального фрагмента при ложном суставе являются ключевыми моментами в выборе тактики лечения.

Рентгенологическое исследование позволяет выявить наличие склероза, фрагментации, деформации ладьевидной кости по типу «верблюжьего горба» (humpback deformity), заключающееся в ладонном смещении ее дистального фрагмента, а также коллапса запястья в варианте тыльной запястной нестабильности (dorsal intercalated segment instability – DISI) (рис. 1). На ранних стадиях развития аваскулярного некроза рентгенограммы малоинформативны [11, 42].

Компьютерная томография (КТ) более информативна при оценке кровоснабжения проксимального полюса, наличие склероза и отсутствие трабекул свидетельствуют о наличии АВН. Кроме того, КТ является наиболее точным исследованием в оценке степени укорочения, угловой деформации и состояния качества кости в зоне ложного сустава. Оценка этих трех параметров позволяет рассчитать размеры

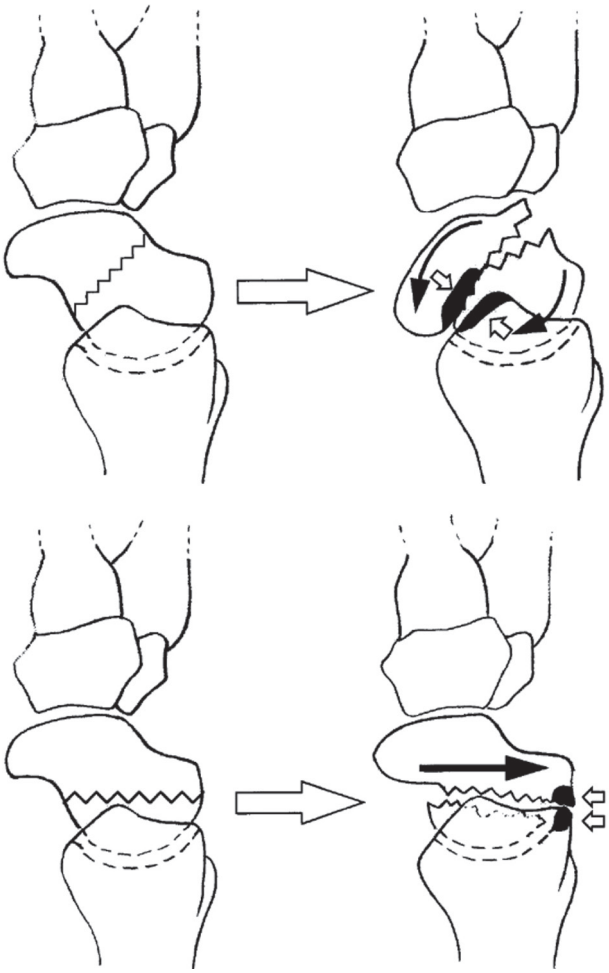

Рис. 1. Схема развития деформации ладьевидной кости по типу «верблюжьего горба» (humpback deformity)

и форму костного трансплантата, достаточного для замещения дефекта ладьевидной кости, сформированного после резекции зоны ложного сустава [42].

Магнитно-резонансная томография (МРТ) является наиболее точным методом диагностики АВН проксимального фрагмента ладьевидной кости (рис. 2). При этом исследовании гипоинтенсивные зоны костной ткани в режимах Т1 и Т2 соотносят с наличием АВН [5]. По данным O. F. Donati и соавт. (2011), на МРТ корреляция между изменениями кровоснабжения проксимального полюса носит относительный характер [14]. Применение МРТ с контрастированием дало возможность более точно диагностировать АВН в 77 % случаев (при исследовании стандартной МРТ лишь в 6 % случаев) [39]. Такая высокая доля ошибок диагностики АВН при использовании контраста может быть связана с врастанием неспецифической воспалительной ткани в область сформированного ложного сустава, что приводит к увеличению накопления контрастного вещества в этой зоне [14].

Рис. 2. Асептический некроз проксимального фрагмента по данным МРТ (Chang. Gung. Med. J., 2002)

ОПЕРАТИВНОЕ ЛЕЧЕНИЕ

Описано множество способов оперативного лечения ложных суставов ладьевидной кости. Их можно разделить на две основные группы. В первую входят оперативные пособия, направленные на снижение боли, увеличение амплитуды движения без достижения сращения в области ложного сустава, неэтиологические методы. К ним можно отнести: резекцию шиловидного отростка лучевой кости, удаление одного из отломков ладьевидной кости, денервацию кистевого сустава и т. д. Вторая группа методов ставит целью достижение сращения ладьевидной кости. Основное отличие состоит в методе фиксации отломков и способе костной пластики [2].

Некровоснабжаемая костная аутопластика

Метод костной пластики Matti, модифицированный Russe, был предложен одним из первых в лечении несращений ладьевидной кости. Операция выполняется из ладонного доступа с рассечением луче-ладьевидно-головчатой связки. После формирования пазов в обоих отломках ладьевидной кости в них погружаются два прямоугольных губчато-кортикальных трансплантата, расположенных губчатой частью друг к другу, а кортикальной кнаружи. Трансплантаты берутся из подвздошной кости. Фиксация спицами рекомендована только при отсутствии стабильности фрагментов ладьевидной кости после укладки трансплантата. Эта процедура не позволяет точно устранить смещение фрагментов относительно друг друга [8, 26, 35, 41].

В 1975 г. А. И. Ашкенази предложил использовать цилиндрические полые фрезы для забора трансплантата из подвздошной кости, предварительно сформировав фрезой меньшего диаметра паз в зоне ложного сустава. Это позволило добиваться идеального контакта трансплантата и отломков [1]. Однако проблема коррекции формы ладьевидной кости при использовании данного метода оставалась не решенной.

G. R. Fisk, а затем D. Fernandez, предложили забор трансплантата в форме клина, который устранял смещение фрагментов, восстанавливая длину ладьевидной кости и позволял уменьшить степень тыльного смещения полулунной кости [18]. Предоперационное планирование заключалось в определении предположительных размеров трансплантата для восстановления сформированного дефекта кости по длине и форме здоровой ладьевидной кости (рис. 3). Оба метода – Matti–Russe и Fisk–Fernandez – предполагают резекцию склерозированной костной ткани в зонах формирования ложного сустава. При использовании внутренней фиксации винтом доля сращения была выше, чем при использовании спиц, и составила 94 и 77 % соответственно [35]. Результаты некровоснабжаемой костной пластики при наличии АВН оказались хуже. Сращение происходило в 40–67 % случаев [17, 18, 21].

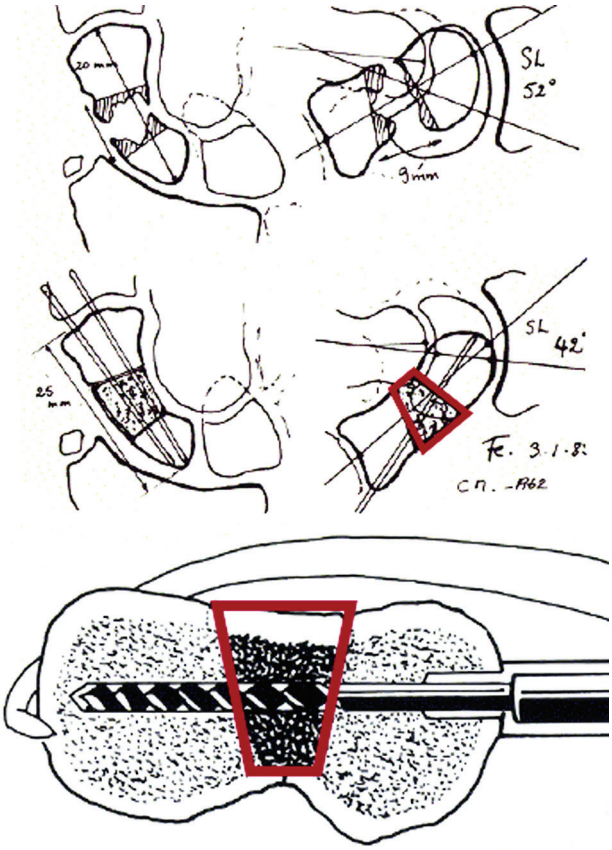

Рис. 3. Клиновидный некровоснабжаемый трансплантат из гребня подвздошной кости в модификации G. R. Fisk и D. Fernandez

Использование кровоснабжаемого костного аутотрансплантата в лечении ложного сустава ладьевидной кости, сопровождающегося АВН ее проксимального фрагмента, приводит к сращению в 88 % случаях по сравнению с 47 % положительных результатов при использовании некровоснабжаемой костной ткани [33].

Костная пластика на питающей ножке. Трансплантат на основе тыльной запястной ветви лучевой артерии

Одним из источников кровоснабжения тыльной поверхности дистального отдела лучевой кости является тыльная запястная ветвь задней межкостной артерии (1,2-intercompartmental supraretinacular artery), изначально описанной C. Zaidemberg в 1991 г. [48].

T. C. Waitayawinyu в анатомическом исследовании на трупах установил, что эта артерия является константной ветвью лучевой артерии (рис. 4) и отходит от последней на 1,9 мм проксимальнее конца шиловидного отростка лучевой кости (6,3 мм проксимальнее, 3,2 мм дистальнее). Проходя над удерживателем разгибателей, она отдает 3–7 перфорантов к лучевой кости на уровне 12,1 мм проксимальнее ее дистальной суставной поверхности. На основе анатомического исследования он заключил, что забор костного трансплантата необходимо выполнять в диапазоне 8–18 мм проксимальнее от суставной поверхности лучевой кости. В среднем длина ножки трансплантата составила 22,5 мм (15–31мм) [40, 45]. Впервые использовав данный трансплантат в лечении ложного сустава ладьевидной кости с АВН проксимального фрагмента, Zaidemberg и Steinmann с разницей в 10 лет показали 100 %-й результат сращения [43, 48]. В дальнейшем сотрудники клиники Мауо критически оценили результаты использования данного трансплантата, отметив сращение в 71 % случаев (34 из 48), только в 50 % при сопутствующем ложному суставу аваскулярном некрозе проксимального фрагмента и, что еще более важно, несращение

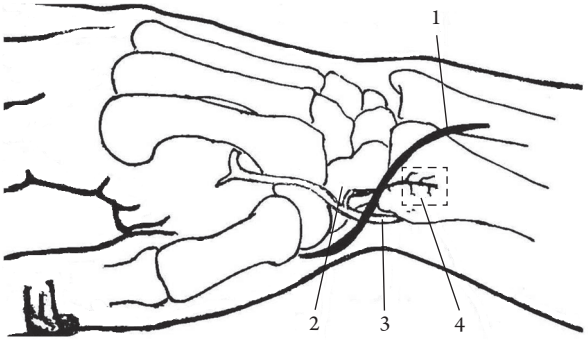

Рис. 4. Схема забора трансплантата на тыльной запястной ветви лучевой артерии: 1 – линия разреза; 2 – ладьевидная кость; 3 – лучевая артерия; 4 – тыльная запястная ветвь лучевой артерии (C. Zaidemberg, 1991)

получено в 64% (9 из 14) случаев при наличии тыльной запястной нестабильности [7, 44]. M.A. Chang с соавт. высказали мнение, что данная методика не является подходящей для лечения ложных суставов ладьевидной кости с АВН проксимального полюса и развившейся тыльной запястной нестабильностью [9].

Недавно M. Henry сообщил о 100% сращений у 15 пациентов с ложными суставами, сопровождающимися АВН проксимального полюса, и развившейся тыльной запястной нестабильностью через 11,5 нед после операции. Средний период наблюдения составил 32,1 мес (12–59 мес) [24]. Точно так же T.C. Waitayawinyu и соавт. сообщили о 93% сращения (28 из 30) в среднем через 5,1 мес после операции. Клиновидный трансплантат был также помещен с ладонной поверхности с целью устранения угловой деформации ладьевидной кости, которая присутствовала при всех случаях ложного сустава на уровне шейки ладьевидной кости (19 случаев) [46].

Отечественными авторами проводилось исследование возможности использования костей, образующих кистевой сустав, в качестве источника кровоснабжаемых трансплантатов. По данным авторов, размеры костных трансплантатов с дистального отдела лучевой кости могут достигать размеров 25 × 5 × 5 мм, что позволяет использовать трансплантат в качестве кортикально-губчатых штифтов для пластики ладьевидной кости при ее ложных суставах. Средний срок сращения ложного сустава ладьевидной кости, осложненного асептическим некрозом проксимального отломка, составил (154 ± 17) сут (10 случаев). У большинства больных к 14–16 нед происходило перекрытие формируемой костной мозолью «щелей» между трансплантатом и отломками ладьевидной кости в сочетании с уменьшением склероза отломков и увеличением рентгеновской плотности кист проксимального отломка. Средний срок сращения ложных суставов ладьевидной кости без признаков АВН составил (124 ± 13) сут (15 случаев). В этих случаях уже через 4–8 нед после выполнения операции наблюдали признаки формирующейся костной мозоли по бокам от лоскута. В целом в большинстве клинических наблюдений авторам удалось достичь восстановления анатомической длины ладьевидной кости и ее формы, а по данным нативной МРТ и непрямой МР-артрографии, добиться реваскуляризации проксимального отломка с восстановлением его костной структуры [2, 4]. В доказательство сохранности кровоснабжения костного трансплантата в раннем послеоперационном периоде авторами приведен клинический пример. При проведении повторной операции с целью коррекции положения трансплантата (через 2 нед с момента первого оперативного вмешательства) интраоперационно было выявлено сохранение артериальной пульсации ножки трансплантата. Также вновь отмечено появление «кровяной росы» из трансплантата после прекращения пережатия его ножки [3].

Трансплантат на ладонной запястной артерии

Необходимость не только достижения сращения, но и коррекции деформации ладьевидной кости под углом, открытым ладонно, потребовал поиска кровоснабжаемых трансплантатов с волярной поверхности кистевого сустава.

Трансплантат с ладонной поверхности дистального отдела лучевой кости первоначально описан J. Kuhlmann с соавт. в 1987 г. Он кровоснабжается ладонной запястной артерией, являющейся ветвью лучевой артерии. Ладонная запястная артерия лежит между надкостницей ладонной поверхности дистального отдела лучевой кости и дистальной частью апоневроза мышцы квадратного пронатора (рис. 5). Трансплантат может быть забран трапециевидной формы для устранения деформации ладьевидной кости [32]. Z.H. Dailiana с соавт. описали использование этого трансплантата в лечении девяти больных с ложными суставами на уровне шейки ладьевидной кости. Срок с момента травмы составил в среднем 22 мес (4–84 мес). Для всех случаев данное оперативное лечение было первичным. В одном случае ложный сустав сопровождался АВН, ни в одном случае развития тыльной запястной нестабильности не было. Во всех случаях получено сращение в сроки от 6–12 нед [10].

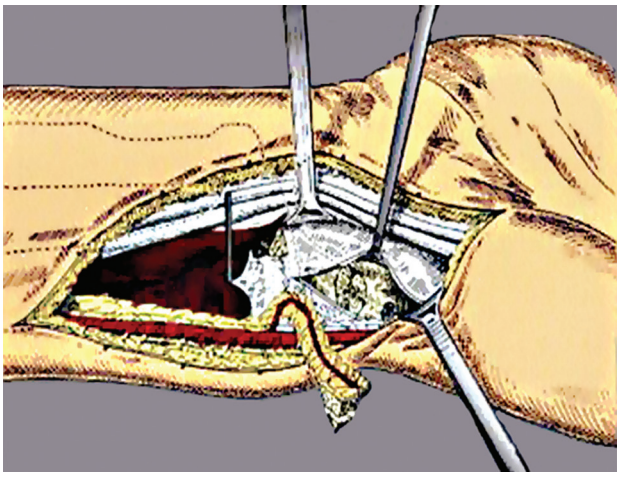

Рис. 5. Трансплантат на ладонной запястной артерии (C. Mathoulin, 2004)

Наибольшее количество наблюдений опубликовали M. Gras и C. Mathoulin. Они сообщили об использовании данного трансплантата при лечении 111 пациентов при ложном суставе

проксимального полюса и на уровне талии ладьевидной кости: в 73 случаях оперативное лечение было первичное, в 38 случаях – повторное. Срок существования ложного сустава 25,5–33 мес. Сращение было получено в 70 из 73 случаев (96 %) в первой группе и в 34 случаях из 38 (90 %) во второй группе, в среднем через 9,7 нед (6–24 нед) и 10,8 нед (6–24 нед) соответственно. Сила кулачного схвата улучшилась у всех пациентов в обеих группах (с 26,8 до 42,3 кг и с 20,4 до 39,5 кг соответственно), увеличение общего объема активных движений (сгибание\разгибание) составило 18° и 28° соответственно [20].

Свободная кровоснабжаемая костная аутопластика. Кровоснабжаемый трансплантат из гребня подвздошной кости

Небольшие размеры и сложная геометрия дистального метафиза лучевой кости существенно ограничивают размеры возможных кровоснабжаемых трансплантатов. Это привело к тому, что специалисты обратили внимание на костные трансплантанты из других областей.

Впервые результаты использования этого трансплантата описаны в 1999 г. при ложном суставе ладьевидной кости с АВН проксимального фрагмента у 15 пациентов. Забор трансплантата выполнялся на глубокой огибающей подвздошную кость артерии (рис. 6).

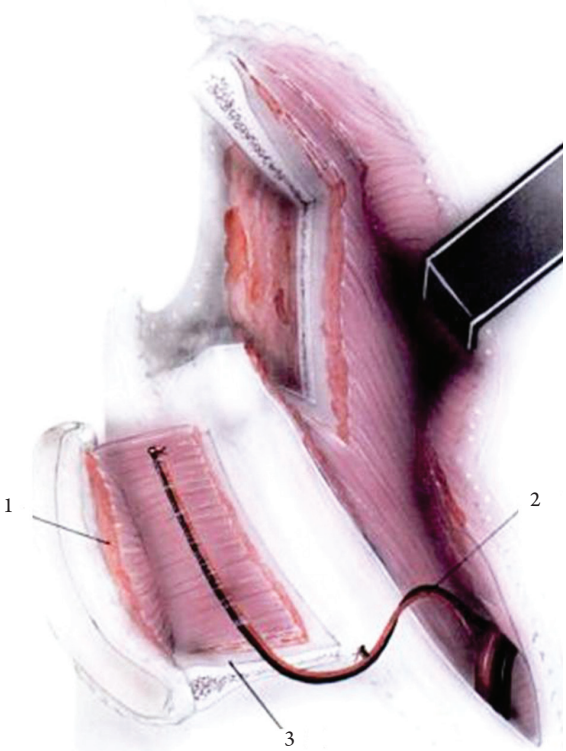

Рис. 6. Схема забора кровоснабжаемого трансплантата подвздошной кости: 1 – подвздошная мышца; 2 – огибающая подвздошную кость артерия и вена; 3 – подвздошая кость (Berish Straush, 2006)

Трансплантат укладывался в зону дефекта ладьевидной кости из ладонного доступа, сосудистые анастомозы выполнялись с лучевой артерией и сопровождающими венами. В 12 из 15 случаев авторами сообщено о сращении в зоне ложного сустава [19].

Также результаты своих исследований описал R. Arora, в которых представил 19 успешных сращений ладьевидных костей в 21 случае. Во всех случаях, по данным МРТ, был диагностирован АВН проксимального фрагмента. В 15 случаях ложный сустав локализовался на уровне талии и в шести случаях на уровне проксимальной трети ладьевидной кости. В семи случаях была выявлена humpback deformity ладьевидной кости и тыльная запястная нестабильность. Средний срок от момента травмы до оперативного лечения составил 39 мес. У 16 пациентов (76 %) признаки сращения были выявлены через 17 нед с момента операции (14–20 нед). Сила кулачного схвата увеличилась в среднем с 49 до 76 % по сравнению со здоровой кистью. Диапазон движения существенно не изменился или остался ниже. Результаты по шкале DASH улучшились до 5,6 [6].

Кровоснабжаемый трансплантат из медиального надмыщелка бедра

Данный трансплантат изначально был описан как тонкий кортикопериостальный трансплантат на основе нисходящей коленной артерии (НКА) и сопровождающих вен [38].

Артериальная перфузия костной ткани в области медиального надмыщелка бедра в 85 % осуществляется ветвями нисходящей коленной артерии, которая является константной ветвью, а в 15 % случаев за счет поверхностной медиальной коленной артерии. Обе артерии являются ветвями глубокой артерии бедра. В среднем длина сосудистой ножки составляет 80 мм, диаметр артерии – 1,5 мм. Венозный отток осуществляется по коммитантным венам. Разветвленная сеть перфорантов позволяет выполнить забор лоскута с «сигнальным» кожным лоскутом (рис. 7). В случае необходимости реконструкции суставных поверхностей в состав трансплантата может входить ненагружаемая часть суставной поверхности медиального мыщелка бедра, а также надколенника [22]. В 2000 г. впервые K. Doi с соавт. описали успешное сращение ложного сустава ладьевидной кости, сопровождавшейся АВН ее проксимального фрагмента и развитием тыльной запястной нестабильности, использовав данную пластику у 10 пациентов. В среднем срок консолидации составил 12 нед с момента операции, коррекция ладьевидно-полулунного угла 6° [13]. В 2008 г. David B. Jones Jr. с соавт. сообщили об успешном применении этого трансплантата

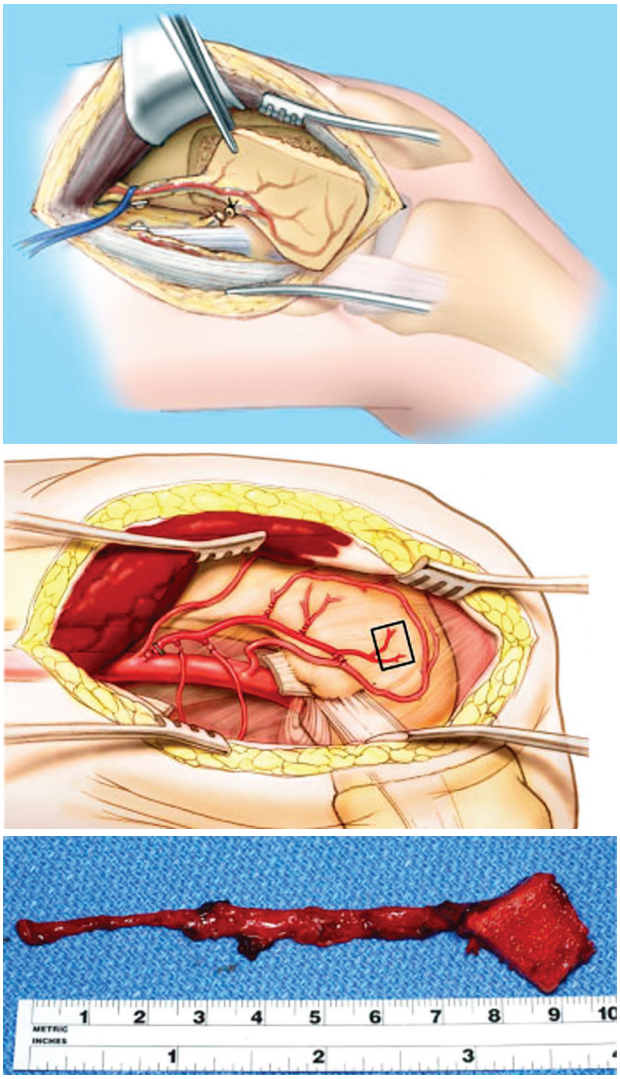

Рис. 7. Схема забора трансплантата из медиального надмыщелка бедра (U. H. Choudry, K. Bakri, 2008)

у 12 пациентов. Длительность консолидации составила 13 нед, коррекция ладьевидно-полулунного угла – 13° [12].

Применение этого трансплантата в лечении ложного сустава ладьевидной кости с АВН и развившейся тыльной запястной нестабильности показало лучшие результаты по сравнению с использованием трансплантата на основе тыльной запястной ветви лучевой артерии. Только в 4 случаях из 10 при использовании этого трансплантата получено сращение, значимого изменения со стороны устранения тыльной запястной нестабильности получено не было. В то время как при использовании свободного трансплантата из надмыщелка бедра сращение получено во всех 12 случаях, коррекция ладьевидно-полулунного угла в среднем составила 13°, луче-полулунного угла – в среднем 5° [27]. D. B. Jones Jr. и S. L. Moran представили похожие результаты при использовании свободной пластики из надмыщелка бедра [28].

В 2013 г. Heinz K. Bürger с соавт. сообщили об использовании свободного кровоснабжаемого костно-хрящевого трансплантата из ненагружаемой поверхности мыщелка бедра на нисходящей коленной артерии в реконструкции проксимального полюса ладьевидной кости у 16 пациентов [23]. Этот трансплантат был впервые описан T. Kalicke в 2008 г. (рис. 8) [30]. В последующих исследованиях на трупах была описана сосудистая арка, кровоснабжающая внутреннюю поверхность внутреннего мыщелка бедра, и анатомическое сходство большой кривизны проксимального полюса ладьевидной кости с выпуклой поверхностью медиального мыщелка бедра [30]. В 15 из 16 случаев было получено сращение в зоне контакта трансплантата и сохранного дистального фрагмента ладьевидной кости. Все пациенты сообщили о снижении болевого синдрома (в 12 случаях полное исчезновение боли, в 4 – частичное). Объем активных движений восстановился до предоперационного уровня: разгибание в среднем до угла 46° (диапазон от 28° до 80°), сгибание до 44° (диапазон от 10° до 80°). Пронация и супинация сохранились в полном объеме. Ладьевидно-полулунный угол остался неизменным – 52° до операции и 49° в послеоперационном периоде [23].

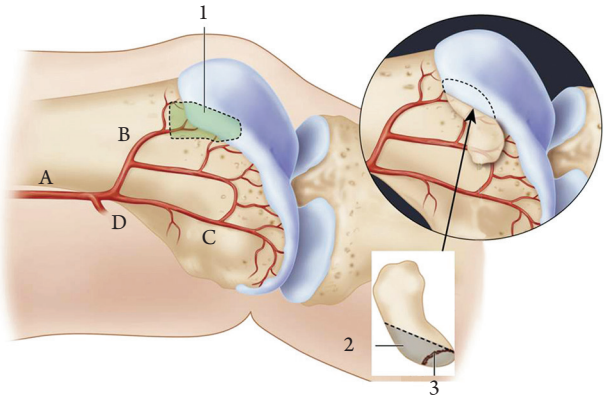

Рис. 8. Схема кровоснабжения дистального отдела бедра с возможными зонами забора кровоснабжаемого трансплантата для восстановления дистального полюса ладьевидной кости: 1 – зона забора трансплантата из ненагружаемой поверхности внутреннего мыщелка бедра для восстановления проксимального полюса ладьевидной кости; 2 – уровень резекции проксимального полюса ладьевиднолй кости; 3 – зона ложного сустава ладьевидной кости

Правильный выбор предполагаемого трансплантата основывается на тщательной предоперационной диагностике, где данные клинического обследования должны быть сопоставимы с результатами лучевых методов исследования. Окончательную точку в выборе трансплантата можно поставить только при интраоперационной оценке качества костной ткани проксимального фрагмента ладьевидной кости (наличие или

отсутствие кровотечения из него после снятия кровоостанавливающей манжеты), максимально точной оценке размеров и формы дефекта кости после резекции зоны ложного сустава [21].

За последние 50 лет использование костной пластики при ложных суставах ладьевидной кости эволюционировало в сторону максимального восстановления формы ладьевидной кости, с одной стороны, и учета особенностей ее кровоснабжения, с другой. Однако говорить об окончательном решении вопроса не приходится.

ЗАКЛЮЧЕНИЕ

Учитывая данные проведенного анализа литературы и собственного опыта лечения ложного сустава ладьевидной кости, оптимальный предоперационный диагностический алгоритм должен быть основан на результатах проведенных КТ и МРТ (наличие или отсутствие АВН проксимального фрагмента, определение предположительного дефекта кости после резекции зоны ложного сустава, определение степени развития дегенеративных изменений в кистевом суставе), данных рентгенограмм (наличие тыльной запястной нестабильности, нарушения пространственной анатомии ладьевидной кости). Окончательный выбор одного из вариантов костной аутопластики должен быть сделан после интраоперационной оценки кровоснабжения проксимального полюса, качества его костной ткани, объема и формы развившегося дефекта кости после резекции зоны ложного сустава.

ЛИТЕРАТУРА

1. Ашкенази А. И. Новый метод костно-пластических операций при поражениях кистевого сустава // Актуальные вопросы травматологии и ортопедии. – 1975. – № 12. – С. 76–80.
2. Кудяшев А. Л. Несвободная костная пластика в лечении больных с нарушениями консолидации переломов ладьевидной кости запястья: автореф. дис. … канд. мед. наук. – СПб., 2008. – 36 с.
3. Кудяшев А. Л., Губочкин Н. Г. Оценка кровоснабжения несвободного костного аутотрансплантата при лечении больного с ложным суставом ладьевидной кости запястья (клиническое наблюдение) // Травматология и ортопедия России. – 2008. – № 1. – С. 59–61.
4. Шаповалов В. М., Кочиш А. Ю., Губочкин Н. Г., Ткаченко М. В., Кудяшев А. Л. Клинико-анатомическое обоснование несвободной пластики кровоснабжаемым костным аутотрансплантатом для лечения ложных суставов ладьевидной кости запястья // Травматология и ортопедия России. – 2008. – № 2. – С. 86–87.
5. Anderson S. E., Steinbach L. S., Tschering-Vogel D., Martin M., Nagy L. MR imaging of avascular scaphoid nonunion before and after vascularized bone grafting // Skeletal Radiol. – 2005. – V. 34. – P. 314–320.
6. Arora R., Lutz M., Zimmermann R., Krappinger D., Niederwanger C., Gabl M. Free vascularised iliac bone graft for recalcitrant avascular nonunion of the scaphoid // J. Bone Joint Surg. – 2010. – 92B. – P. 224–229.
7. Boyer M.I, von Schroeder H. P., Axelrod T. S. Scaphoid nonunion with avascular necrosis of the proximal pole. Treatment with a vascularized bone graft from the dorsum of the distal radius // J. Hand Surg. – 1998. – 23B. – P. 686–690.
8. Capo J. T., Orillaza N. S. Jr., Slade J. F. Percutaneous management of scaphoid nonunions. // Tech. Hand Up Extrem. Surg. – 2009. – V. 13. – P. 23–29.
9. Chang M. A., Bishop A. T., Moran S. L., Shin A. Y. The outcomes andcomplications of 1,2-intercompartmental supraretinacular artery pedicled vascularized bone grafting of scaphoid nonunions // J. Hand Surg. – 2006. – 31A. – P. 387–396.
10. Dailiana Z. H., Malizos K. N., Zachos V., Varitimidis S. E., Hantes M., Karantanas A. Vascularized bone grafts from the palmar radius for he treatment of waist nonunions of the scaphoid // J. Hand Surg. – 2006. – 31A. – P. 397–404.
11. Bozentka David J. Scapholunate instability // The University of Pennsylvania Orthopaedic Journal. – 1999. – 12. – P. 27–32.
12. David B. Jones Jr., Bürger H., Allen T. Bishop and Alexander Y. Shin. Treatment of scaphoid waist nonunions with an avascular proximal pole and carpal collapse. A comparison of two vascularized bone grafts // J. Bone Joint Surg. Am. – 2008. – V. 90. – P. 2616–2625.
13. Doi K., Oda T., Soo-Heong T., Nanda V. Free vascularized bone graft for nonunion of the scaphoid // J. Hand Surg. – 2000. – 25A. – P. 507–519.
14. Donati O. F., Zanetti M., Nagy L., Bode B., Schweizer A., Pfirrmann C. W. Is dynamic gadolinium enhancement needed in MR imaging for the preoperative assessment of scaphoidal viability in patients with scaphoid nonunion? // Radiology. – 2011. – V. 260. – P. 808–816.
15. Eisenhauer M. A., Marx J. A., Hockenberger H. S., Walls R. M. eds. Rosen's emergency medicine: concepts and clinical practice // 5th St. Louis, MO: Mosby. – 2002. – P. 536–555.
16. Fernandez D. L. Anterior bone grafting and conventional lag screw fixation to treat scaphoid nonunions // J. Hand Surg. – 1990. – 15A. – P. 40–147.

17. Fernandez D. L. A technique for anterior wedge-shaped grafts for scaphoid nonunions with carpal instability // J. Hand Surg. – 1984. – 9A. – P. 733–737.
18. Fisk G. R. Carpal instability and the fractured scaphoid // Ann. R. Coll. Surg. Engl. – 1970. – V. 46. – P. 63–76.
19. Gabl M., Reinhart C., Lutz M., Bodner G., Rudisch A., Hussl H. et al. Vascularized bone graft from the iliac crest for the treatment of nonunion of the proximal part of the scaphoid with an avascular fragment // J. Bone Joint Surg. – 1999. – 81A. – P. 1414–1428.
20. Gras M., Mathoulin C. Vascularized bone graft pedicled on the volar carpal artery from the volar distal radius as primary procedure for scaphoid non-union // Orthop. Traumatol. Surg. – 2011. – V. 8. – P. 800–806.
21. Green D. P. The effect of avascular necrosis on Russe bone grafting for scaphoid nonunion // J. Hand Surg. – 1985. – 10A. – P. 579–605.
22. Steven L. Moran. New horizons in vascularized bone grafts // Semin. Plast. Surg. – 2008. – V. 22. – P. 228–233.
23. Bürger H. K., Windhofer C., Gaggl A. J., Higgins J. P. Vascularized medial femoral trochlea osteocartilaginous flap reconstruction of proximal pole scaphoid nonunions // J. Hand Surg. – 2013. – 38A. – P. 690–700.
24. Henry M. Collapsed scaphoid non-union with dorsal intercalated segment instability and avascular necrosis treated by vascularised wedge-shaped bone graft and fixation // J. Hand Surg. – 2007. – 32B. – P. 148–154.
25. Hugon S., Koninckx A., Barbier O. Vascularized osteochondral graft from the medial femoral trochlea: anatomical study and clinical perspectives // Surg. Radiol Anat. – 2010. – V. 32 (9). – P. 817–825.
26. Jiranek W. A., Ruby L. K., Millender L. B., Bankoff M. S., Newberg A. H. Long-term results after Russe bone-grafting: the effect of malunion of the scaphoid // J. Bone Joint Surg. – 1992. – 4A. – P. 1217–1228.
27. Jones D. B. Jr., Burger H., Bishop A. T., Shin A. Y. Treatment of scaphoid waist nonunions with an avascular proximal pole and carpal collapse. A comparison of 2 vascularized bone grafts // J. Bone Joint Surg. – 2008. – 90A. – P. 2616–2625.
28. Jones D. B. Jr., Moran S. L., Bishop A. T., Shin A. Y. Free-vascularized medial femoral condyle bone transfer in the treatment of scaphoid nonunions // Plast. Reconstr. Surg. – 2010. – V. 125. – P. 1176–1184.
29. Iorio M. L., Masden D. L., Higgins J. P. The limits of medial femoral condyle corticoperiosteal flaps // J. Hand Surg. Am. – 2011. – 36A. – P. 1592–1596.
30. Kalicke T., Burger H., Muller E. J. A new vascularized cartilaguebone-graft for scaphoid nonunion with avascular necrosis of the proximal pole. Description of a new type of surgical procedure in German // Unfallchirurg. – 2008. – 111(3). – P. 201–205.
31. Kawamura K., Kevin C. Chung. Treatment of scaphoid fractures and nonunions // J. Hand Surg. – 2008. – 33A. – P. 988–997.
32. Kuhlmann J. N., Mimoun M., Boabighi A., Baux S. Vascularized bone graft pedilced on the volar carpal artery for no-union of the scaphoid // J. Hand Surg. – 1987. – 12B. – P. 203–210.
33. Merrell G. A., Wolfe S. W., Slade J. F. Treatment of scaphoid nonunions: quantitative meta-analysis of the literature // J. Hand Surg. Am. – 2002. – V. 27. – P. 685–689.
34. Moritomo H., Tada K., Yoshida T. The relationship between the site of nonunion of the scaphoid and scaphoid nonunion advanced collapse (SNAC) // J. Bone Joint Surg. [Br.]. – 1999. – 81-B. – P. 871–876.
35. Payatakes A., Sotereanos D. G. Pedicled vascularized bone graftsfor scaphoid and lunate reconstruction // J. Am. Acad. of Orthop. Surg. – 2009. – V. 17. – P. 744–755.
36. Russe O. Fracture of the carpal navicular. Diagnosis, non-operative treatment, and operative treatment // J. Bone Joint Surg. – 1960. – 42A. – P. 759–768.
37. Sakai K., Doi K., Kawai S. Free vascularized thin corticoperiosteal graft // Plast. Reconstr. Surg. – 1991. – V. 87. – P. 290–298.
38. Sanjeev Kakar, Allen T. Bishop, Alexander Y. Shin. Role of vascularized bone grafts in the treatment of scaphoid nonunions associated with proximal pole avascular necrosis and carpal collapse // J. Hand Surg. – April 2011. – 36A. – P. 722–725.
39. Schmitt R., Christopoulos G., Wagner M., Krimmer H., Fodor S. van Schoonhoven J. et al. Avascular necrosis (AVN) of the proximal ragment in scaphoid nonunion: is intravenous contrast agent necessary in MRI? // European J. Radiology. – 2011. – V. 77. – P. 222–227.
40. Sheetz K. K., Bishop A. T., Berger R. A. The arterial blood supply of the distal radius and its potential use in vascularized pedicled bone grafts // J. Hand Surg. – 1995. – 20A. – P. 902–914.
41. Slade J. F., Geissler W. B., Gutow A. P., Merrell G. A. Percutaneous internal fixation of selected scaphoid nonunions with an arthroscopically assisted dorsal approach // J. Bone Joint Surg. – 2003. – 85A (Suppl. 4). – P. 20–32.
42. Smith M. L., Bain G. I., Chabrel N., Turner P., Carter C., Field J. Using computed tomography to assist with diagnosis of avascular necrosis complicating chronic scaphoid nonunion // J. Hand Surg. – 2009. – 34A. – P. 1037–1043.
43. Steinmann S. P., Bishop A. T., Berger R. A. Use of the 1,2-intercompartmental supraretinacular artery as a vascularized pedicle bone graft for difficult scaphoid nonunion // J. Hand Surg. – 2002. – 27A. – P. 391–401.

44. Straw R. G., Davis T. R., Dias J. J. Scaphoid nonunion: treatment with a pedicled vascularized bone graft based on the 1,2-intercompartmental supraretinacular branch of the radial artery // J. Hand Surg. – 2002. – 27B. – P. 413.
45. Waitayawinyu T., Robertson C., Chin S. H., Schlenker J. D., Pettrone S., Trumble T. E. The detailed anatomy of the 1,2-intercompartmental supraretinacular artery for vascularized bone grafting of scaphoid nonunions // J. Hand Surg. – 2008. – 33A. – P. 168–174.
46. Waitayawinyu T., Mc Callister W. V., Katolik L. I., Schlenker J. D., Trumble T. E. Outcome after vascularized bone grafting of scaphoid nonunions with avascular necrosis // J. Hand Surg. – 2009. – 34A. – P. 387–394.
47. Wolfe S. W., Slade J. F. Treatment of scaphoid nonunions: quantitative meta-analysis of the literature // J. Hand Surg. – 2002. – 27A. – P. 685–691.
48. Zaidemberg C., Siebert J. W., Angrigiani C. A new vascularized bone graft for scaphoid nonunion // J. Hand Surg. – 1991. – 16A. – P. 474–478.

REFERENCES

1. Ashkenazi A. Topical issues of Traumatology and Orthopedics, 1975, no. 12, pp. 76–80 (in Russian).
2. Kudyashev A. L. Unfree bone grafting in the treatment of patients with impaired consolidation scaphoid: Author. dis. Cand. med. sci. St. Petersburg, 2008 (in Russian).
3. Kudyashev A. L., Gubochkin N. G. Traumatology and Orthopedics in Russian, 2008, no. 1, pp. 59–61 (in Russian).
4. Shapovalov V. M., Kochish A. Y., Gubochkin N. G., Tkachenko M. V., Kudyashev A. L. Traumatology and Orthopedics in Russian, 2008, no. 2, pp. 86–87 (in Russian).
5. Anderson S. E., Steinbach L. S., Tschering-Vogel D., Martin M., Nagy L. MR imaging of avascular scaphoid non-union before and after vascularized bone grafting // Skeletal Radiol., 2005, vol. 34, pp. 314–320.
6. Arora R., Lutz M., Zimmermann R., Krappinger D., Niederwanger C., Gabl M. Free vascularised iliac bone graft for recalcitrant avascular nonunion of the scaphoid // J. Bone Joint Surg., 2010, 92B, pp. 224–229.
7. Boyer M.I., von Schroeder H. P., Axelrod T. S. Scaphoid nonunion with avascular necrosis of the proximal pole. Treatment with a vascularized bone graft from the dorsum of the distal radius // J. Hand Surg., 1998, 23B, pp. 686–690.
8. Capo J. T., Orillaza N. S. Jr., Slade J. F. Percutaneous management of scaphoid nonunions. // Tech. Hand Up Extrem. Surg., 2009, vol. 13, pp. 23–29.
9. Chang M. A., Bishop A. T., Moran S. L., Shin A. Y. The outcomes andcomplications of 1,2-intercompartmental supraretinacular artery pedicled vascularized bone grafting of scaphoid nonunions // J. Hand Surg., 2006, 31A, pp. 387–396.
10. Dailiana Z. H., Malizos K. N., Zachos V., Varitimidis S. E., Hantes M., Karantanas A. Vascularized bone grafts from the palmar radius for he treatment of waist nonunions of the scaphoid // J. Hand Surg., 2006, 31A, pp. 397–404.
11. Bozentka David J. Scapholunate instability // The University of Pennsylvania Orthopaedic Journal, 1999, 12, pp. 27–32.
12. Jones D. B. Jr., Bürger H., Bishop A. T. and Shin A. Y. Treatment of scaphoid waist nonunions with an avascular proximal pole and carpal collapse. A comparison of two vascularized bBone grafts // J. Bone Joint Surg. Am., 2008, vol. 90, pp. 2616–2625.
13. Doi K., Oda T., Soo-Heong T., Nanda V. Free vascularized bone graft for nonunion of the scaphoid // J. Hand Surg., 2000, 25A, pp. 507–519.
14. Donati O. F., Zanetti M., Nagy L., Bode B., Schweizer A., Pfirrmann C. W. Is dynamic gadolinium enhancement needed in MR imaging for the preoperative assessment of scaphoidal viability in patients with scaphoid non-union? // Radiology, 2011, vol. 260, pp. 808–816.
15. Eisenhauer M. A., Marx J. A., Hockenberger H. S., Walls R. M., eds. Rosen's emergency medicine: concepts and clinical practice // 5th St. Louis, MO: Mosby, 2002, pp. 536–555.
16. Fernandez D. L. Anterior bone grafting and conventional lag screw fixation to treat scaphoid nonunions // J. Hand Surg., 1990, 15A, pp. 40–147.
17. Fernandez D. L. A technique for anterior wedge-shaped grafts for scaphoid nonunions with carpal instability // J. Hand Surg., 1984, 9A, pp. 733–737.
18. Fisk G. R. Carpal instability and the fractured scaphoid // Ann. R. Coll. Surg. Engl., 1970, vol. 46, pp. 63–76.
19. Gabl M., Reinhart C., Lutz M., Bodner G., Rudisch A., Hussl H. et al. Vascularized bone graft from the iliac crest for the treatment of nonunion of the proximal part of the scaphoid with an avascular fragment // J. Bone Joint Surg., 1999, 81A, pp. 1414–1428.
20. Gras M., Mathoulin C. Vascularized bone graft pedicled on the volar carpal artery from the volar distal radius as primary procedure for scaphoid non-union // Orthop. Traumatol. Surg. 2011, vol. 8, pp. 800–806.

21. Green D. P. The effect of avascular necrosis on Russe bone grafting for scaphoid nonunion // J. Hand Surg., 1985, 10A, pp. 579–605.
22. Steven L. Moran. New horizons in vascularized bone grafts // Semin. Plast. Surg., 2008, vol. 22, pp. 228–233.
23. Bürger H. K., Windhofer C., Gaggl A. J., Higgins J. P. Vascularized medial femoral trochlea osteocartilaginous flap reconstruction of proximal pole scaphoid nonunions // J. Hand Surg., 2013, 38A, pp. 690–700.
24. Henry M. Collapsed scaphoid non-union with dorsal intercalated segment instability and avascular necrosis treated by vascularised wedge-shaped bone graft and fixation // J. Hand Surg., 2007, 32B, pp. 148–154.
25. Hugon S., Koninckx A., Barbier O. Vascularized osteochondral graft from the medial femoral trochlea: anatomical study and clinical perspectives // Surg. Radiol. Anat., 2010, vol. 32 (9), pp. 817–825.
26. Jiranek W. A., Ruby L. K., Millender L. B., Bankoff M. S., Newberg A. H. Long-term results after Russe bone-grafting: the effect of malunion of the scaphoid // J. Bone Joint Surg., 1992, 4A, pp. 1217–1228.
27. Jones D. B. Jr., Burger H., Bishop A. T., Shin A. Y. Treatment of scaphoid waist nonunions with an avascular proximal pole and carpal collapse. A comparison of 2 vascularized bone grafts // J. Bone Joint Surg., 2008, 90A, pp. 2616–2625.
28. Jones D. B. Jr., Moran S. L., Bishop A. T., Shin A. Y. Free-vascularized medial femoral condyle bone transfer in the treatment of scaphoid nonunions // Plast. Reconstr. Surg., 2010, vol. 125, pp. 1176–1184 .
29. Iorio M. L., Masden D. L., Higgins J. P. The limits of medial femoral condyle corticoperiosteal flaps // J. Hand Surg. Am., 2011, 36A, pp. 1592–1596.
30. Kalicke T., Burger H., Muller E. J. A new vascularized cartilaguebone-graft for scaphoid nonunion with avascular necrosis of the proximal pole. Description of a new type of surgical procedure in German // Unfallchirurg, 2008, 111 (3), pp. 201–205.
31. Kawamura K., Kevin C. Chung. Treatment of scaphoid fractures and nonunions // J. Hand Surg., 2008, 33A, pp. 988–997.
32. Kuhlmann J. N., Mimoun M., Boabighi A., Baux S. Vascularized bone graft pedilced on the volar carpal artery for no-union of the scaphoid // J. Hand Surg., 1987, 12B, pp. 203–210.
33. Merrell G. A., Wolfe S. W., Slade J. F. Treatment of scaphoid nonunions: quantitative meta-analysis of the literature // J. Hand Surg. Am., 2002, vol. 27, pp. 685–689.
34. Moritomo H., Tada K., Yoshida T. The relationship between the site of nonunion of the scaphoid and scaphoid nonunion advanced collapse (SNAC) // J. Bone Joint Surg. [Br.], 1999, 81-B, pp. 871–876.
35. Payatakes A., Sotereanos D. G. Pedicled vascularized bone graftsfor scaphoid and lunate reconstruction // J. Am. Acad. of Orthop. Surg., 2009, vol. 17, pp. 744–755.
36. Russe O. Fracture of the carpal navicular. Diagnosis, non-operative treatment, and operative treatment // J. Bone Joint Surg., 1960, 42A, pp. 759–768.
37. Sakai K., Doi K., Kawai S. Free vascularized thin corticoperiosteal graft // Plast. Reconstr. Surg., 1991, vol. 87, pp. 290–298.
38. Sanjeev Kakar, Allen T. Bishop, Alexander Y. Shin. Role of vascularized bone grafts in the treatment of scaphoid nonunions associated with proximal pole avascular necrosis and carpal collapse // J. Hand Surg., April 2011, 36A, pp. 722–725.
39. Schmitt R., Christopoulos G., Wagner M., Krimmer H., Fodor S. van Schoonhoven J. et al. Avascular necrosis (AVN) of the proximal ragment in scaphoid nonunion: is intravenous contrast agent necessary in MRI? // European J. Radiology, 2011, vol. 77, pp. 222–227.
40. Sheetz K. K., Bishop A. T., Berger R. A. The arterial blood supply of the distal radius and its potential use in vascularized pedicled bone grafts // J. Hand Surg., 1995, 20A, pp. 902–914.
41. Slade J. F., Geissler W. B., Gutow A. P., Merrell G. A. Percutaneous internal fixation of selected scaphoid nonunions with an arthroscopically assisted dorsal approach // J. Bone Joint Surg., 2003, 85A (Suppl. 4), pp. 20–32.
42. Smith M. L., Bain G. I., Chabrel N., Turner P., Carter C., Field J. Using computed tomography to assist with diagnosis of avascular necrosis complicating chronic scaphoid nonunion // J. Hand Surg., 2009, 34A, pp. 1037–1043.
43. Steinmann S. P., Bishop A. T., Berger R. A. Use of the 1,2-intercompartmental supraretinacular artery as a vascularized pedicle bone graft for difficult scaphoid nonunion // J. Hand Surg., 2002, 27A, pp. 391–401.
44. Straw R. G., Davis T. R., Dias J. J. Scaphoid nonunion: treatment with a pedicled vascularized bone graft based on the 1,2 intercompartmental supraretinacular branch of the radial artery // J. Hand Surg., 2002, 27B, p. 413.
45. Waitayawinyu T., Robertson C., Chin S. H., Schlenker J. D., Pettrone S., Trumble T. E. The detailed anatomy of the 1,2-intercompartmental supraretinacular artery for vascularized bone grafting of scaphoid nonunions // J. Hand Surg., 2008, 33A, pp. 168–174.

46. Waitayawinyu T., Mc Callister W. V., Katolik L. I., Schlenker J. D., Trumble T. E. Outcome after vascularized bone grafting of scaphoid nonunions with avascular necrosis // J. Hand Surg., 2009, 34A, pp. 387–394.
47. Wolfe S. W., Slade J. F. Treatment of scaphoid nonunions: quantitative meta-analysis of the literature // J. Hand Surg., 2002, 27A, pp. 685–691.
48. Zaidemberg C., Siebert J. W., Angrigiani C. A new vascularized bone graft for scaphoid nonunion // J. Hand Surg., 1991, 16A, pp. 474–478.

Поступила в редакцию 24.12.2014
Утверждена к печати 15.01.2015

Авторы:
Голубев Игорь Олегович – д-р мед. наук, руководитель отделения микрохирургии и травмы кисти ФГБУ «ЦИТО им. Н. Н. Приорова» Минздрава РФ (г. Москва).
Юлов Руслан Владимирович – аспирант отделения микрохирургии и травмы кисти ФГБУ «ЦИТО им. Н. Н. Приорова» Минздрава РФ (г. Москва).

Контакты:
Голубев Игорь Олегович
тел.: 8-495-450-33-56
e-mail: hand-clinic@mail.ru