А. А. Каюмходжаев, Ж. Д. Расулов, В. Р. Оганесян, Ш. З. Низамходжаев,
А. Х. Бутаев, Н. У. Шарапов, Л. Б. Алоханов

ЭКСПЕРИМЕНТАЛЬНОЕ ОБОСНОВАНИЕ СПОСОБА ПРЕДВАРИТЕЛЬНОГО ФОРМИРОВАНИЯ СЛОЖНО-СОСТАВНОГО ЛОСКУТА ДЛЯ РЕКОНСТРУКЦИИ ОБШИРНЫХ ДЕФЕКТОВ ТРАХЕИ

A. A. Kayumkhodjaev, J. D. Rasulov, V. R. Oganesyan, Sh. Z. Nizamkhodjaev,
A. H. Butaev, N. U. Sharapov, L. B. Alokhanov

EXPERIMENTAL SUBSTANTIATION OF PREFORMING METHOD OF THE COMPOSITE FLAP FOR EXTENSIVE TRACHEA DEFECTS RECONSTRUCTION

*Республиканский специализированный центр
имени академика В. Вахидова, г. Ташкент, Узбекистан*

В статье представлены результаты экспериментального обоснования способа формирования префабрикованного кожно-фасциально-хрящевого лоскута на сосудистой ножке для реконструкции обширных дефектов шейного отдела трахеи. Изучена динамика васкуляризирующего свойства осевого кожно-фациального лоскута в отношении имплантированного хрящевого каркаса, а также динамика морфологических изменений в тканевых комплексах префабрикованного лоскута на сосудистой ножке. Определен оптимальный срок перемещения лоскута в зону реконструкции.

Ключевые слова: *обширный дефект, шейный отдел трахеи, префабрикованный лоскут.*

The article presents the results of the pilot study of method of formation of prefabricated skin-fascial-cartilaginous flap on vascular pedicle for reconstruction of extensive defects of cervical trachea. The dynamics of axial skin-facial flap vascularizating properties in relation to the implanted cartilage skeleton, as well as the dynamics of morphological changes in tissue complexes of prefabricated flap on vascular pedicle was investigated. The optimal period of flap transposition in the reconstruction zone is defined.

Key words: *extensive defect, cervical trachea, prefabricated flap.*

УДК 616.231-089.844-092

ВВЕДЕНИЕ

При обширных дефектах шейного отдела трахеи появляется необходимость использования дополнительного пластического материала для восстановления каркасной функции вновь созданной стенки. Основные требования к пластическому материалу сформированы четко: они должны иметь достаточные размеры, обеспечивать каркасную функцию и возможность эвакуации секрета, а также быть устойчивым к инфекции.

Решение проблемы возможно путем целенаправленного предварительного формирования (префабрикации) сложно-составных лоскутов с осевым кровоснабжением. Префабрикация лоскутов – широкое понятие и подразумевает создание в предварительной донорской зоне лоскутов, имеющих желаемый состав и васкуляризацию [1, 5]. В случае пластического замещения обширных дефектов трахеи – это формирование кожно-фасциально-хрящевого (или костного) лоскута. При этом кожная часть лоскута может быть использована для формирования слизистой выстилки, а хрящевая часть – для создания каркаса трахеи. Хрящ не имеет сосудов, его метаболизм осуществляется за счет сосудов надхрящницы. Поэтому предварительная имплантация хрящевого трансплантата в активно кровоснабжаемый лоскут может обеспечить дальнейшее его использование для реконструкции трахеи. В этом отношении наиболее оптимальным для формирования префабрикованного комплекса является дельто-пекторальный кожно-фасциальный лоскут с осевым кровоснабжением. Данный лоскут широко используется пластическими хирургами для замещения дефектов области головы и шеи [2, 4]. Однако вопрос о возможности использования дельто-пекторального лоскута в виде префабрикованного кожно-фасциально-

хрящевого остается открытым. Нет единого мнения о том, какой временной интервал необходим после имплантации ауто-хряща в аксиальный лоскут для полной реваскуляризации и перемещения комплекса с целью замещения дефекта.

Для уточнения этих вопросов было проведено экспериментальное исследование, преследовавшее следующие задачи:

а) изучить динамику васкуляризирующего свойства осевого кожно-фасциального лоскута в отношении имплантированного хрящевого каркаса;

б) изучить динамику морфологических изменений в тканевых комплексах префабрикованного лоскута на сосудистой ножке;

в) определить сроки формирования автономного кровообращения в префабрикованных тканевых комплексах, достаточных для их пересадки в виде сложно-составного лоскута.

МАТЕРИАЛ И МЕТОДЫ

Наиболее близким к дельто-пекторальному лоскуту по анатомии является широко используемый в эксперименте паховый лоскут лабораторных крыс [3], в связи с чем была использована модель аксиального пахового лоскута (АПЛ), питающегося от надчревной артерии. По своему строению такой лоскут, так же как и дельто-пекторальный, является кожно-фасциальным с осевым кровоснабжением. Исследование включало серии опытов на 46 половозрелых белых крысах массой 180–200 г. Каждому животному были последовательно (по срокам) проведены операции под анестезией: поднятие АПЛ с имплантацией аутохряща («мечевидный отросток») в подфасциальное пространство и обратное вшивание лоскута (рис. 1, 2). Забор участка префабрикованного лоскута выполняли через 3, 6, 12, 18, 24 и 30 сут после имплантации хряща. Для морфологического исследования образцы ткани фиксировали в 10 %-м растворе формалина на фосфатном буфере по Лили. Парафиновые срезы окрашивали гематоксилином и эозином.

РЕЗУЛЬТАТЫ И ОБСУЖДЕНИЕ

В серии опытов в течении первых 3 сут визуально определялись незначительная отечность и гиперемия префабрикованного кожно-фасциально-хрящевого лоскута. Микроскопически в исследуемых фрагментах лоскутов животных в надхрящнице имплантированного хряща сосуды не определяются, отмечаются незначительная отечность и гиперемия, лимфо-плазмоцитарная инфильтрация, жировая и мышечная ткань вокруг хряща слабо васкуляризирована, наблюдается формирование грануляционной ткани вдоль фасции.

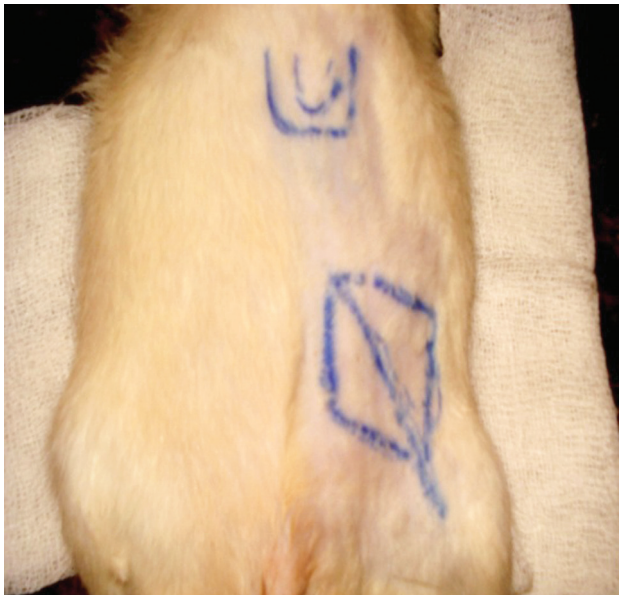

а

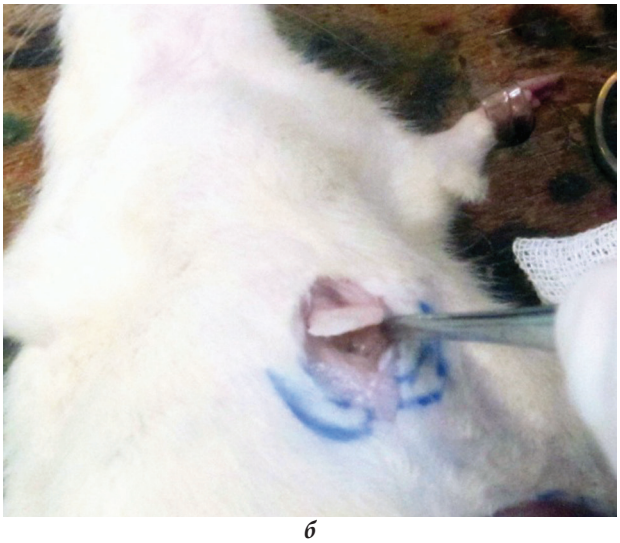

б

Рис. 1. Разметка аксиального пахового лоскута, «мечевидного» хряща (*а*). Забор аутохряща (*б*)

На 6-е сут после имплантации лишь единичные микрососуды различаются в дерме кожного лоскута. Волокна дермы несколько утолщены и разрыхлены за счет сохраняющегося отека, грануляционная ткань более выражена.

Через 12 сут после имплантации лоскуты имели равномерную толщину и почти полностью восстановленный волосяной покров. Кожа лоскутов сохраняла эластичность, имела обычную окраску. Микроскопически в жировой ткани вокруг хряща появляются довольно многочисленные микрососуды. Явления васкуляризации отмечаются и в коже лоскута. Надхрящница становится рыхлой, но в ней не определяются микрососуды (рис. 5). Микроскопическое строение кожных покровов и придатков кожи в лоскутах не отличалось от нормы.

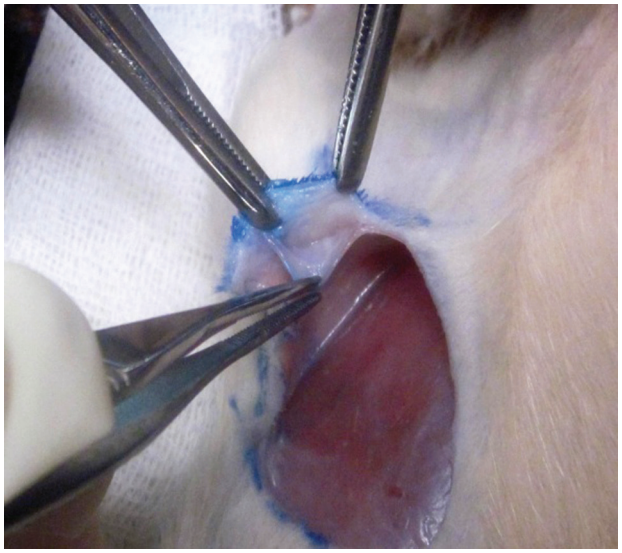

а

б

Рис. 2. Поднятие аксиального лоскута и подготовка подфасциального кармана для имплантации хряща (*а*). Обратное вшивание лоскута после имплантации хряща (*б*)

Рис. 3. Хрящевая ткань. Контроль. Отсутствие васкуляризации

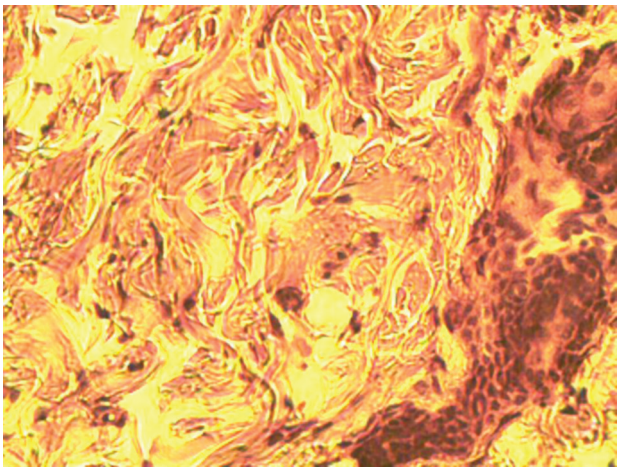

Рис. 4. Кожа лоскута. Ранний срок после поднятия лоскута. Отсутствие васкулогенеза

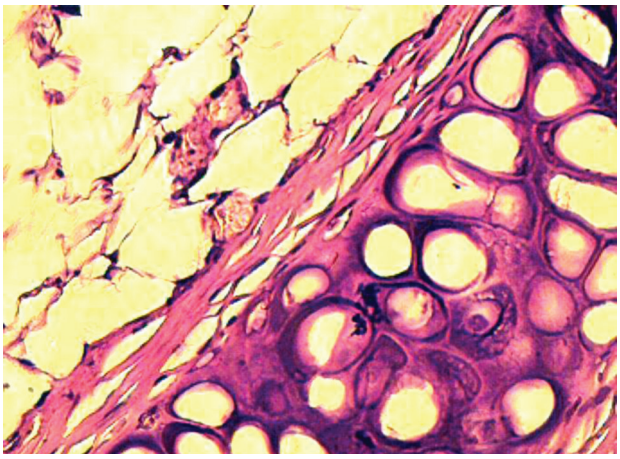

Рис. 5. Хрящевая ткань, имплантированная в лоскут (3-и – 6-е сут). Слабая васкуляризация

В дерме кожного лоскута через 18 сут имеет место выраженная васкуляризация. Осевые питающие сосуды сохраняли свою структуру и были полнокровны. В просвете расширенных капилляров и артериол содержатся эритроциты и другие клетки крови, венулы с расширенными просветами (рис. 6).

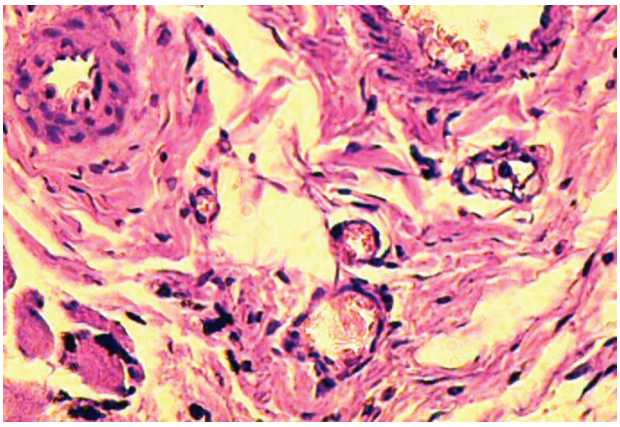

Рис. 6. Кожа лоскута. Умеренно выраженная васкуляризация. Средний срок

Полноценные сосудистые связи между фасциальными сосудами и собственной сосудистой сетью кожно-жирового лоскута формируются к 24-м сут. В толще грануляционной ткани отмечается формирование микрососудов, прорастающих в надхрящницу (рис. 5).

На 30-е сут после имплантации, наряду с выраженной васкуляризацией из грануляционной ткани, жировой ткани, отдельные микрососуды, расширенные капилляры с многочисленными эритроцитами и другими клетками крови в просвете определяются и в надхрящнице (рис. 7). Причем среди эритроцитов доминируют их функционально активные формы – дискоциты. Сама надхрящница утолщена (рис. 8).

Рис. 7. Имплантированный хрящ (12–14-е сут). Умеренная реваскуляризация

Таким образом, первые признаки васкуляризации имплантата определяются на 6-е сут. Изначально микрососуды появляются в жировой ткани, окружающей хрящ. Признаки васкуляризации надхрящницы появляются на 24-е сут наблюдения. Выраженная васкуляризация надхрящницы имеет место на 30-е сут после имплантации. Это сопровождается и ее утолщением. Кроме того, проведенные исследования

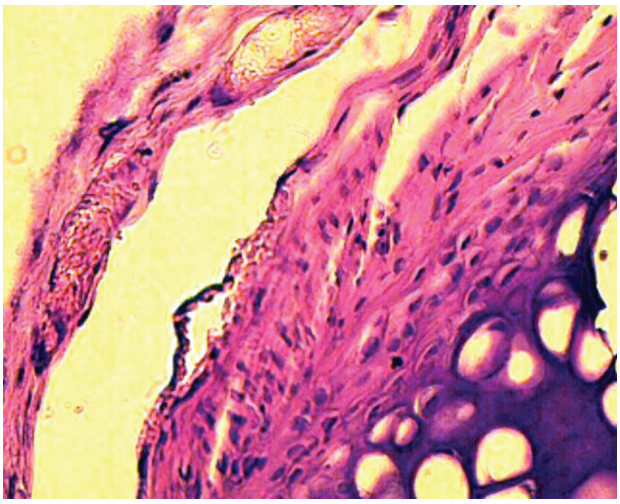

Рис. 8. Имплантированный хрящ (24–26-е сут) Выраженная реваскуляризация хрящевого имплантата

позволяют предположить, что васкуляризации надхрящницы предшествует васкуляризация кожи лоскута и жировой ткани, окружающий хрящевой имплантат.

ВЫВОДЫ

1. Хрящевой имплантант, помещенный в кожно-фасциальный осевой лоскут, срастается с ним на 12–14-е сут с усилением васкуляризации в окружающей жировой ткани и фасции. При этом сохраняются полноценное кровоснабжение лоскута и придатки кожи, происходит восстановление волосяного покрова.

2. Васкуляризация хрящевой ткани начинается с 24-х сут после имплантации и к 30-м сут становится выраженной. Васкуляризации надхрящницы предшествует васкуляризация кожи лоскута и жировой ткани, окружающей хрящевой имплантат.

3. Оптимальный срок перемещения префабрикованного кожно-фасциально-хрящевого лоскута для реконструкции наступает на 28–30-е сут с момента имплантации хрящевого трансплантата.

ЛИТЕРАТУРА

1. Кузанов И. Е., Киласония Т. О., Кутубидзе А. Б., Кузанов А. И. Новые возможности формирования васкуляризированных лоскутов (префабрикация) // Анналы пластической, реконструктивной и эстетической хирургии. – 2006. – № 4. – С. 95.
2. Клим К. И. Кожная пластика дельто-пекторальными лоскутами при удалении местно-распространенных злокачественных опухолей головы и шеи: автореф. дис. … канд. мед. наук. – М., 1979. – 14 с.
3. Семичев Е. Микроанатомические аспекты реакции сосудистого русла в несвободном кожно-фасциальном паховом лоскуте после его пересадки (экспериментальное исследование): автореф. дис. … канд. мед. наук. – Новосибирск, 2009.
4. Hallock, Geoffrey G. The Island Thoracoacromial Artery Muscle Perforator Flap // Annals of Plastic Surgery. – 2011. – V. 66. – P. 168–171.
5. Staudenmaier R. Flap prefabrication end prelamination with tissue-engineered cartilage // J. Reconstr. Microsurg. – 2004. – V. 20, № 7. – P. 555–563.

REFERENCES

1. Kuzanov I. Ye., Kilasoniya T. O., Kutubidze A. B., Kuzanov A. I., Novye vozmozhnosti formirovaniya vaskulyarizirovannyh loskutov (prefabrikaciya) [New opportunities for the formation of vascularized grafts (prefabrication)] // Annaly plasticheskoj, rekonstruktivnoj i esteticheskoj hirurgii – Annals of Plastic, Reconstructive and Aesthetic Surgery, 2006, no. 4, p. 95 (in Russian).
2. Klim K. I. Kozhnaya plastika del'to-pektoral'nym loskutom pri udalenii mestno-rasprostranennyh zlokachestvennyh opuholey golovy i shei: avtoref. dis. … kand. med. nauk .[Skin grafting of delto-pectoral flap when deleting locally advanced malignant head and neck tumors: Author. dis. ... Cand. med. sci.] – Moscow, 1979. 14 p. (in Russian).
3. Semichev Ye. V. Mikroanatomicheskie aspekty reakcii sosudistogo rusla v nesvobodnom kozhno-fascial'nom pahovom loskute posle ego peresadki (eksperimental'noe issledovanie): avtoref. dis. … kand. med. nauk [Microanatomical aspects of the reaction of the vascular bed in proprietary skin and fascial inguinal flap after transplantation (experimental study): Author. dis. ... Cand. med. sci.] Novosibirsk, 2009. (in Russian).
4. Hallock, Geoffrey G. The Island Thoracoacromial Artery Muscle Perforator Flap // Annals of Plastic Surgery, 2011, vol. 66, pp. 168–171.
5. Staudenmaier R. Flap prefabrication and prelamination with tissue-engineered cartilage // J. Reconstr. Microsurg, 2004, vol. 20, no. 7, pp. 555–563.

Поступила в редакцию 27.12.2014
Утверждена к печати 15.01.2015

Авторы:
Каюмходжаев Абдурашит Абдусаламович – д-р мед. наук, руководитель отделения пластической и реконструктивной микрохирургии Республиканского специализированного центра хирургии (РСЦХ) им. акад. В. Вахидова (г. Ташкент, Узбекистан).
Расулов Жамшид Джурабаевич – врач-ординатор отделения пластической и реконструктивной микрохирургии РСЦХ им. акад. В. Вахидова (г. Ташкент, Узбекистан).
Оганесян Вадим Романович – врач-ординатор отделения пластической и реконструктивной микрохирургии РСЦХ им. акад. В. Вахидова (г. Ташкент, Узбекистан).
Низамходжаев Шамсиддин Заиниддинович – врач-ординатор отделения пластической и реконструктивной микрохирургии РСЦХ им. акад. В. Вахидова (г. Ташкент, Узбекистан).
Бутаев Азамат Хасанжанович – младший научный сотрудник патолого-анатомической лаборатории РСЦХ им. акад. В. Вахидова (г. Ташкент, Узбекистан).
Шарапов Нодир Уткурович – д-р мед. наук, главный научный сотрудник отделения пластической и реконструктивной микрохирургии РСЦХ им. акад. В. Вахидова (г. Ташкент, Узбекистан).
Аълохонов Лазиз Бахадирович – врач-ординатор отделения пластической и реконструктивной микрохирургии РСЦХ им. акад. В. Вахидова (г. Ташкент, Узбекистан).

Контакты:
Каюмходжаев Абдурашит Абдусаламович
тел. (+99871) 277-66-61
моб. (+99893) 182-61-97
e-mail: Kaumhodjaev.flap@mail.ru, shams0711@mail.ru