А.П. Кошевой, А.П. Кошель, Д.Н. Чирков, Чернышев А.В., Р.Т. Эгенбаев, Т.И. Кудайбергенов

СОЧЕТАННАЯ ОПЕРАЦИЯ ПАРЦИАЛЬНОГО ШУНТИРОВАНИЯ И АЗИГОПОРТАЛЬНОГО РАЗОБЩЕНИЯ ПРИ ПОРТАЛЬНОЙ ГИПЕРТЕНЗИИ

A.P. Koshevoi, A.P. Koshel', D.N. Chirkov, A.V. Tchernyshev, R.T. Egenbayev, T.I. Kudaibergenov

COMBINED SURGERY OF PARTIAL SHUNTING AND ASIGOPORTAL SEPARATION IN PORTAL HYPERTENSION

ОГАУЗ «Медицинский центр им. Г.К. Жерлова», г. Северск
ФГБУ КБ-81 ФМБА России, г. Северск
Национальный хирургический центр МЗ Кыргызской Республики, г. Бишкек

Проведен анализ современных данных о применении сочетанной операции как меры профилактики повторных кровотечений из варикозно расширенных вен пищевода и желудка при портальной гипертензии. Представлены сведения об эффективности вмешательства. Инициатором данного исследования был профессор Г.К. жерлов.

Ключевые слова: *портальная гипертензия, варикозное расширение вен пищевода и желудка.*

The analysis of modern data concerning using simultaneous surgeriesas a preventive measure of recurrent bleedings from varicose veins of esophagus and stomach patients having portal hypertension. Data are offered about efficacy of simultaneous surgeries.

Key words: *portal hypertension, varicose veins of esophagus and stomach.*

УДК 616.149.66-008.331.1-089.853-089.86

ВВЕДЕНИЕ

На сегодняшний день наиболее эффективным и радикальным методом профилактики кровотечений из варикозно расширенных вен (ВРВ) пищевода и желудка является портокавальное шунтирование (ПКШ). Однако результаты шунтирующих операций достаточно часто бывают неудовлетворительными, особенно у больных циррозом печени (ЦП). При этом основными причинами неудач считаются рецидивирующие гастроэзофагеальные кровотечения, развитие и быстрое прогрессирование печеночной недостаточности (ПН) и энцефалопатии, значительная перестройка портопеченочной гемодинамики. Возобновление кровотечений после ПКШ было отмечено в ранние и отдаленные сроки на довольно значимом уровне – до 16%, что потребовало разработки и применения сочетанного метода воздействия [4].

Цель исследования – улучшить профилактику кровотечений из варикозно расширенных вен пищевода и желудка с помощью разработки и клинического обоснования сочетанной операции парциального портокавального шунтирования и азигопортального разобщения в модификации клиники.

МАТЕРИАЛ И МЕТОДЫ

Из 122 больных с внутрипеченочной и внепеченочной портальной гипертензией (ПГ), которые находились на лечении в ОГАУЗ «Медицинский центр им. Г.К. Жерлова» и ФГБУ КБ – №81 ФМБА России, хирургическому лечению подверглись 98 (80,3%). Операция ПКШ в сочетании с разобщающим вмешательством в модификации клиники выполнена 20 больным, разобщение в изолированном виде – 49, проксимальная резекция желудка – 27, спленэктомия в виде самостоятельной операции – 2 и при выполнении указанных выше вмешательств – 5 больным.

ЦП страдали 13 (65,0%) пациентов, внепеченочной ПГ – 7 (35,0%). Из методов декомпрессии отдавали предпочтение дистальному спленоренальному анастомозу (ДСРА),

который выполнили у 12 пациентов ЦП и у 1 с внепеченочной ПГ. Спленоренальный анастомоз «бок-в-бок», позволяющий осуществлять декомпрессию всего портального бассейна, накладывали у 4 больных с внепеченочной ПГ. При сложностях в выделении селезеночной вены, расположенной в толще поджелудочной железы, и в целях исключения послеоперационного панкреатита и тромбоза анастомоза, а также при невозможности его наложения ввиду особенностей сосудов портальной системы использовали мезентерикокавальный анастомоз (МКА) «бок-в-бок» – еще 2 пациента с внепеченочной ПГ и 1 больной ЦП. Операции ПКШ проводили по стандартным методикам, размеры сосудистых соустий были ограничены 8–10 мм.

Исходное состояние больных ЦП оценивали в соответствии с градацией *тяжести цирротического процесса* согласно критериям C. Child, J. Turcotte (1964), модифицированной R. Pugh и соавт. (1973). Все больные ЦП принадлежали к классу А по Child-Pugh. При суб- и декомпенсированной стадиях заболевания (группы В и С по Child-Pugh) ПКШ не выполняли, руководствуясь данными о высокой послеоперационной летальности у таких пациентов. Операцию выполняли в плановом порядке, показаниями служили наличие в анамнезе гастроэзофагеальных кровотечений и риск их возникновения, уточненный с помощью эндоскопической ультрасонографии (ЭУС). Все больные предварительно проходили стационарное лечение в отделениях гепатологического или гастроэнтерологического профиля для достижения компенсации функциональных резервов печени и подготовки к операции.

Мы рассматривали *латентную энцефалопатию* как противопоказание к выполнению шунтирующих операций в связи с высокой вероятностью развития острой и хронической гепатопортальной энцефалопатии в раннем периоде. Выявление признаков проводили с помощью теста связи чисел. Стадии энцефалопатии определяли по критериям Международной ассоциации по изучению болезней печени (1992) и классификации А.Н. Окорокова (1999).

Повышение трансаминаз более чем в 2 раза также является неблагоприятным прогностическим фактором развития в послеоперационном периоде ПН и летального исхода. При показателях цитолиза, превышающих 2 нормы, вопрос о выполнении сосудистого анастомоза у больных снимали в пользу выполнения проксимальной резекции желудка.

Результаты ПКШ во многом зависят не только от тяжести исходного состояния пациентов с ПГ и тяжести нарушений функций печени, но и от размера сосудистого анастомоза. При выборе оптимального размера шунта руководствовались сведениями о безусловном преимуществе парциального типа ПКШ, осуществляющего неполную декомпрессию портальной системы и сохраняющего частичную портальную перфузию. Для сохранения проградного кровотока по воротной вене в послеоперационном периоде размер создаваемых сосудистых соустий не превышал 8–10 мм.

При выборе вида шунта у больных ЦП предпочтение отдавали ДСРА, который селективно шунтирует в основном желудочно-селезеночный бассейн, тем самым в какой-то степени сохраняя пассаж брыжеечной крови по воротной вене. Мы не выполняли МКА Н-типа, основываясь на свидетельствах о недостаточной его эффективности – развитии кровотечений в раннем периоде у трети больных.

Нарушение сократительной функции миокарда является противопоказанием к выполнению ПКШ, поэтому данный фактор исключали у больных в обязательном порядке.

Принимая во внимание результаты исследований РНЦХ им. акад. Петровского РАМН, мы учитывали показатели исходного кровотока по сосудам портальной системы. Авторы доказали, что исходный высокий объемный кровоток по воротной вене более 897,0±220,8 мл/мин является прогностически благоприятным фактором, влияющим на результаты парциального ПКШ в отдаленном периоде. При низких показателях (менее 897,0±220,8 мл/мин) были отмечены тромбозы анастомозов, случаи развития тотального типа шунтирования и неудовлетворительных результатов [2].

Портопеченочная гемодинамика была изучена у 29 больных, которым планировали парциальное ПКШ. Изучали максимальную, минимальную, среднюю и объемную скорости кровотока в воротной вене, селезеночной вене, чревном стволе, общей и собственной печеночной артерии. С целью прогностической оценки параметров у больных приняли во внимание исходные показатели объемной скорости кровотока в воротной (рис. 1) и селезеночной венах (рис. 2), общей печеночной артерии (рис. 3).

Пациенты были разделены на 3 группы: с низким, средним и высоким кровотоком (табл. 1).

По результатам оценки кровотока мы исключили из кандидатов для проведения шунтирующей операции 9 пациентов, у которых хотя бы один из показателей был ниже нормального значения. Ультразвуковое абдоминальное исследование сосудов портальной системы, кровотока, метрических характеристик паренхиматозных органов проводили на аппаратах Echo Camera SSD-1700 и SSD-2000 фирмы «Aloka» (Япония), Logiq-400 фирмы «General Electric» (США) с получением изображения

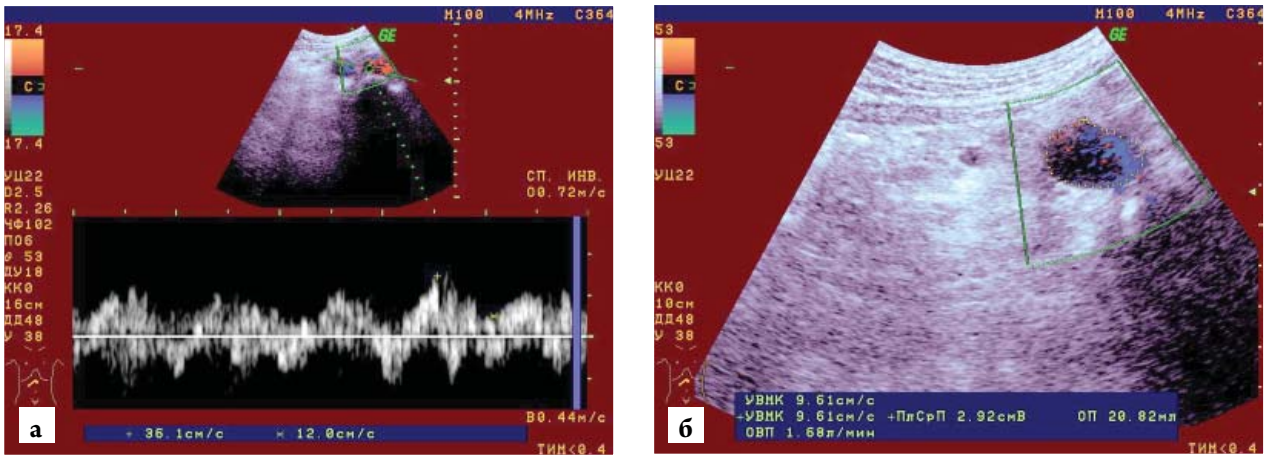

Рис. 1. Исходный кровоток в *воротной* вене: *а* – максимальная скорость – 36,1 см/с, минимальная – 12,0 см/с; средняя скорость ближе к верхней границе нормы (от 15,3±0,4 до 29,0±2,0 см/сек) – 24,05 см/сек; *б* – скорость объемного кровотока – 1680 мл/мин – верхняя граница нормы (от 640±120 до 1832±240 мл/мин); пациент отнесен в группу с высоким кровотоком

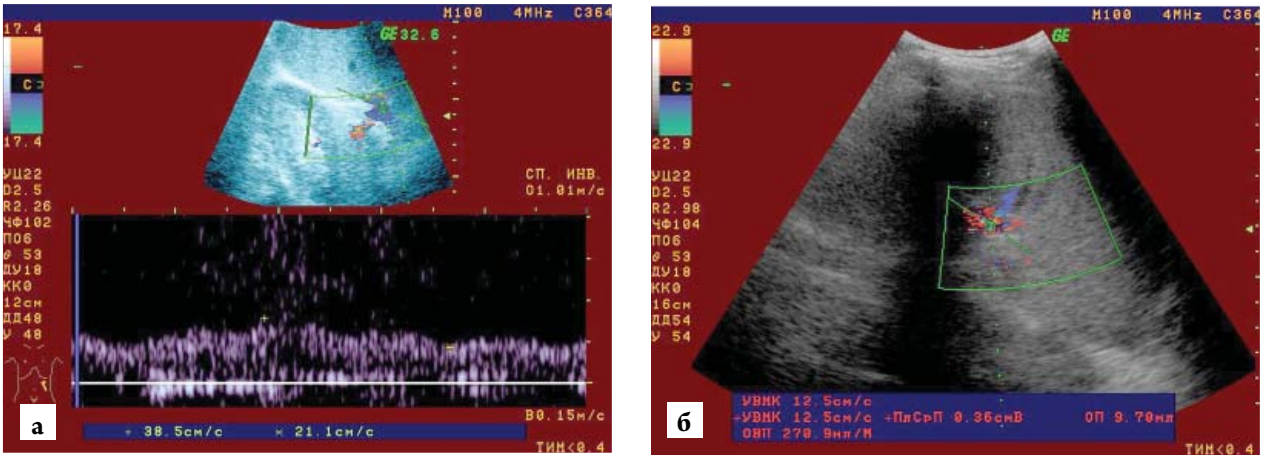

Рис. 2. Исходный кровоток в *селезеночной* вене: *а* – максимальная скорость кровотока – 38,5 см/с, минимальная – 21,1 см/с; средняя скорость соответствует верхней границе нормы (25±5 см/сек) – 29,8 см/сек; *б* – средняя скорость кровотока – 12,5 см/сек – ниже нормы (25±5 см/сек); объемная скорость – 270,9 мл/мин; пациент отнесен в группу с низким кровотоком

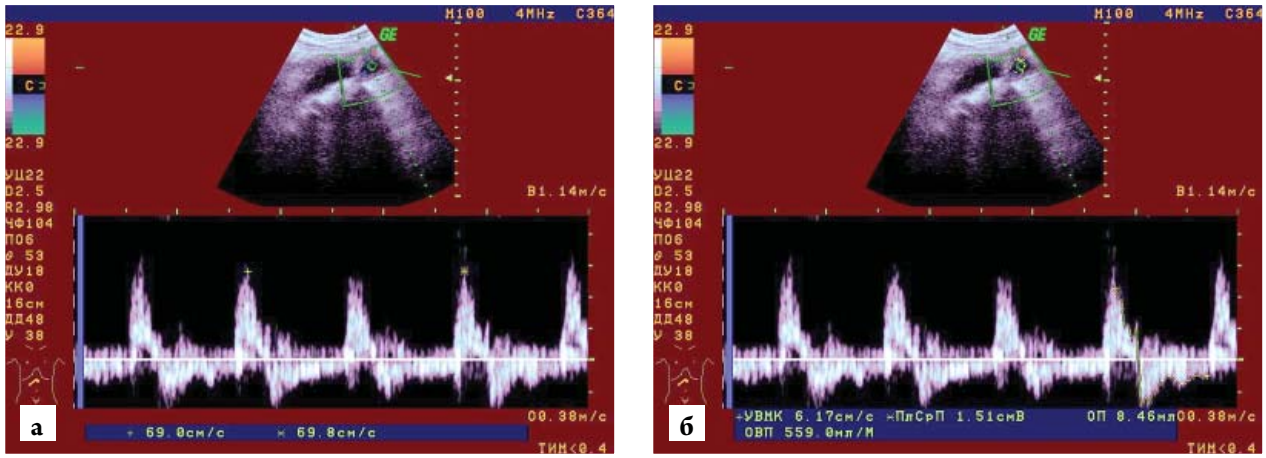

Рис. 3. Исходный кровоток в *общей печеночной артерии*: *а* – максимальная скорость в систолу колеблется от 69,0 см/с до 69,8 см/с; показатель в пределах нормы; *б* – объемная скорость кровотока соответствует верхней границе нормы – 559,0 мл/мин (358,4±223,3 мл/мин); пациент отнесен в группу с высоким кровотоком

Таблица 1

Распределение больных в зависимости от объемной скорости кровотока в воротной, селезеночной венах и общей печеночной артерии (n=29)

Группа больных	Объемная скорость кровотока	Пациенты с изученным кровотоком		
		по воротной вене	по общей печеночной артерии	по селезеночной вене
1-я	Низкая	5	4	4
2-я	Средняя	14	8	12
3-я	Высокая	10	17	13

в режиме реального времени. Также проводили изучение функциональной состоятельности эзофагогастродуоденального комплекса: наружного сечения абдоминального отдела пищевода, структуры слоев и их состояния, наличия расширенных вен в этой зоне, угла гастроэзофагеального перехода.

Известно, что о высоком риске гастроэзофагеального кровотечения при ПГ можно судить по данным эзофагогастродуоденоскопии (ЭГДС) – наличии ВРВ пищевода III степени (рис. 4, *а*), эрозий и ангиоэктазий пищевода, наличии расширения вен в желудке, гастропатии (рис. 4, *б*). В обязательном порядке проводили ЭУС пищевода (рис. 4, *в*, *г*) и желудка (рис. 4, *д*, *е*) с помощью радиально сканирующего датчика MN-2R/MN-3R с частотой 20 МГц, используя видеофиброгастроскоп GIF-1T140 видеосистемы EVIS EXERA GLV-160 («Olympus», Япония).

Понятие угрозы кровотечения было дополнено нами количественным критерием, выведенным с помощью данных ЭУС – расширение вен желудка 4 мм и более, который является показателем, определяющем выбор тактики лечения [6].

Исследование секреторной и моторной функции желудка выполняли методом кратковременной внутрижелудочной pH-метрии в свободном режиме. Использовали Ацидогастрометр АГМ-05К в модификации «Гастроскан-5» (Россия) с 2-, 3- и 5-канальными назогастральными зондами. Применяли критерии К.Ю. Линара и соавт. (1968) и Ю.А. Лея (1985), для обработки данных использовали специализированное программное обеспечение. Для оценки сформированной кардии и эвакуаторной функции желудка выполняли полипозиционное рентгенологическое исследование с контрастной взвесью. Измерение портального давления проводили в аркадной вене брыжейки тонкой кишки с помощью аппарата Вальдмана. Изучение патоморфологических изменений ткани печени осуществляли при исследовании биоптатов. Для оценки качества жизни применяли универсальный опросник SF-36.

Статистическая обработка результатов проведена с помощью программы «Биостатистика» (Copyright© 1998 McGraw Hill, 1998, Изд. дом «Практика»). Оценивали характер распределения каждого из показателей. При нормальном распределении применяли методы параметрической статистики (среднее – M, стандартная ошибка среднего – m). Использовали расчет описательных статистик, сравнение частот по критерию хи-квадрат, анализ альтернативных признаков по F-критерию Фишера, сравнение средних значений количественных показателей по критерию Стьюдента для зависимых и независимых выборок.

РЕЗУЛЬТАТЫ И ОБСУЖДЕНИЕ

Обоснование целесообразности выполнения сочетанной операции. При наличии эндоскопических признаков угрозы кровотечения (ВРВ III степени, дилатация пищевода, васкулопатия) наиболее показаны операции, сочетающие как шунтирование, так и разобщение, ввиду того, что не всегда выполнение только лишь операций ПКШ позволяет полностью устранить угрозу кровотечения и избавить пациента от их рецидивов [8].

Г.Д. Гунзыновым [1] при выполнении ПКШ у больных с внепеченочной ПГ определен еще один фактор риска раннего кровотечения – невозможность достижения быстрой декомпрессии портальной системы. Это обусловлено встречающимся малым диаметром анастомозируемого сосуда и, соответственно, диаметром анастомоза менее 8 мм, а также разобщенностью анастомозируемых бассейнов по данным ангиографии, что и подразумевает невозможность быстрой декомпрессии ВРВ при формировании МКА. Неудовлетворительные результаты в отдаленном периоде при снижении портального давления менее 100 мм вод. ст. наблюдались в 4 раза чаще, чем при снижении давления более 100 мм вод. ст. Указанный фактор риска можно устранить, дополняя шунтирование разобщающей операцией.

Лебезев В.М. и соавт. [4] одновременно с наложением шунта проводили разобщение коллатералей гастроэзофагеальной зоны в виде их прошивания, что позволило значительно улучшить непосредственные и отдаленные результаты хирургического лечения.

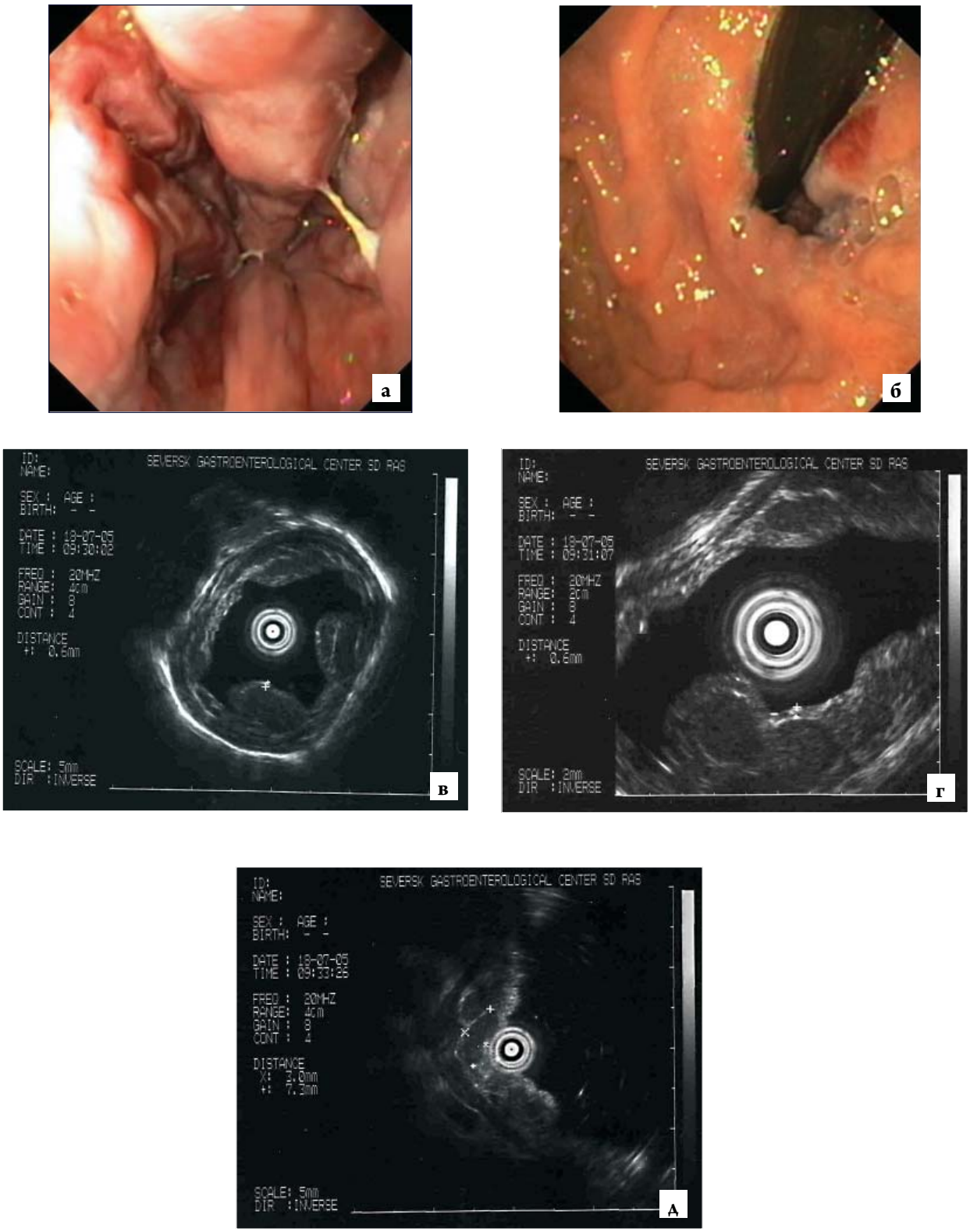

Рис. 4. Исходное состояние (больная Л., 52 года): *а* – эндофотограмма пищевода: расширение вен III ст.; *б* – эндофотограмма желудка: при ретроградном осмотре определяются утолщенные складки, внутри которых расположены расширенные вены, а также признаки высокого риска кровотечения: зияние кардии и тяжелая гастропатия в виде красного пятна; *в* – эндосонограмма пищевода: в нижней трети вены расширены до 8,4 мм, толщина слоя 0,6 мм – высокий риск кровотечения; *г* – сканирование пищевода в режиме увеличения изображения; *д* – эндосонограмма желудка: вены расширены до 7,3 мм – высокий риск кровотечения; *е* – сканирование желудка в режиме увеличения изображения

По данным Б.Н. Котива и соавт. [3] и Ю.В. Мехтиевой [5], после ПКШ у 6 пациентов была отмечена III степень варикозной трансформации вен пищевода. Выполнение артериопортографии показало наличие мощного ретроградного сброса крови из портальной вены по левой желудочной вене к варикозным венам пищевода, а также слаборазвитых коллатералей между мезентериальным и лиенальным бассейнами. Вероятнее всего, это явилось основным фактором, поддерживающим остаточное расширение вен пищевода, несмотря на функционирование ДСРА. Обнаружена связь кровотечения с дополнением операции деваскуляризацией желудка. Когда наложение ДСРА авторы дополняли интраоперационной перевязкой сосудов желудка, рецидив кровотечения в послеоперационном периоде наблюдался в 4 раза реже. Кроме того, авторы указали и на то, что дополнительная деваскуляризация желудка привела к уменьшению частоты послеоперационных кровотечений вследствие тромбоза анастомозов, неизбежно развивающегося в ряде случаев наложения портокавальных соустий. У пациентов, имевших в раннем послеоперационном периоде рецидивы гастроэзофагеальных кровотечений, отмечался выраженный сброс по левой желудочной вене и коротким венам желудка – основном источнике кровоснабжения ВРВ желудка. Был сделан вывод, что расширение желудочных вен, выявляемое после операции, свидетельствует о неадекватной коррекции портального давления и способствует развитию рецидивов кровотечений.

Анализируя Резолюцию XVII Международного конгресса хирургов-гепатологов стран СНГ «Актуальные проблемы хирургической гепатологии» (15–17 сентября 2010 г., Уфа), можно прийти к выводу об обоснованности пересечения левой желудочной вены во время разобщающей операции. В этом документе указано, что дополнительными факторами, повышающими риск кровотечения, являются интенсивный гепатофугальный кровоток по левой желудочной вене и высокий портокавальный градиент давления по данным ультразвукового исследования и ангиографии [7].

Недостаточность кардии, выявляемую при ЭГДС и эзофагеальной манометрии, мы также относим к признаку угрозы кровотечения. Зияние кардии при эндоскопии было визуализировано у 8 (40,0%) из 20 наших больных (рис. 4, *б*). Отмеченные нами при pH-метрии гастроэзофагеальные рефлюксы у 65,2% больных с ПГ вследствие наличия зияния кардии или недостаточности нижнего пищеводного сфинктера свидетельствуют в пользу необходимости восстановления арефлюксной функции пищеводно-желудочного перехода у пациентов при выполнении разобщающего вмешательства.

Этот вывод не противоречит Резолюции XVII Международного конгресса хирургов-гепатологов стран СНГ, в которой сказано, что при наличии гастроэзофагеального рефлюкса вмешательство может дополняться фундопликацией и круроррафией [7].

Мы пришли к мнению, что устранить указанные факторы риска кровотечения в послеоперационном периоде – сброс крови по левой желудочной вене и рефлюкс содержимого желудка в пищевод с повреждающим действием на слизистую – позволит именно сочетанное проведение парциального ПКШ и разработанного нами прямого вмешательства на ВРВ пищевода и желудка с перевязкой и пересечением левой желудочной вены, созданием арефлюксного механизма в области кардии и восстановлением острого угла пищеводно-желудочного перехода.

Показания к сочетанной операции были выработаны следующие: 1. Расширение вен пищевода II ст. и недостаточность кардии при наличии ВРВ проксимального отдела желудка 4 мм в диаметре и более; 2. Расширение вен пищевода III ст. при наличии ВРВ проксимального отдела желудка 4 мм в диаметре и более.

НЕПОСРЕДСТВЕННЫЕ РЕЗУЛЬТАТЫ

Послеоперационное снижение портального давления составило 138,3±12,6 мм вод. ст. Данные показатели характеризуют адекватную портальную декомпрессию при наложении парциальных шунтов размерами 8–10 мм.

В качестве контроля проходимости анастомозов, своевременной диагностики возможного тромбоза, определения контрольных показателей функционирования шунтов и сосудов системы воротной вены в послеоперационном периоде использовали УЗИ с дуплексным сканированием. При локации сосудов и соустий определяли их диаметр, линейную и объемную скорость кровотока (рис. 5). Высокоскоростной кровоток диагностирован у 19 (95,0%) больных, низкоскоростной – 1 (5,0%).

Декомпрессивный эффект сочетанной операции проявлялся уменьшением степени выраженности ВРВ после операции. У всех больных при ЭГДС в раннем периоде отмечено снижение выраженности ВРВ пищевода с II–III до I–II ст., уменьшение в диаметре расширенных вен желудка, проявляющееся уменьшением выбухания складок органа (рис. 6, *а*, *б*).

Косвенные признаки проходимости анастомозов получали и при использовании ЭУС. Регресс варикозного расширения вен пищевода и желудка или уменьшение их диаметра, уменьшение длины и распространенности расширенных вен –

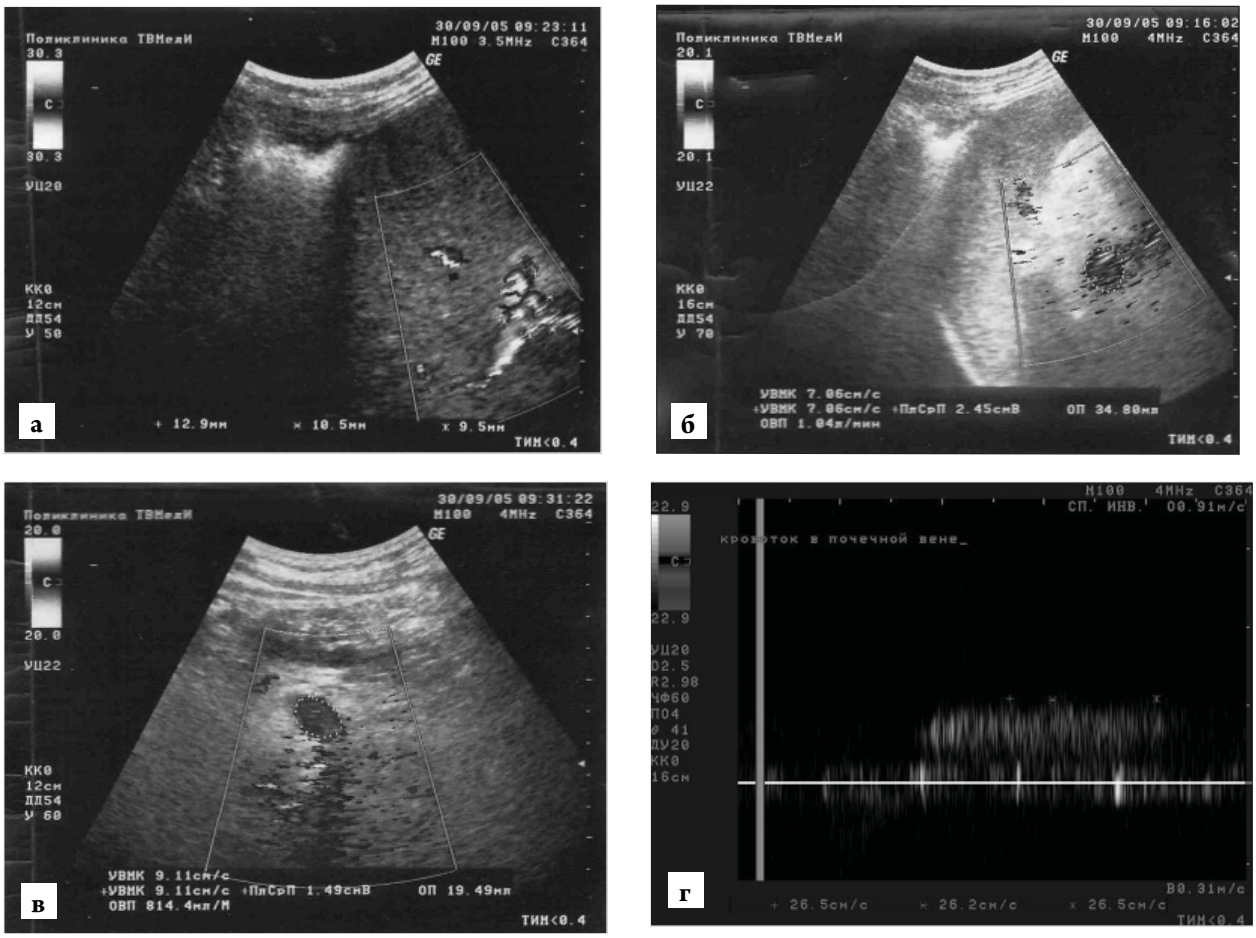

Рис. 5. Непосредственные результаты (функционирующий анастомоз после дистального спленоренального шунтирования у больной М., 53 лет): *а* – диаметр шунта 9,5 мм; *б* – показатель объемной скорости кровотока в дистальном спленоренальном шунте – 1040 мл/мин; кровоток высокоскоростной; *в* – объемная скорость кровотока в *селезеночной вене* – 814,4 мл/мин, свидетельствует о высокоскоростном кровотоке; *г* – максимальная линейная скорость кровотока в *почечной вене* соответствует требуемым параметрам

основные признаки, свидетельствующие о функционировании соустий. При ЭУС в раннем периоде после операции варикозные вены пищевода II–III ст. были в спавшемся состоянии (рис. 6, *в, г*), в отдаленном периоде они уменьшались до I–II ст. ЭУС желудка позволяла подтвердить уменьшение диаметра расширенных вен и исчезновение риска кровотечения (рис. 6, *д, е*).

В послеоперационном периоде выявлено уменьшение и исчезновение воспалительных и трофических изменений слизистой пищевода и желудка. Мы считаем, что это напрямую связано не только со снижением выраженности ВРВ и уменьшением портального давления, но и восстановлением функциональной состоятельности гастроэзофагеального перехода путем создания его острого угла и моделирования искусственной кардии.

Послеоперационные осложнения были отмечены у 10 (50,0%) больных. Летальных исходов не было. *Тромбоз анастомоза* зарегистрирован у 1 (5,0%) пациента. Рецидив кровотечения у пациента не наступил вследствие разобщенного при сочетанной операции кровотока в гастроэзофагеальной зоне и устранения при этом возможности для реализации повышения давления в портальной системе в виде кровотечения, своевременного выявления осложнения, назначения полного объема антикоагулянтной и антитромботической терапии.

В 1 (5,0%) случае после ДСРА развились явления *острого панкреатита.* Ретроспективный анализ позволил прийти к выводу, что данное осложнение явилось следствием выделения участка селезеночной вены из ткани поджелудочной железы. Проведение интраоперационной и послеоперационной антикоагулянтной, антисекреторной и антиферментной терапии, своевременная диагностика осложнения с коррекцией доз препаратов, аспирация желудочного содержимого, купирование спазма гладкой мускулатуры органов с помощью спазмолитиков и сакроспинальных

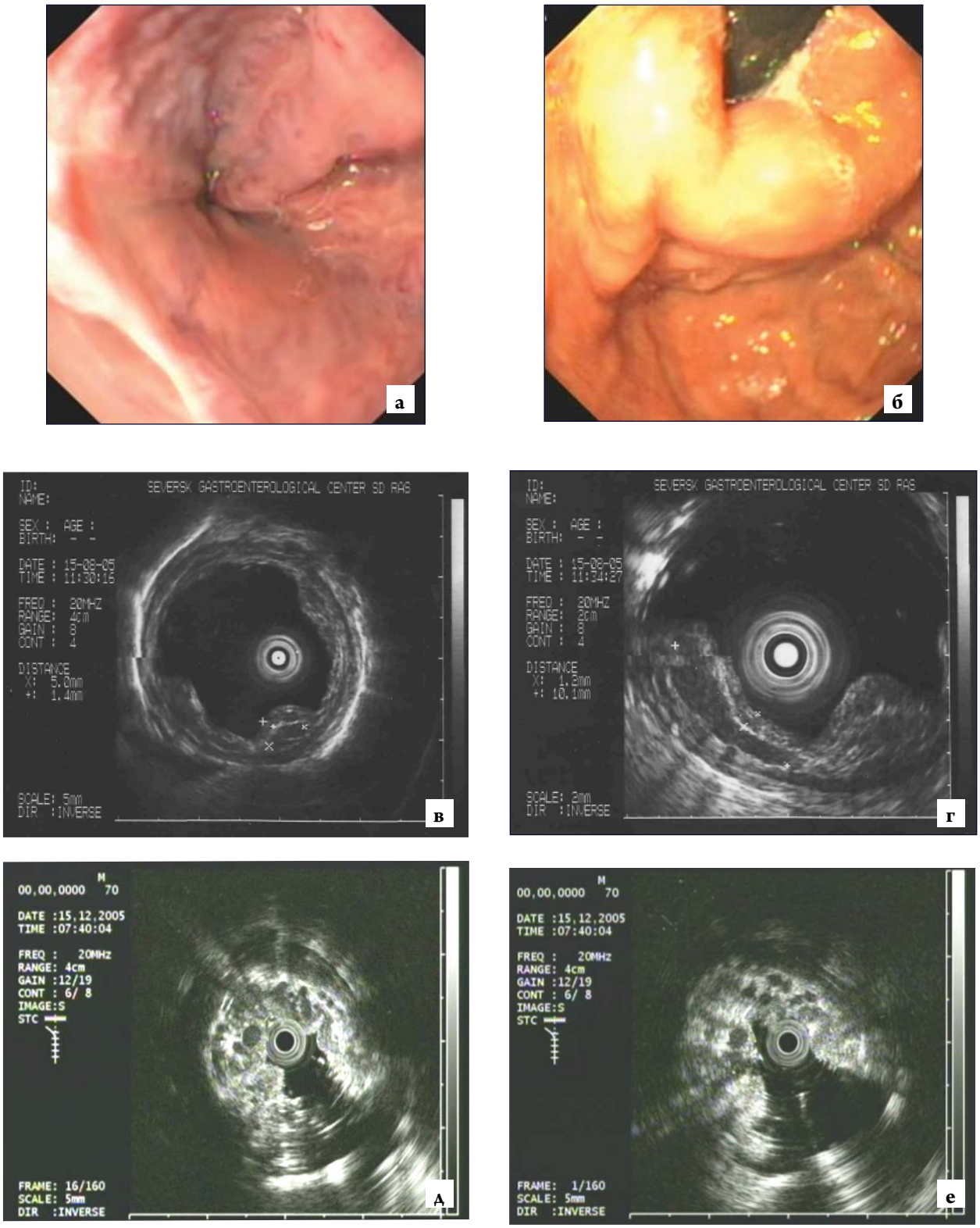

Рис. 6. Непосредственные результаты (больная Л., 52 года): *а* – эндофотограмма пищевода через 13 сут после операции: уменьшение размеров вен пищевода до I ст.; риск кровотечения из вен отсутствует; *б* – эндофотограмма желудка через 13 сут: восстановленная кардия – клапан охватывает тубус эндоскопа, складчатость слизистой обычная; риск кровотечения отсутствует; *в* – эндосонограмма пищевода через 13 сут на том же уровне, что и до операции: в нижней трети 3 спавшихся ствола диаметром до 5 мм, слой тканей над венами 1,2–1,4 мм; риск кровотечения отсутствует; *г* – сканирование пищевода в режиме увеличения изображения; *д, е* – эндосонограммы желудка через 4 мес: в кардиальном отделе визуализируются вены до 1,5 мм в диаметре; риск кровотечения отсутствует

новокаиновых блокад позволили избежать развития тромбоза и нарушения проходимости анастомоза.

На фоне удовлетворительной функции сосудистого шунта, верифицированной при проведении УЗИ с дуплексным сканированием, у 1 (5,0%) больного ЦП с исходным расширением вен пищевода III ст. и желудка до 8 мм в диаметре регистрировали *рецидив кровотечения из ВРВ пищевода.* Гемостаз был достигнут с помощью проведения комплекса консервативных мероприятий. При анализе портального давления, определенного до наложения шунта, оказалось, что оно составляло 437 мм вод. ст. и превышало уровень такового у пациентов без этого осложнения – 397±11,3 мм вод. ст. Кроме того, у пациента до операции было отмечено наличие эрозивного рефлюкс-эзофагита. Развитие геморрагии, вероятно, можно объяснить локализацией эрозий на слизистой оболочке наиболее истонченных вен пищевода на фоне выраженных трофических расстройств у пациента с исходно высокими цифрами портального давления.

ПН зарегистрирована у 5 (38,5%) больных из 13 с ЦП, причем степень ее выраженности была легкая, сопровождалась появлением асцитической жидкости, с нарастанием отделения по дренажам. У 2 из них лоцировано скопление жидкости в плевральной полости. У больных с внепеченочной ПГ печеночной недостаточности зафиксировано не было. Еще у 8 из 20 (40,0%) биохимические маркеры (билирубин, трансаминазы) свидетельствовали об ухудшении функционального состояния печени, которое к осложнениям отнесено не было.

Учитывая отсутствие у оперируемых больных латентной энцефалопатии, мы не отметили ни одного случая развития выраженной острой энцефалопатии в послеоперационном периоде. *Энцефалопатия 1 стадии* была диагностирована у 1 (5,0%) больного ЦП. Энцефалопатия в субклинической стадии после операции была выявлена у 9 (45,0%) из 20 пациентов, что не считается осложнением. ПН, а также проявления нарушений функций печени поддавались медикаментозной коррекции и были устранены назначением консервативной терапии (мочегонные средства, гепатопротекторы, инфузионная терапия, белковые кровезаменители, лактулоза, диета) в течение 3–4 нед после операции. Из числа общехирургических осложнений у 1 (5,0%) пациента отмечена *серома в области послеоперационного шва.*

Таким образом, следование показаниям для выполнения парциального ПКШ и учет максимального числа факторов риска рецидива кровотечения позволили нам при сочетанной операции значительно снизить вероятность геморрагии, требующей повторных вмешательств, избежать тромбоза анастомозов, ведущего к фатальным кровотечениям, избежать некорригируемой выраженной ПН и летальных исходов в послеоперационном периоде.

ОТДАЛЕННЫЕ РЕЗУЛЬТАТЫ

Из 20 больных, выписанных из стационара после ПКШ, отдаленные результаты были изучены у 18 больных: у 12 – с ЦП и у 6 – с внепеченочной ПГ. Сроки наблюдения составляют от 1 года до 9 лет. Информацию не удалось получить об одном пациенте и еще у одного сроки наблюдения для оценки отдаленного периода были малы.

При дуплексном сканировании показатели функционирования шунтов были удовлетворительными. Высокоскоростной кровоток диагностирован у всех 18 больных (рис. 7, *а, б*), что соответствует критериям эффективности проведенного вмешательства. Оценка селезенки выявила уменьшение размеров органа у 14 (77,8%) из 18 пациентов в отдаленные сроки по сравнению с исходными параметрами (рис. 7, *в, г*).

У всех 18 больных в отдаленном периоде при контрольной эндоскопии с ЭУС отмечена положительная динамика в виде уменьшения выраженности ВРВ пищевода. Редукция вен с III до I ст. произошла у 15 больных (рис. 8, *а*) и до II ст. без признаков угрозы пищеводного кровотечения – у 3 (рис. 8, *в, г*). При ретроградном осмотре визуализировался клапан в области кардии высотой 1,2–1,5 см, плотно охватывающий тубус эндоскопа, функционально состоятельный, без воспалительных изменений (рис. 8, *б*). Уменьшение выраженности ВРВ желудка подтверждено с помощью ЭУС, показатель диаметра расширенных вен не превышал 4 мм, что свидетельствует об отсутствии риска кровотечения из них (рис. 8, *д, е*).

Рецидив кровотечения отмечен в 1 (5,6%) случае. Источником кровотечения явились ВРВ пищевода. Повторное вмешательство заключалось в эндоскопическом воздействии на источник геморрагии с помощью микропенного склерозирования и привело к успеху. Пациент затем находился под наблюдением и подвергался обследованию 1 раз в 3 мес.

Летальных исходов, связанных с основным заболеванием, не было. Причиной этого считаем проведение операций только у больных группы А по Child-Pugh и отсутствие в связи с этим прогрессирования ПН, которая в отдаленном периоде является основной причиной летальности у больных группы В, перенесших ПКШ. Один (5,6%) пациент умер в отдаленном периоде (6 лет после операции) от инфаркта миокарда.

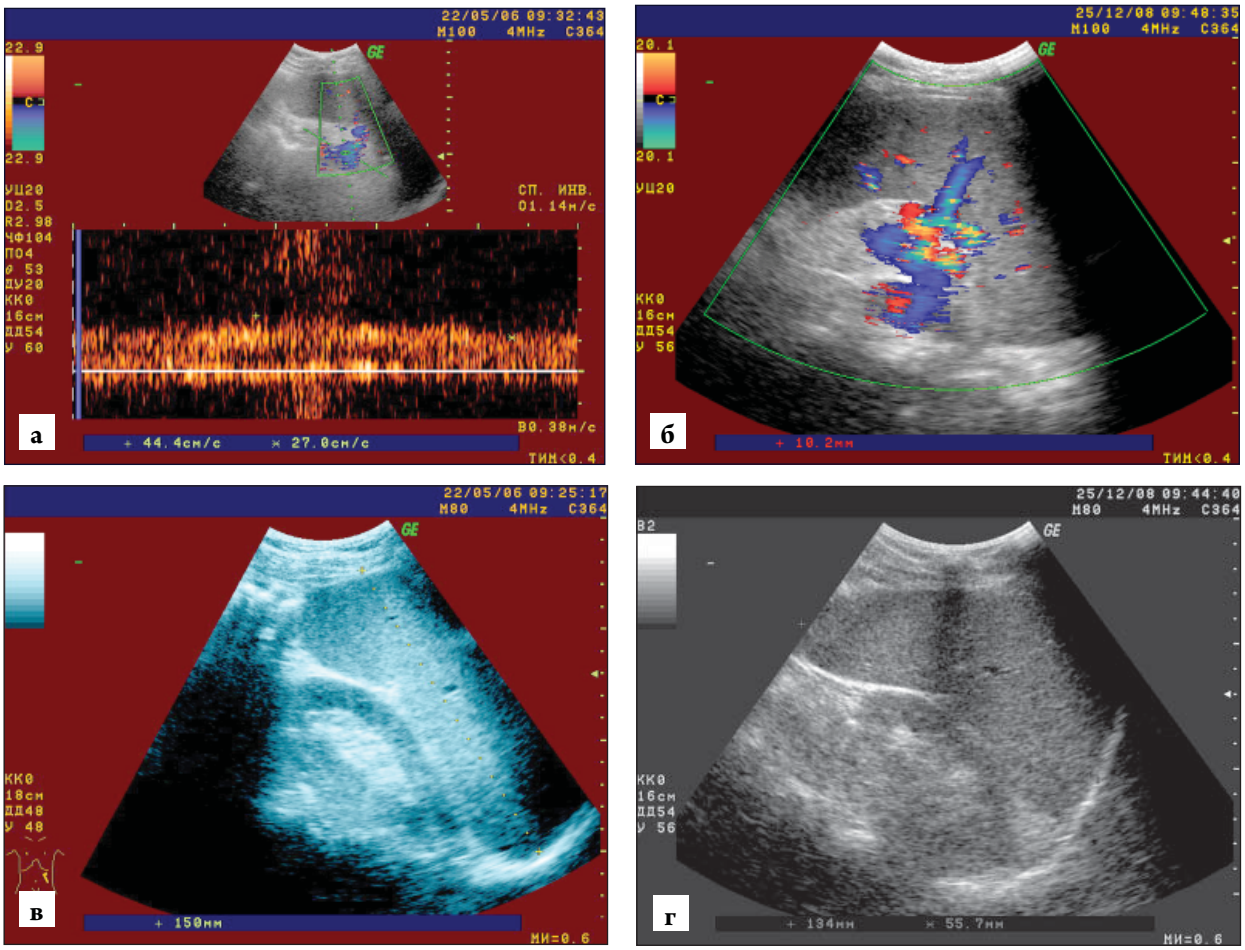

Рис. 7. Отдаленные результаты (трансабдоминальные сонограммы больной Т., 66 лет): *а* – функционирующий дистальный спленоренальный анастомоз через 6 мес после операции: высокоскоростной (30–50 см/сек) кровоток – максимальная линейная скорость 44,4 см/сек, минимальная – 27,0 см/сек; *б* – функционирующий дистальный спленоренальный анастомоз через 2 года и 7 мес – диаметр шунта 10,2 мм, что подтверждает парциальный тип шунтирования; *в* – селезенка через 6 мес увеличена до 150×77 мм, эхогенность повышена, сосудистый компонент усилен; *г* – размеры селезенки через 3 года и 1 мес уменьшены до 134×55,7 мм, что подтверждает декомпрессивный эффект операции

Хроническая гепатопортальная энцефалопатия I стадии отмечена у 2 (11,1%) пациентов с ЦП. Медикаментозное курсовое лечение было эффективным. У остальных клинических проявлений энцефалопатии не было. В связи с неуклонным прогрессированием основного заболевания у 3 (16,7%) больных ЦП состояние функций печени усугубилось, у них был выявлен переход цирротического процесса в субкомпенсированную стадию, однако они своевременно проходили консервативное лечение, были трудоспособны, социально реабилитированы. Еще у 3 (16,7%) во время очередного обследования при УЗИ выявлялась асцитическая жидкость, уменьшения которой удавалось добиться приемом диуретиков.

Таким образом, использование предложенной методики операции у больных группы А по Child–Pugh и внепеченочной ПГ позволило в сроки до 9 лет предупредить рецидивы кровотечения у 94,5% больных, избежать портосистемной энцефалопатии у 88,9% больных и связанных с ними летальных исходов. У всех больных наблюдается отчетливый регресс ВРВ пищевода и желудка, воспалительные изменения и ангиоэктазии в пищеводе отсутствуют.

Проведено изучение отдаленных результатов хирургического лечения пациентов, подвергшихся разобщающей операции в изолированном виде, и пациентов, которым выполнили сочетанную операцию. Установлено, что среди больных, которым было проведено азигопортальное разобщение, были больные с расширением вен в кардиальном отделе желудка 4 мм и более. Именно данный критерий был определен нами как одно из показаний к сочетанной операции. Поэтому этот показатель явился основным для формирования группы сравнения среди больных, подвергшихся операции азигопортального разобщения.

При ретроспективном изучении историй болезни и обследовании оперированных пациентов

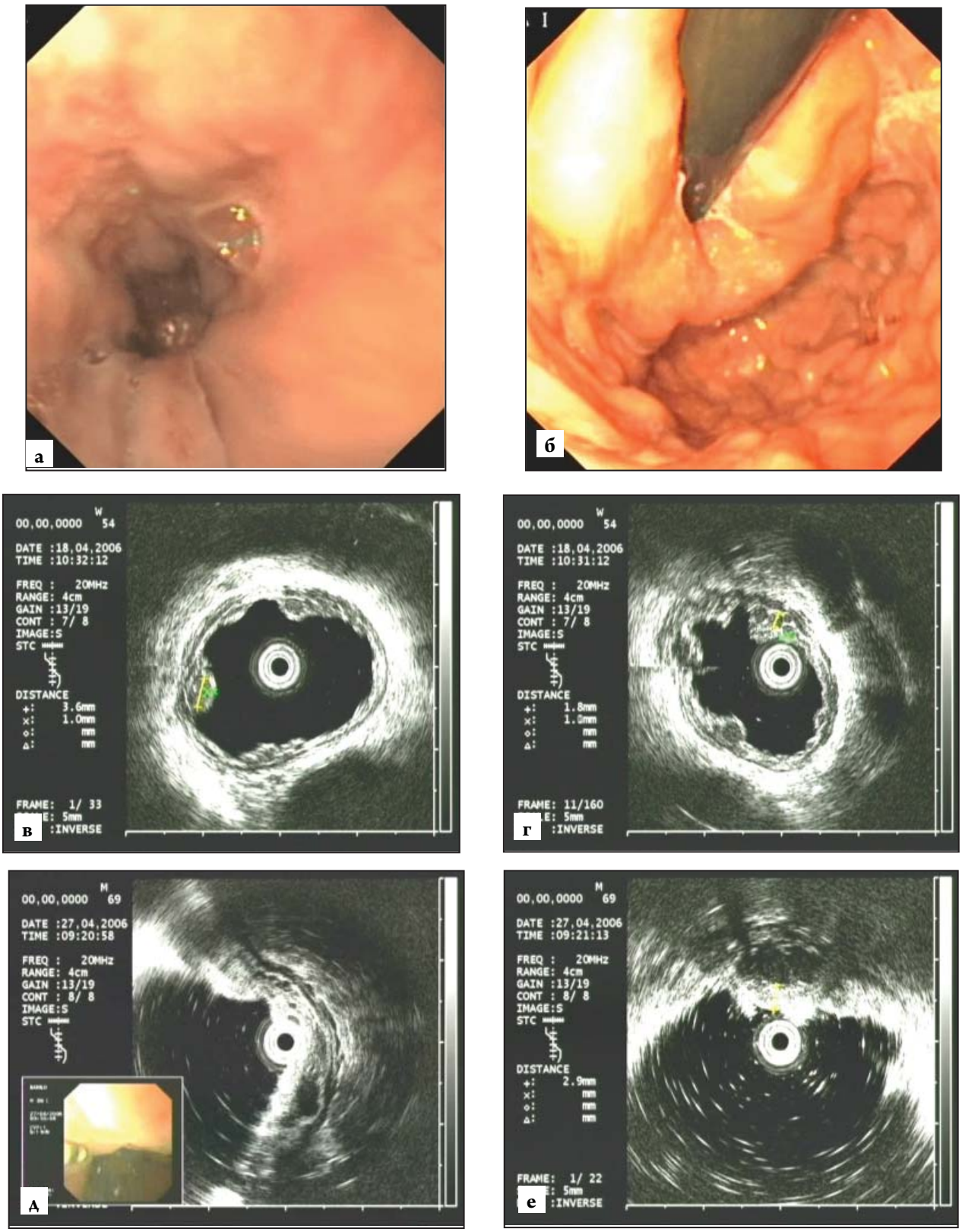

Рис. 8. Отдаленные результаты: *а* – эндофотограмма больной С., 58 лет, через 4 года после операции: редукция вен пищевода до I степени, признаков угрозы кровотечения нет, эзофагит отсутствует; *б* – эндофотограмма больной С., 58 лет, через 4 года: клапан охватывает тубус эндоскопа, расширенные вены желудка не визуализируются; *в, г* – эндосонограммы пищевода больной С., 42 года через 5 лет: варикозное расширение вен I–II степени (1,8-3,6 мм), толщина стенки вены и слизистой 1,0 мм – риск кровотечения отсутствует; *д, е* – эндосонограммы желудка больного А., 61 год, через 6 лет: вены до 3,0 мм, толщина стенки вены и слизистой 2,9 мм – риск кровотечения отсутствует

было определено, что при расширении вен желудка 4 мм и более азигопортальное разобщение в плановом порядке выполнено у 23 больных на первоначальном этапе использования метода. Анализ рецидивов гастроэзофагеального кровотечения в послеоперационном периоде показал, что их частота у данных пациентов составила 30,4%, тогда как частота рецидивов кровотечения после сочетанной операции оказалась равной 5,6%, что свидетельствует о снижении числа рецидивирующих геморрагий в 5,4 раза (табл. 2).

Таблица 2

Отдаленные результаты после азигопортального разобщения и сочетанной операции, выполненных в плановом порядке

Вид операции	Изучены в отдаленном периоде	Вид осложнения (число больных / кол-во летальных исходов)						Умерли
		печеночн. недостаточность	рецидив кровотечения	энцефалопатия	нарастание асцита	тромбоэмболия лег. арт.	инфаркт миокарда	
Разобщения	23	3/3*	7/1	1/–	2/–	1/1	–	5
Сочетанная	18	3/–	1/–	2/–	3/–	–	1/1	1
Всего	41	6/3	8/1	3/–	5/–	1/1	1/1	6

Примечание. * У 1 больного из них прогрессирование ПН связано с рецидивами кровотечения.

ВЫВОДЫ

1. Методом выбора профилактики кровотечений из варикозно расширенных вен пищевода II–III ст. и желудка 4 мм и более является сочетанная операция парциального портокавального шунтирования и азигопортального разобщения в модификации клиники, объединяющая преимущества обоих методов, направленная на устранение максимального числа факторов риска рецидива геморрагии и являющаяся наиболее радикальной.
2. Сочетанная операция позволяет значительно снизить в раннем периоде вероятность геморрагии, требующей повторных вмешательств, избежать ведущего к фатальным кровотечениям тромбоза анастомозов, некорригируемой печеночной недостаточности и летальных исходов. В отдаленные сроки разработанное вмешательство дает возможность предупредить рецидивы кровотечения у 94,5% больных, избежать портосистемной энцефалопатии у 88,9% и связанных с ними летальных исходов.
3. По сравнению с применением разобщающей операции в изолированном виде по аналогичным показаниям сочетанная операция позволяет сократить число рецидивов кровотечения в отдаленном периоде в 5,4 раза, исключить повторные хирургические вмешательства и летальность, связанную с возобновлением геморрагии.

ЛИТЕРАТУРА

1. Гунзынов Г.Д. Портокавальное шунтирование у больных с внепеченочной портальной гипертензией: Автореф. дис. … д-ра мед. наук. – М., 2004. – 40 с.
2. Ерамишанцев А.К., Лебезев В.М., Бохян Т.С. Парциальные портокавальные анастомозы у больных циррозом печени с портальной гипертензией // Анналы РНЦХ РАМН. – 2000. – № 9. – С. 63–68.
3. Котив Б.Н., Дзидзава И.И., Алентьев С.А. Портокавальное шунтирование. Проблемы и перспективы // Матер. Первой междунар. конф. по торако-абдоминальной хирургии. – М., 2008. – С. 179.
4. Лебезев В.М., Ерамишанцев А.К., Григорян Р.С. Сочетанные операции в профилактике гастроэзофагеальных кровотечений у больных с портальной гипертензией // Хирургия. Журнал им. Н. И. Пирогова. – 2007. – № 10. – С. 15–18.
5. Мехтиева Ю.В. Профилактика и лечение пищеводно-желудочных кровотечений в послеоперационном периоде у больных после хирургической коррекции синдрома портальной гипертензии: Автореф. дис. … канд. мед. наук. – СПб., 2008. – 22 с.
6. Патент РФ № 2398514. Способ прогнозирования риска кровотечения из варикозно расширенных вен желудка / Г.К. Жерлов, А.П. Кошевой, Д.Н. Чирков и др. (РФ). – № 2008148690/14; заявл. 9.12.2008; опубл. 10.09.2010.
7. Резолюция XVII Международного конгресса хирургов-гепатологов стран СНГ «Актуальные проблемы хирургической гепатологии», 15–17 сентября 2010 г., Уфа // Анналы хирургической гепатологии. – 2010. – Т. 15, № 4.

8. Шитов В.П. Осложнения портокавального шунтирования у больных циррозом печени в послеоперационном периоде: Автореф. дис. … канд. мед. наук. – М., 2004. – 21 с.

REFERENCES

1. Gounzynov G.D. Portocaval shunting in patients having extrahepatic portal hypertension. Author. dis. Dr. med. sci. Moscow, 2004. 40p. (in Russian).
2. Yeramishantsev A.K., Lebezev V.M., Bokhyan T.S. Annals of RNTsKH of RAMS. 2000, № 9, p. 63–68 (in Russian).
3. Cotiv B.N., Dzidzava I.I., Alentyev S.A. Portocaval shunting. Problems and perspectives. Materials of the 1-st international conference on thoracal-abdominal surgery. Moscow, 2008, p.179 (in Russian).
4. Lebezev V.M., Yeramishantsev A.K., Grigoryan R.S. Surgery. The N.I. Pirogov journal. 2001, Vol. 10, p. 15–18 (in Russian).
5. Mekhtiyeva Yu.V. Prevention and treatment of esophageal-gastric bleedings after the surgery in patients after surgical correction of portal hypertension syndrome. Author. dis. cand. med. sci., Saint-Petersburg, 2008, 22 p.(in Russian).
6. Patent of RF № 2398514. Prognosing method of risk of bleedings from varicosely widened gastric veins / G.K. Zherlov, A.P. Koshevoi, D.N. Chirkov et al. – № 2008148690/14; claimed 9.12.2008; publ. 10.09.2010 (in Russian).
7. Resolution of the XVII International congress of surgeons-hepatologists of CIS «Actual problems of surgical hepatology», September, 15–17, 2010, Ufa. Annals of surgical hepatology, 2010, Vol. 15, № 4 (in Russian).
8. Shitov V.P. Complications of portocaval shunting in patients having hepatic cirrhosis after surgery. Author. dis. cand. med. sci., Moscow, 2004, 21 p.(in russian).

Поступила в редакцию 20.12.2013
Утверждена к печати 10.02.2014

Авторы:

Кошевой Александр Петрович – д-р мед. наук, профессор кафедры хирургии ФПК и ППС ГБОУ ВПО СибГМУ Минздрава России, г. Томск.

Кошель Андрей Петорович – д-р мед. наук, профессор, главный врач ОГАУЗ «Медицинский центр им. Г.К. Жерлова», г. Северск.

Чирков Дмитрий Николаевич – канд. мед. наук, зав. отделением эндоскопии ФГБУЗ КБ-81 ФМБА России, г. Северск.

Чернышев Алексей Викторович – врач-хирург 1-го хирургического отделения МЦ №2 ФГБУЗ КБ - 81 ФМБА России, г. Северск.

Эгенбаев Руслан Токтосунович – канд. мед. наук, врач-хирург, зав. научно-организационным отделением Национального хирургического центра Минздрава Кыргызской республики, г. Бишкек.

Кудайбергенов Толобек Исмаилович – врач-хирург отделения хирургии печени и портальной гипертензии, ассистент кафедры госпитальной хирургии с курсом оперативной хирургии Кыргызской государственной медицинской академии им. И.К. Ахунбаева, г. Бишкек

Контакты:

Кошель Андрей Петорович
тел. (раб.): 8(3823) 56-42-65;
e-mail: apk@gastro.tomsk.ru